This is a digital copy of a book that was preserved for generations on library shelves before it was carefully scanned by Google as part of a project to make the world's books discoverable online.

It has survived long enough for the copyright to expire and the book to enter the public domain. A public domain book is one that was never subject to copyright or whose legal copyright term has expired. Whether a book is in the public domain may vary country to country. Public domain books are our gateways to the past, representing a wealth of history, culture and knowledge that's often difficult to discover.

Marks, notations and other marginalia present in the original volume will appear in this file - a reminder of this book's long journey from the publisher to a library and finally to you.

Usage guidelines

Google is proud to partner with libraries to digitize public domain materials and make them widely accessible. Public domain books belong to the public and we are merely their custodians. Nevertheless, this work is expensive, so in order to keep providing this resource, we have taken steps to prevent abuse by commercial parties, including placing technical restrictions on automated querying.

We also ask that you:

+ *Make non-commercial use of the files* We designed Google Book Search for use by individuals, and we request that you use these files for personal, non-commercial purposes.
+ *Refrain from automated querying* Do not send automated queries of any sort to Google's system: If you are conducting research on machine translation, optical character recognition or other areas where access to a large amount of text is helpful, please contact us. We encourage the use of public domain materials for these purposes and may be able to help.
+ *Maintain attribution* The Google "watermark" you see on each file is essential for informing people about this project and helping them find additional materials through Google Book Search. Please do not remove it.
+ *Keep it legal* Whatever your use, remember that you are responsible for ensuring that what you are doing is legal. Do not assume that just because we believe a book is in the public domain for users in the United States, that the work is also in the public domain for users in other countries. Whether a book is still in copyright varies from country to country, and we can't offer guidance on whether any specific use of any specific book is allowed. Please do not assume that a book's appearance in Google Book Search means it can be used in any manner anywhere in the world. Copyright infringement liability can be quite severe.

About Google Book Search

Google's mission is to organize the world's information and to make it universally accessible and useful. Google Book Search helps readers discover the world's books while helping authors and publishers reach new audiences. You can search through the full text of this book on the web at `http://books.google.com/`

A propos de ce livre

Ceci est une copie numérique d'un ouvrage conservé depuis des générations dans les rayonnages d'une bibliothèque avant d'être numérisé avec précaution par Google dans le cadre d'un projet visant à permettre aux internautes de découvrir l'ensemble du patrimoine littéraire mondial en ligne.

Ce livre étant relativement ancien, il n'est plus protégé par la loi sur les droits d'auteur et appartient à présent au domaine public. L'expression "appartenir au domaine public" signifie que le livre en question n'a jamais été soumis aux droits d'auteur ou que ses droits légaux sont arrivés à expiration. Les conditions requises pour qu'un livre tombe dans le domaine public peuvent varier d'un pays à l'autre. Les livres libres de droit sont autant de liens avec le passé. Ils sont les témoins de la richesse de notre histoire, de notre patrimoine culturel et de la connaissance humaine et sont trop souvent difficilement accessibles au public.

Les notes de bas de page et autres annotations en marge du texte présentes dans le volume original sont reprises dans ce fichier, comme un souvenir du long chemin parcouru par l'ouvrage depuis la maison d'édition en passant par la bibliothèque pour finalement se retrouver entre vos mains.

Consignes d'utilisation

Google est fier de travailler en partenariat avec des bibliothèques à la numérisation des ouvrages appartenant au domaine public et de les rendre ainsi accessibles à tous. Ces livres sont en effet la propriété de tous et de toutes et nous sommes tout simplement les gardiens de ce patrimoine. Il s'agit toutefois d'un projet coûteux. Par conséquent et en vue de poursuivre la diffusion de ces ressources inépuisables, nous avons pris les dispositions nécessaires afin de prévenir les éventuels abus auxquels pourraient se livrer des sites marchands tiers, notamment en instaurant des contraintes techniques relatives aux requêtes automatisées.

Nous vous demandons également de:

+ *Ne pas utiliser les fichiers à des fins commerciales* Nous avons conçu le programme Google Recherche de Livres à l'usage des particuliers. Nous vous demandons donc d'utiliser uniquement ces fichiers à des fins personnelles. Ils ne sauraient en effet être employés dans un quelconque but commercial.

+ *Ne pas procéder à des requêtes automatisées* N'envoyez aucune requête automatisée quelle qu'elle soit au système Google. Si vous effectuez des recherches concernant les logiciels de traduction, la reconnaissance optique de caractères ou tout autre domaine nécessitant de disposer d'importantes quantités de texte, n'hésitez pas à nous contacter. Nous encourageons pour la réalisation de ce type de travaux l'utilisation des ouvrages et documents appartenant au domaine public et serions heureux de vous être utile.

+ *Ne pas supprimer l'attribution* Le filigrane Google contenu dans chaque fichier est indispensable pour informer les internautes de notre projet et leur permettre d'accéder à davantage de documents par l'intermédiaire du Programme Google Recherche de Livres. Ne le supprimez en aucun cas.

+ *Rester dans la légalité* Quelle que soit l'utilisation que vous comptez faire des fichiers, n'oubliez pas qu'il est de votre responsabilité de veiller à respecter la loi. Si un ouvrage appartient au domaine public américain, n'en déduisez pas pour autant qu'il en va de même dans les autres pays. La durée légale des droits d'auteur d'un livre varie d'un pays à l'autre. Nous ne sommes donc pas en mesure de répertorier les ouvrages dont l'utilisation est autorisée et ceux dont elle ne l'est pas. Ne croyez pas que le simple fait d'afficher un livre sur Google Recherche de Livres signifie que celui-ci peut être utilisé de quelque façon que ce soit dans le monde entier. La condamnation à laquelle vous vous exposeriez en cas de violation des droits d'auteur peut être sévère.

À propos du service Google Recherche de Livres

En favorisant la recherche et l'accès à un nombre croissant de livres disponibles dans de nombreuses langues, dont le français, Google souhaite contribuer à promouvoir la diversité culturelle grâce à Google Recherche de Livres. En effet, le Programme Google Recherche de Livres permet aux internautes de découvrir le patrimoine littéraire mondial, tout en aidant les auteurs et les éditeurs à élargir leur public. Vous pouvez effectuer des recherches en ligne dans le texte intégral de cet ouvrage à l'adresse `http://books.google.com`

A 414131


1837
ARTES
VERITAS
SCIENTIA
LIBRARY OF THE
UNIVERSITY OF MICHIGAN

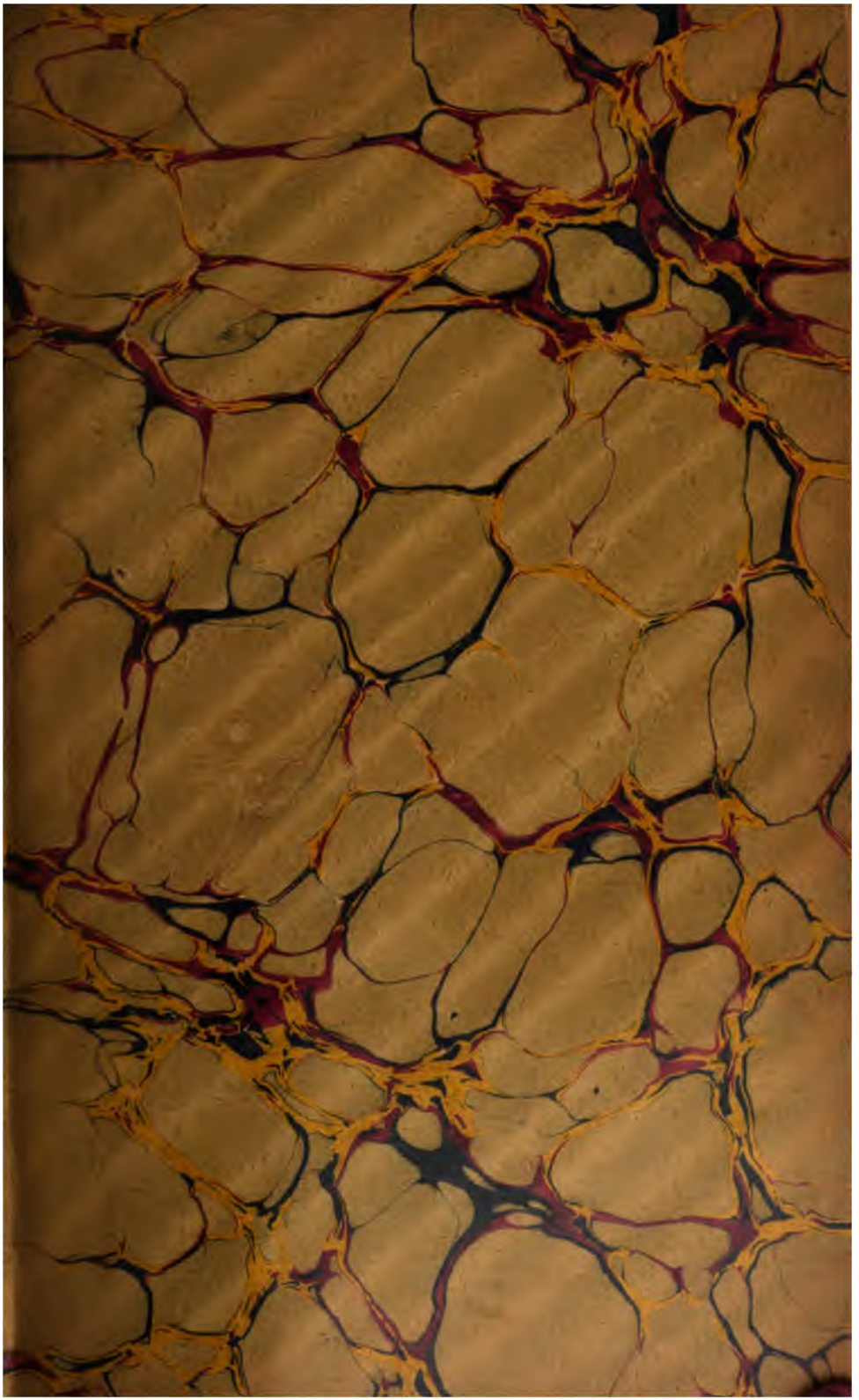

610.5
R3
O6

RECUEIL

D'OPHTALMOLOGIE

5835. — L.-Imprimeries réunies, B, rue Saint-Benoît, 7. — MOTTEROZ, directeur.

RECUEIL
D'OPHTALMOLOGIE

PARAISSANT TOUS LES MOIS

SOUS LA DIRECTION DES DOCTEURS

GALEZOWSKI
Professeur libre d'ophtalmologie à Paris.

CHAUVEL
Médecin inspecteur de l'armée, Membre de l'Académie de Médecine de Paris.

AVEC LE CONCOURS DE MM.

KOPFF
Médecin oculiste de l'hôpital Saint-Joseph, Chef de clinique de M. le Dr Galezowski.

F. LAGRANGE
Professeur agrégé à la Faculté de Médecine, Chirurgien des hôpitaux de Bordeaux.

ARMAIGNAC
Chirurgien oculiste à Bordeaux.

BOUCHER
Médecin-major en retraite à Bourges.

FAGE
Médecin en chef de l'hôpital Saint-Victor, à Amiens.

VIGNES
Membre de la Société d'Ophtalmologie de Paris.

KŒNIG
Médecin oculiste à Paris.

COLLABORATEURS PRINCIPAUX

DAGUENET, chirurgien oculiste à Besançon.
FOURNIER, professeur à la Faculté de Paris.
GARIEL, professeur à la Faculté de Paris.
L. LABBÉ, chirurgien de l'hôpital Beaujon.
HUCHARD, médecin des hôpitaux.
NIMIER, professeur au Val-de-Grâce.
STRZEMINSKI, médecin oculiste, à Wilna.
WUILLOMENET, de Paris.
DEHENNE, de Paris.
LANGIE, de Cracovie.
BOURGEOIS, de Reims.
MALGAT, de Nice.
ANTONELLI, médecin oculiste à Paris.
YVERT, médecin principal.
MENGIN, à Caen.
PARENT, chirurgien oculiste, à Paris.
LATTEUX, chef de laboratoire de la Faculté.
FONTAN, professeur à Toulon.
SEDAN, médecin-major de 1re classe.
SEGALL, assistant de la clin. du Dr Galezowski.
PARISOTTI, chirurgien oculiste à Rome.

SECRÉTAIRE DE LA RÉDACTION : F. DESPAGNET

TROISIÈME SÉRIE. — VINGT-DEUXIÈME ANNÉE. — 1900

PARIS
ANCIENNE LIBRAIRIE GERMER BAILLIÈRE ET Cie
FÉLIX ALCAN, ÉDITEUR
108, BOULEVARD SAINT-GERMAIN, 108
Au coin de la rue Hautefeuille

1900

CONTRIBUTION

A

L'ÉTUDE DE LA TUBERCULOSE DE LA CONJONCTIVE

PAR

Le Dr VIEUSSE

La tuberculose de la conjonctive est aujourd'hui bien connue grâce aux nombreux travaux qui ont été publiés sur ce point de pathologie oculaire.

Aussi, dans cette contribution à l'étude de la tuberculose de la conjonctive, notre but n'est pas d'étudier la question dans son ensemble, mais de mettre en évidence certains points de cette question.

Si la partie clinique a été bien étudiée, au point de reconnaître facilement la tuberculose de la conjonctive, son étiologie reste obscure dans certains points, et le traitement qu'elle réclame est encore discuté.

Ce sont ces deux questions que je me propose d'étudier dans cette note; mais, avant d'aborder ce sujet, je vais décrire les faits qu'il m'a été donné d'observer.

Observation I

Laf..., Euphrasie, née à Fabas, âgée de 15 ans, se présente à la clinique ophtalmologique le 14 mars 1897 pour une affection de l'œil gauche.

Dans ses antécédents héréditaires rien d'important à signaler. Elle présente un lupus de toute la face et du nez, qui a débuté il y a deux ans, et pour lequel elle est en traitement dans la clinique dermatologique.

En examinant la malade, on constate que la paupière de l'œil gauche est tuméfiée, rouge violacé, et présente un ptosis qui cache toute la cornée; la malade est dans l'impossibilité de la faire mouvoir.

169884

Par la palpation, on sent que la paupière est indurée dans son tiers interne, et qu'au centre de cette induration il existe un nodule présentant une dureté cartilagineuse; la conjonctive bulbaire est légèrement injectée.

En retournant la paupière, on voit que la partie qui présente l'induration déjà signalée est occupée par un ulcère de 1 centim. 1/2 de diamètre; les bords de cette ulcération sont surélevés fongueux, ravinés, ils présentent plusieurs sillons d'une profondeur variable; le fond de cette ulcération est jaunâtre. Les ganglions préauriculaires et sous-maxillaires ne présentent rien d'anormal.

En présence de cette ulcération, de son évolution et surtout à cause du lupus de la face, on diagnostique un ulcère tuberculeux de la conjonctive que l'on traite par des cautérisations au galvano-cautère. Après cocaïnisation l'ulcère est touché dans toute son étendue par le cautère galvanique, ainsi que toute la partie environnante qui est fortement gonflée et hypérémiée.

Le 22 mars on fait une nouvelle cautérisation; ce mode de traitement est répété tous les huit jours, et ce n'est qu'au bout d'un mois que la guérison est obtenue.

La malade est revue deux mois plus tard et l'on constate que la guérison s'est maintenue.

Observation II

Joséphine D..., âgée de 21 ans, née à Malou (Gers) vient consulter à la clinique ophtalmologique le 29 octobre 1898.

Dans ses antécédents personnels et héréditaires rien d'important à signaler.

La malade présente un lupus du nez et de la face. Cette affection survenue dans son jeune âge s'étant particulièrement développée depuis quelque temps, la malade est entrée dans le service des maladies de la peau. Elle vient réclamer nos soins pour une affection de la conjonctive de la paupière supérieure droite.

En examinant la partie malade, on s'aperçoit que la pau-

pière supérieure droite est gonflée, rouge violacé. Toute la conjonctive qui double la paupière supérieure est congestionnée et épaissie, tandis que celle qui recouvre la paupière inférieure a son aspect normal. La cornée ne présente aucune ulcération.

Si, pour un plus ample examen, on renverse la paupière supérieure de manière à bien mettre en évidence sa surface conjonctivale, voici ce que l'on constate : toute la moitié interne de la paupière est revêtue d'une infiltration en nappe, qui semble avoir augmenté l'épaisseur de la conjonctive d'une manière très considérable. Cet épaississement n'est pas uniforme, la surface de la conjonctive n'est pas unie, elle présente de petites saillies très nombreuses, jaunâtres au centre, présentant l'aspect des granulations. Cependant en y regardant de près, il est facile de constater qu'un certain nombre de ces granulations offrent dans leur partie la plus élevée une perte de substance se traduisant par une petite ulcération.

L'œil est peu injecté, sa sécrétion nulle, pas d'engorgement des ganglions préauriculaire et sous-maxillaires.

Le diagnostic fut qu'il s'agissait d'une infiltration tuberculeuse de la conjonctive, et le traitement consista dans l'ablation avec les ciseaux de toute la partie infiltrée, suivie d'un grattage avec la curette et d'une cautérisation avec le galvano-cautère.

Pour tout pansement on répandit de la poudre d'iodoforme sur la surface malade, et un bandage occlusif maintint l'œil fermé pendant trois jours.

Cette intervention avait eu lieu le 5 novembre 1898; dix jours après, le résultat était excellent, et à la place où siégeait l'infiltration de la conjonctive on apercevait une surface lisse, non bourgeonnante, mais encore un peu rouge; par mesure de précaution, on fait un raclage avec la curette suivi d'une cautérisation avec le galvano-cautère.

Revue le 27 décembre 1898 la malade va très bien; l'infiltration de la conjonctive a complètement disparu, et à sa place il existe un tissu cicatriciel blanc très résistant, l'hypé-

rémie de la conjonctive a complètement disparu et la guérison paraît parfaite.

La partie de la conjonctive enlevée a été examinée au microscope, et cet examen a montré que ce tissu était tuberculeux. Il était, en effet, constitué par un grand nombre de cellules épithélioïdes, au milieu desquelles on apercevait des cellules géantes; sur certains points de la préparation on

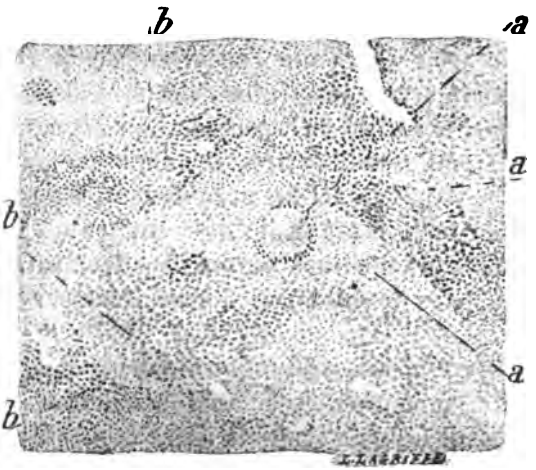

TUBERCULOSE DE LA CONJONCTIVE.
(oc 1 objc. Zeiss.)
a, a, a. Cellules géantes. — *b, b, b.* Tissu de granulation.

voyait des plaques de dégénérescence caséeuse et malgré tous nos efforts, il a été impossible de mettre en évidence le bacille de Koch.

Observation III

Re..., Elisa, âgée de 15 ans, née aux Cabanes (Ariège), vint nous consulter à la clinique ophtalmologique de l'Hôtel-Dieu, le 24 janvier 1899.

Dans ses antécédents héréditaires on relève que son père a succombé, jeune encore, à la suite d'une cystite probablement de nature tuberculeuse, qu'un frère âgé de 15 ans est mort

de tuberculose pulmonaire, qu'un autre frère âgé de 18 ans est dans un état de santé qui laisse à désirer, ainsi qu'une sœur plus jeune qu'elle.

Quant à notre malade elle a été toujours bien portante dans son enfance ; elle n'a commencé à souffrir que depuis un an. Elle est devenue faible, son appétit a diminué, au point qu'actuellement la malade est atteinte d'une inappétence complète ; elle s'enrhume facilement, mais ne tousse pas.

L'examen du poumon est négatif; les amygdales sont grosses.

La maladie a débuté il y a un an par un petit bouton à la paupière inférieure droite ; ce bouton a augmenté peu à peu de volume, puis est tombé laissant à sa place une perte de substance.

En examinant la malade on voit que toute la paupière inférieure droite est rouge, épaisse, gonflée dans toute son étendue, principalement dans sa partie externe ; la sécrétion conjonctivale est pour ainsi dire nulle.

En retournant la paupière on remarque une plaie fongueuse, occupant le tiers moyen de la paupière.

Cette ulcération, qui présente environ un diamètre de 1 centim. 1/2, offre les caractères de l'ulcère tuberculeux. Il siège, en effet, sur une partie de la paupière qui est épaissie, il est entouré d'une zone d'infiltration dont les limites sont mal tracées, ses bords sont mal limités, ravinés ; de plus il sécrète une substance jaunâtre présentant la plus grande analogie avec la matière tuberculeuse ramollie.

Pas d'engorgement des ganglions préauriculaires et sous-maxillaires. Dans ce cas, le diagnostic d'ulcère tuberculeux ne pouvait être douteux ; aussi on proposa à la malade de faire l'ablation de la partie malade, mais ce traitement ne put être mis en pratique, la malade n'ayant pas été revue.

La tuberculose de la conjonctive se présente sous différents aspects : tantôt elle affecte la forme d'une ulcération à bords taillés à pics, ravinés ; le fond de l'ulcère est jaunâtre et donne peu de sécrétion, il est entouré d'une zone infiltrée,

molasse, qui occupe un espace assez étendu ; la paupière est œdématiée, couleur lie de vin, elle est lourde et la malade a de la peine à la mouvoir; le mal a généralement pour siège la conjonctive palpébrale, celle qui entoure le globe est respectée.

La seconde manifestation sous laquelle se présente la tuberculose de la conjonctive est de forme diffuse. Dans ce cas, presque toute la conjonctive palpébrale est atteinte; elle est caractérisée par de petites saillies qui se montrent sur la muqueuse, séparées par des sillons plus ou moins profonds; elle offre ainsi l'aspect d'un grillage; souvent le sommet de ces aspérités est ulcéré.

La troisième forme qu'elle affecte est celle qu'on désigne sous le nom de polypeuse; cette dernière variété est rare et ne s'observe pas très souvent.

Le diagnostic de tuberculose de la conjonctive d'après les manifestations cliniques est généralement facile; dans les cas douteux, pour bien l'asseoir, il suffirait de détacher une partie de la conjonctive malade pour en faire l'examen microscopique; l'inoculation dans la chambre antérieure d'un œil de lapin permettrait d'arriver au même but, mais cette manière de procéder demande un temps assez long.

Si, généralement, il est facile de reconnaître la tuberculose de la conjonctive, son étiologie reste souvent obscure; on a bien mis en évidence que cette maladie se développait chez des personnes jeunes, principalement des filles, et mon expérience personnelle confirme ce résultat, puisque les trois observations que je rapporte ont trait à de jeunes filles; mais ce qui est plus difficile à démontrer, c'est la voie que suit le bacille pour aller coloniser dans la conjonctive.

On a enseigné que, du moment que le microbe circule avec le sang, rien n'empêche que, sous l'influence d'une circonstance favorable, il ne se cantonne dans la conjonctive pour y produire les lésions que nous connaissons. Mais c'est là une étiologie banale qui se rapporte à toutes les localisations tuberculeuses de l'organisme. Une étiologie plus précise a été mise en évidence par les dermatologistes qui

se sont occupés du lupus du visage. Pour eux, et ce résultat est la conséquence des travaux du Dr Audry, chargé de l'enseignement clinique des maladies de la peau à l'université de Toulouse, le lupus de la face est la conséquence de la propagation d'ulcères tuberculeux nés dans les fosses nasales et qui se propagent ensuite à la face.

Ces mêmes ulcérations peuvent suivre une autre voie et gagner la conjonctive. Ici le chemin est tout tracé.

La conjonctive communique largement avec le nez au moyen de l'appareil lacrymal, et les cas de tuberculose des voies lacrymales consécutifs à des ulcères des fosses nasales devenant tous les jours plus nombreux, on conçoit aisément que l'élément contagieux peut franchir cette première étape et venir manifester sa présence sur la conjonctive. Quant à savoir si c'est à la suite de la migration du bacille de Koch ou par propagation de l'ulcère nasal que se transmet le mal, la question est difficile à résoudre.

Quoi qu'il en soit, il est certain qu'un nombre considérable de cas de tuberculose conjonctivale sont la conséquence d'ulcères tuberculeux nés dans les fosses nasales; aussi, à l'avenir, toutes les fois qu'on se trouvera en présence d'une tuberculose de la conjonctive, il faudra faire un examen soigné des fosses nasales.

Une fois l'affection reconnue, le traitement ne saurait souffrir de grandes difficultés. Nous avons affaire à une néoplasie, l'indication capitale consiste à enlever tout le mal afin d'empêcher le mieux possible une récidive.

Le seul moyen qui réponde à cette indication est l'ablation complète du néoplasme; à cet effet, on saisit avec une pince l'extrémité de la conjonctive malade et, à coups de ciseaux, on la détache de la paupière; on poursuit la dissection de toute la partie malade pour ne s'arrêter que lorsqu'on est certain d'avoir enlevé tout le mal. Pour plus de sûreté, on touche toute la partie avivée avec le galvano-cautère; il ne faut pas craindre de voir survenir à la suite de cette manière de faire un symblépharon ou un entropion de la paupière. C'est ce traitement qui a été pratiqué avec un plein

succès sur ma seconde malade, tandis que, pour guérir la première, j'ai été obligé d'intervenir à six reprises différentes avec le galvano-cautère.

Cette manière de faire a pour avantage d'enlever d'emblée tout le mal et de mettre plus sûrement à l'abri d'une récidive que tout autre.

Comme pansement, il suffit de mettre sur la plaie un peu de poudre d'iodoforme, et de protéger l'œil pendant quelques jours avec un bandeau flottant, et comme il est presque toujours nécessaire de faire un traitement général avec de pareils malades, il sera bon de leur prescrire tous les fortifiants et les reconstituants que leur état commande et d'y joindre 30 centigrammes d'iodoforme pris chaque jour à l'intérieur.

Dr VIEUSSE.

UN CAS DE MORVE OCULAIRE PRIMITIVE

GUÉRIE PAR LA CAUTÉRISATION AU GALVANO-CAUTÈRE

PAR

Le Dr STRZEMINSKI (de Wilna)

M. N..., âgé de 36 ans, vétérinaire, vint me consulter le 14 juillet 1899, présentant à l'œil gauche les symptômes suivants :

Sur la conjonctive de la paupière inférieure, et environ au milieu de sa surface, se trouvait un nodule du volume d'un pois. La conjonctive bulbaire, celle de la paupière inférieure et des angles était fortement hypérémiée, légèrement gonflée et remplie d'un mucus puriforme et gluant. La peau qui confinait au bord de la paupière inférieure et aux angles était de même hypérémiée et gonflée. Nuls autres troubles de l'œil, nuls troubles généraux. Pas d'engorgement des glandes.

Le malade ne remarqua son état que le matin du même

jour, il se sentait auparavant en parfaite santé. Bien que l'œil présentât des symptômes d'une forte irritation, le malade n'éprouvait ni douleur, ni photophobie. J'ai soupçonné une infection d'origine animale, d'autant plus que le malade était souvent exposé à ce danger.

J'ai excisé immédiatement le nodule et je l'ai adressé pour l'examen au laboratoire de la Société impériale de médecine de Wilna. L'examen de M. Noniwicz, bactériologue très compétent, a démontré la présence des bacilles caractéristiques de la morve. Ils se présentaient comme des bâtonnets grêles d'une longueur de 1/3 à 2/3 du diamètre d'un globule rouge du sang et une largeur environ de 1/5 à 1/8 de la longueur; ils étaient droits ou un peu courbés, leurs extrémités étaient arrondies. Il y avait des raies transversales, claires et caractéristiques. Souvent les deux bâtonnets se mettaient bout à bout. Il ne se coloraient distinctement qu'en employant la méthode de Lœffler (solution alcaline du bleu de méthylène). On ne trouve ni coques ni autres microbes. La culture et l'inoculation ne purent être accomplies, car la préparation fut perdue au laboratoire.

Je ne doutai pas qu'il s'agissait d'une affection morveuse de la paupière inférieure gauche; j'exécutai le jour suivant (le 15 juillet) une cautérisation au galvano-cautère au point où était situé le nodule et sur lequel on voyait encore son reste. Le galvano-cautère fut enfoncé jusqu'à ce que le malade ait senti la douleur.

Le jour suivant (16 juillet) l'hypérémie et la sécrétion étaient diminuées, le gonflement avait disparu. En une semaine, la croûte, déterminée par la cautérisation, et tous les symptômes morbides cédèrent complètement.

Depuis ce temps nul phénomène de la morve n'a apparu, ce qui permet d'affirmer que la destruction du foyer primitif a supprimé l'affection et ne lui a point permis de se généraliser.

A présent on ne voit même pas de cicatrice à la place du nodule.

Le malade ignore la date de la contamination.

Il est sans doute fâcheux que la culture et l'inoculation des bacilles n'aient pu être accomplies; pourtant leur aspect caractéristique et leur mode de coloration prouvent suffisamment que les bacilles étaient morveux.

Bien que la morve affecte assez souvent les hommes, puisque depuis qu'elle a été constatée pour la première fois par Schilling[1], l'Index Catalogue american en cite plus de 200 cas, sa localisation dans la région oculaire est cependant très rare, si l'on omet les cas dans lesquels on observe l'hypérémie et le gonflement des paupières consécutifs à la morve de la face et du front.

Le premier cas de morve oculaire a été décrit par de Graefe[2]. L'affection apparut primitivement dans le tissu cellulaire de l'orbite. On a constaté, en effet, que deux semaines après une affection de la face, considérée comme un érysipèle, l'œil devint exopthalmique, présentant une saillie d'un demi-pouce, immobile et aveugle; la pupille était dilatée, les paupières gonflées et hypérémiées, la conjonctive normale; dans la cornée venait de se former un foyer de ramollissement. Il y avait une fièvre asthénique qui durait tout le temps. Après l'énucléation de l'œil, on a trouvé dans la choroïde, près du lieu de pénétration du nerf optique, plusieurs petites infiltrations jaunes puriformes, qui ne furent reconnues comme nodules morveux qu'après que le malade mourut avec les symptômes généraux de la morve. A l'autopsie, on constata des nodules morveux en grand nombre dans la muqueuse du nez, dans la peau et les muscles. L'exopthalmie a été provoquée par une infiltration du tissu cellulaire de l'orbite. Avant la mort, ce tissu, les paupières, la moitié gauche du nez et la face ont subi la nécrose. L'anamnèse a confirmé le diagnostic.

Dans le cas de Krajewski[3], un gonflement considérable des paupières des yeux survint chez un enfant, qui avait été en contact avec la paille dont se servait un cheval morveux.

1. *Rust's Magaz. für die gesammte Heilk.*, 1821, XI, 480.
2. *V. Graefe's Arch. f. Ophtalm.*, 1857, III, 2, 418.
3. *Klinika*, 1870, VII, 161 (en polonais). — Analyse in *Nagel's Jahresbericht*, 1871.373. — Graefe-Saemisch « Handbuch » IV, 388.

Sur la paupière inférieure droite apparut une ulcération, sur la supérieure un nodule, qui était en rapport avec la glande meïbomienne; les glandes sous-maxillaires et préauriculaires étaient gonflées. Quelques lambeaux palpébraux se nécrosèrent et se détachèrent. L'affection était accompagnée de fièvre et de délire.

Dans un cas de morve subaiguë, chez un homme de 31 ans, publié par Scheby-Busch[1], après l'éclosion de plusieurs nodules sur la face, les yeux devinrent rouges et présentèrent une sécrétion muco-purulente. Plus tard, sur la peau des paupières, de la tempe, du nez et de la face, se développèrent des pustules, dont le volume variait depuis celui d'un pois jusqu'à celui d'une noisette. Elles étaient situées sur un fond rouge, dur et douloureux; les plus petites ressemblaient à celles de la petite vérole. Après l'incision, elles évacuaient un pus blanc jaunâtre et du sang. La conjonctive palpébrale des deux yeux était fortement hypérémiée et remplie d'une sécrétion muco-purulente, qui collait les cils. La suppuration durait en dépit du traitement au nitrate d'argent. Le malade mourut. L'autopsie ne put pas être exécutée. L'inoculation du pus à un chat et l'examen du sang ne donnèrent aucun résultat. Cependant les symptômes généraux et l'exclusion d'autres affections ont confirmé le diagnostic de la morve.

Boyd[2] dans un cas de morve aiguë, qui aboutit à la mort, a observé une exophtalmie. L'autopsie a démontré une suppuration du tissu cellulaire de l'orbite, qui a déterminé la saillie de l'œil; à l'examen microscopique, on a trouvé des petits abcès dans la sclérotique. A cet effet l'affection oculaire est considérée par l'auteur comme une métastase.

Dans le cas de morve chronique, chez un homme de 20 ans, observé par Neisser[3], il se forma à l'angle interne de l'œil gauche un ulcère qui s'étendit sur la conjonctive

1. *Berliner Klin. Wochenschrift*, 1878, 74.
2. *Transactions of the patholog. Society*, 1883, XXIII, 420. Analyse in *Nagel's Jahresbericht*, 1884.
3. *Berliner klin. Wochenschrift*, 1882, 321.

bulbaire; il sécrétait au début un mucus et, après, du pus. Le malade était affaibli et apathique. Bientôt survint à la partie gauche de la face un abcès qui fut incisé et qui détermina la paralysie du facial. On a appliqué la tuberculine qui, d'après l'opinion du médecin traitant, provoqua promptement la guérison de l'ulcère de l'angle oculaire. Pourtant peu de temps après survinrent les autres symptômes, qui forcèrent le malade à entrer dans la clinique du professeur Lichthein à Kœnigsberg, un an après le début de la maladie. L'examen bactériologique a fixé le diagnostic de la morve. Le pus de l'abcès, qui ne présentait pas au microscope des bacilles morveux, fut inoculé aux cobayes et détermina une morve caractéristique. L'état du malade s'améliorait et le médecin espérait le voir guérir complètement.

Gourfein[1] a observé chez une fille de 12 ans la morve localisée assez longtemps dans les voies lacrymales et la conjonctive, sans que la malade présentât de symptômes généraux. L'affection a débuté du côté droit, par une fistule lacrymale qui s'était développée sans causer un rétrécissement du canal lacrymal, sans provoquer de larmoiement. L'aspect insolite de la fistule, sa grande dimension, ses bords rouges, épais, décollés, parsemés de fines granulations, visibles à l'œil nu, un fond rempli de pus grumeleux gris jaunâtre faisaient supposer l'origine tuberculeuse de l'affection. Les glandes sous-maxillaire et préauriculaires droites étaient gonflées, mais cet engorgement existait longtemps avant l'apparition de la fistule. A part ces lésions, on ne constatait rien d'anormal. L'examen microscopique du pus de la fistule n'a pas permis d'y reconnaître les bacilles de la morve, mais les inoculations aux cobayes en ont démontré l'existence. Avant de connaître le résultat de cette expérience, on appliquait sur la fistule les lotions antiseptiques avec une solution de sublimé à 1/2,000 et on a pratiqué l'opération de Bowman-Stilling; sous l'influence de ce traitement la fistule commençait à se cicatriser. Deux mois plus tard la

1. *Revue médicale de la Suisse romande*, 1897, 737.

fistule était presque cicatrisée; mais, en revanche, la conjonctive de la paupière inférieure droite présentait des fongosités, semblables à celles qu'on voit dans la tuberculose, et des ulcères, dont le fond était rempli d'une matière gris jaunâtre rappelant celle de la fistule. Les fongosités furent excisées et les ulcères cautérisés au galvano-cautère. L'affection parut s'arrêter, mais un mois plus tard la conjonctive de la paupière supérieure droite accusait des lésions tout à fait analogues à celles de la paupière inférieure. Une cautérisation au galvano-cautère resta sans succès, le mal envahit la conjonctive bulbaire et entama la sclérotique. Une opération radicale, proposée aux parents de la malade, n'a pas été acceptée et depuis lors on ne l'a pas revue. Aucun autre symptôme de la morve ne put être décelé. L'origine de la contamination est restée inconnue.

Batko [1] a observé toute une famille atteinte de la morve; le mari et la femme présentaient à côté des symptômes généraux des lésions oculaires. Chez le mari (34 ans), on a constaté le gonflement et l'hypérémie des paupières de l'œil droit et un abcès de la peau de l'angle externe de cet œil; l'abcès fut incisé et guérit. Chez la femme (30 ans) la paupière inférieure gauche était gonflée et hypérémiée; il s'y présenta un abcès qui s'ouvrit spontanément et forma un ulcère s'étendant au delà de l'angle externe; les bords et le fond de l'ulcère étaient inégaux, la sécrétion gris jaunâtre et un peu fétide. Ce n'est qu'après le râclage et la cautérisation au thermo-cautère que l'ulcère guérit, en déterminant un ectropion. L'examen microscopique, les cultures et les inoculations aux cobayes démontrèrent la morve. Le mari fut contaminé par un cheval morveux et infecta sa femme et ses deux filles. Pendant la publication de l'observation les malades vivaient encore, mais le médecin n'espérait pas les sauver d'une mort prochaine.

On voit, de tous ces cas décrits, que la littérature, au moins celle qui est à ma disposition, ne contient pas d'observation

1. *Przeglad Lekarski*, 1898, 535 (en polonais).

analogue à celle que j'ai faite : envahissement primitif de la conjonctive palpébrale par la morve qui, détruite dans son premier foyer, disparaît définitivement.

Les cas publiés, ajoutés au mien, permettent de déterminer les lésions, qui peuvent atteindre les tissus de la région oculaire.

Le tissu cellulaire de l'orbite devient le siège de l'infiltration et de la suppuration, qui provoquent une exophtalmie; il peut subir la nécrose. La choroïde présente des nodules morveux en forme de petites infiltrations jaunes, la cornée se trouble et se ramollit; la conjonctive, qui peut être atteinte primitivement ou consécutivement, accuse l'hypérémie, le gonflement, les nodules, les ulcères, rappelant ainsi les tuberculeux, et l'inflammation suppurative. Quand l'infection morveuse affecte directement la conjonctive, on voit, au début de la période prémonitoire sur cette membrane, de même que sur la muqueuse du nez, une sécrétion gluante et muqueuse, plus tard muco-purulente; la conjonctive se gonfle et s'hypérémie; la peau du bord des paupières devient rouge, infiltrée ou douloureuse.

La sclérotique est affectée consécutivement à la conjonctive. Elle peut présenter de petits abcès. Les paupières sont gonflées et hypérémiées et peuvent être atteintes de nodules, de pustules, d'abcès et d'ulcères; parfois elles subissent une nécrose partielle. La peau des angles oculaires présente des abcès et des ulcères.

Dans la région des voies lacrymales peut survenir une fistule du sac lacrymal, ressemblant à un ulcère tuberculeux et ne dépendant pas du rétrécissement du canal lacrymal.

En général, les produits de la morve rappellent ceux de la tuberculose; le plus fréquemment on ne les peut reconnaître qu'à l'aide de l'examen bactériologique.

Les parties externes du globe, les paupières et le canal naso-lacrymal peuvent être les lieux de la pénétration de l'infection morveuse. Les symptômes de l'affection peuvent se limiter pendant un certain temps à la région oculaire. En détruisant le foyer primitif nous interrompons la maladie.

Cependant, il ne suffit pas d'exciser le nodule, on doit le cautériser au galvano-cautère, de même que les ulcères et les abcès après leur incision; le tout doit être fait le plus tôt possible, afin de prévenir la généralisation de la maladie.

Sanarelli et Tedeschi déterminaient expérimentalement chez les animaux la morve oculaire et examinaient les lésions provoquées dans les tissus de l'œil. Parmi les nombreux animaux qu'il étudia, Sanarelli[1] put se livrer à un examen exact sur deux lapins, chez lesquels il fit des inoculations par voie intraveineuse. Après quelques jours apparaissait une opacité du segment supérieur de la cornée, qui s'agrandissait pendant les jours suivants et recouvrait les trois quart de cette membrane, formant un épaississement jaunâtre avec la surface scabreuse. Cet épaississement sur la sclérotique s'étendait un millimètre au delà du limbe et là s'interrompait brusquement; sur la cornée il s'avançait en augmentant vers le centre, finissant par une surface grisâtre, qui recouvrait le centre de la pupille. La conjonctive ne présentait qu'une forte hypérémie. L'examen anatomique démontra que l'épaississement se limitait à la cornée; la sclérotique, l'iris et le corps ciliaire n'y participaient pas. Cet épaississement consistait en une très abondante infiltration cellulaire entre les lamelles de la cornée et déterminait sur beaucoup de points un ramollissement considérable. Aux endroits situés près de la surface, auxquels l'infiltration s'était étendue, on observait des ulcères et un trouble de l'épithélium.

Les résultats des expériences de Tedeschi[2] sont les suivants :

A la suite d'inoculation endocranienne de la morve, l'auteur constatait des signes de cécité pendant les derniers jours de la vie, avant l'éclosion des symptômes bulbaires et cérébraux. Il trouva chez un chien de petits épanchements sanguins dans la région maculaire, une infiltration parvi-

1. *Sulla etiologia e profillassi dell' infezione morvosa.* Siena, 1889, p. 38.
2. *Annali di Ottalmologia*, 1892, XXI, 6; XXII, 1. Analyse du Dr A. Antonelli in *Archives d'ophtalm.*, 1893, 437.

cellulaire dans l'extrémité bulbaire du nerf optique et des lésions rétiniennes, surtout dans les cellules ganglionnaires. Chez un autre chien, chez qui l'infection était très intense et généralisée, on remarqua à l'ophtalmoscope une hypérémie des papilles optiques et à l'examen microscopique une névrite et papillite à petits foyers d'infiltration parvi-cellulaire, des altérations rétiniennes, surtout dans la couche ganglionnaire, et la dissémination de petits granulomes morveux, surtout le long des vaisseaux, dans la rétine et la choroïde. Ces lésions étaient bien semblables aux altérations observées dans la tuberculose miliaire aiguë; leur origine pouvait aussi bien se mettre sur le compte d'embolies infectieuses, comme celles dont on trouvait des traces plus ou moins évidentes dans presque tous les organes.

Parmi les animaux inoculés dans la chambre antérieure, les chiens et les rats montrèrent les lésions les plus graves, qui allèrent jusqu'à la destruction complète de l'œil au bout de deux mois. Les cobayes et les lapins présentaient, à côté des lésions oculaires, des symptômes d'infection généralisée qui déterminait la mort au bout de quinze à trente jours. Chez les lapins, on remarquait, un ou deux jours après l'inoculation, les premiers signes de l'iritis avec dissémination de tous petits granulomes de la morve. En peu de jours, ces bourgeons devinrent plus nombreux et plus grands, l'exsudation dans le champ pupillaire et dans la chambre antérieure plus abondante; d'autres bourgeons se formèrent au limbe et sous la conjonctive bulbaire; la cornée devint trouble et ulcérée. Les lésions cornéennes, décrites par Sanarelli, commençaient non seulement au limbe, en tant que suite de cyclite, mais aussi à l'endroit de l'inoculation, parfois sous forme de kératite diffuse et de bourgeons morveux dans le parenchyme de la membrane. Dans la choroïde, on trouvait une nombreuse dissémination de granulomes, et le plus souvent une infiltration diffuse de toute la couche chorio-capillaire, avec exsudation fibrineuse purulente, qui provoquait un décollement de la rétine et quelquefois s'épanchait dans le corps vitré. La névrite optique était souvent très grave;

sa diffusion jusqu'au chiasma et aux méninges cérébrales, ainsi que les lésions des tissus orbitaires, marquaient les premiers phénomènes de l'infection généralisée.

L'infection de la paupière, — toujours de la paupière supérieure, — se faisait par inoculation directe, grâce au frottement, avec les lésions cornéennes; au bout de trois jours, la lésion ulcéreuse pouvait gagner toute l'épaisseur du tarse et même davantage. La conjonctive bulbaire s'ulcérait plus lentement que la palpébrale; aux points de ces ulcères apparaissaient bientôt la sclérite et l'épisclérite, l'affection s'étendait surtout le long des gaines vasculaires. La panophtalmie précédait de quelques jours l'infection généralisée de l'animal et la mort.

L'anatomie pathologique de la morve est connue suffisamment, elle a été récemment l'objet d'une étude approfondie de M. A. Antonelli[1]. Le nodule, qui, dans mon cas, s'était formé sur la conjonctive, est le produit primitif de la morve. Il ressemble au tubercule, se compose de petites cellules arrondies; il ne contient cependant pas de cellules géantes. Chez l'homme, au lieu de nodules, se forment parfois, comme dans le cas de Scheby-Busch, des pustules qui rappellent celles de la petite vérole, mais qui n'ont pas leur aspect ombiliqué; lorsqu'elles sont situées sur la peau, elles siègent, non dans la couche de Malpighi, mais dans le derme.

Les nodules subissent la dégénérescence caséeuse et, s'ulcèrent, ainsi que les pustules; les bourgeons, qui siègent plus profondément, se transforment en petits abcès qui, après avoir détruit les tissus voisins, s'ouvrent en dehors et forment aussi des ulcères. Comme dans la tuberculose, l'infection part des nodules en suivant les vaisseaux lymphatiques, qui se remplissent fréquemment de substance purulente et forment des épaississements dans la muqueuse. Les glandes lymphatiques, qui, chez le cheval, sont constamment atteintes, ne sont que rarement affectées; chez l'homme, elles

1. *Enciclopedia Medica Italiana*, 1892, art. GRANULAZIONE, p. 807-810.

présentent dans ce cas un gonflement, une dégénérescence caséeuse ou un ramollissement. Le sang peut être aussi infecté.

A côté des nodules on observe un processus diffus en forme d'hypérémie et de gonflement de la muqueuse avec sécrétion abondante de mucus, ou en forme d'une infiltration ou d'une inflammation phlegmoneuse de la peau.

Cependant, dans mon cas, je ne considère l'hypérémie et le gonflement de la conjonctive que comme une réaction du tissu, déterminée par le nodule et non comme une affection diffuse; dans ce dernier cas, en effet, l'altération n'aurait pu disparaître aussi promptement après la destruction du nodule.

On peut se demander pourquoi la conjonctive est, beaucoup plus rarement que la muqueuse du nez, le point de pénétration pour la morve. Je pense que les mouvements automatiques des paupières préservent la conjonctive et le globe oculaire de l'infection directe. De plus, on doit supposer que, chez l'homme, la muqueuse est moins susceptible d'infection morveuse que chez le cheval, puisque la contamination par le nez s'observe chez ce dernier. Pourquoi l'infection directe de la peau des paupières survient-elle rarement? C'est là ce qui reste inexplicable.

Dr STRZEMINSKI.

CONGRÈS INTERNATIONAL D'OPHTALMOLOGIE

TENU A UTRECHT, DU 14 AU 18 AOUT 1899

(SUITE ET FIN[1])

Dr DARIER (Paris). **Du massage en thérapeutique oculaire.** — Après avoir passé en revue les différents genres de massages oculaires pratiqués depuis la plus haute antiquité: massages palpébraux et péri-orbitaires, massages de la conjonctive, de la cornée,

1. Voir le numéro de décembre.

massages simples ou médicamenteux, M. Darier étudie plus particulièrement le *massage vibratoire* de Maklakow et surtout le *massage pression* du Dr Domec. Ce dernier genre de massage a l'avantage de ne demander le secours d'aucun instrument, tout en ayant une action plus prompte et plus évidente que dans les autres procédés; des pressions intermittentes plus ou moins rapides et fortes sont exercées sur la cornée à travers la paupière supérieure.

La cornée, cédant sous la pression, l'humeur aqueuse, incompressible, repousse en arrière l'iris et agrandit l'angle irido-cornéen; tout le système cristallinien est refoulé, la zonule est distendue et la pression se répercute sur le muscle ciliaire et les membranes profondes.

Après un certain nombre de massages, le pouvoir accommodatif est notablement augmenté et l'asthénopie accommodative disparaît promptement.

Chez les *hypermétropes jeunes*, la distension de la zonule, jointe à une accommodation puissante, permettrait la suppression des verres sphériques au-dessous de 4 D. (L'astigmatisme ne serait pas modifié, Domec.)

Chez certains *strabiques*, avec amblyopie hypermétropique, le *massage pression* permet de ramener la vision binoculaire et la guérison définitive du strabisme.

Dans la *myopie*, le massage agit en stimulant le muscle ciliaire et en activant les échanges nutritifs intra-oculaires.

L'abaissement très notable de la pression intra-oculaire produite par le massage s'expliquerait par l'élargissement mécanique de l'angle irido-cornéen permettant une déplétion plus facile de l'humeur aqueuse qui, incompressible, cherchera à s'échapper par des voies d'élimination naturelles. Le massage aurait en outre une action trophique sur la choroïde et la rétine, ainsi que l'a montré Gradenigo, par des préparations microscopiques.

Prof. SATLER (Leipzig). **Des cataractes par éclat de fer.** — Ces cataractes traumatiques sont dues à la présence dans le cristallin d'un éclat de fer qui a pu y séjourner quelquefois des années, lui communiquant une couleur brunâtre caractéristique. Tandis que pour les autres cataractes traumatiques, quand il n'y a pas déjà eu résorption de la plus grande partie des masses cataractées, c'est l'extraction simple qui est indiquée comme dans les cas d'extraction du cristallin dans la myopie élevée; pour les cataractes ferrugineuses, il y a lieu de faire l'extraction à lambeau comme pour les cataractes séniles, alors même qu'il s'agit de jeunes sujets.

Par l'action chimique du fer, le cristallin prend une consis-

tance plus dure et plus cohésive, ce qui en permet l'extraction en un seul bloc comme pour la cataracte sénile.

Une couleur brunâtre, irrégulièrement répartie et plus intense au pourtour du corps étranger, représente le symptôme caractéristique de cette forme de cataracte. Le cristallin ne subit pas un gonflement bien marqué. Un reflet nacré à la surface et une indication de lignes radiaires s'observent en général dans ces cas.

Une tache rouge brun sur la face antérieure de la capsule n'est pas un signe pathognomonique de la cataracte ferrugineuse, car le corps étranger peut avoir traversé le cristallin et s'être fixé dans la profondeur de l'œil.

Microscopiquement, on peut constater, dans les cataractes de ce genre, la conservation de bon nombre de fibres cristalliniennes intactes avec relativement peu de signes de dégénérescence. On remarque un assez grand nombre de vacuoles plus ou moins grandes entre les fibres cristalliniennes.

Sous l'action du ferrocyanure de potassium et de H Cl, il se produit, au niveau du corps étranger, une coloration bleu de Prusse intense avec accentuation des contours des fibres cristalliniennes. Tout autour, on voit ensuite une zone bleu clair ou bleu verdâtre. C'est ce qui prouve une imprégnation de toute la substance cristallinienne par Fe^2O^3 qui va en décroissant plus on s'éloigne du corps étranger. D'après Leber, le métal serait dissous à l'état de carbonate double de Fe O et se diffuserait au loin par de nouvelles oxydations pour être ensuite fixé à l'état d'hydrate d'oxyde de fer. Au milieu du siège de l'éclat métallique, il paraît, après un long séjour, se former par absorption d'oxygène, du Fe^2O^3 qui, par la présence de substance organique (la globuline du cristallin) reste soluble et diffusible dans un milieu alcalin. Une partie du Fe^2O^3 diffusé contracte avec l'albumine une combinaison insoluble qui produit une sorte de tannage donnant au cristallin les propriétés relatées plus haut.

Quelques expériences ont été pratiquées par l'auteur pour rendre l'étude de ces processus plus claire et plus évidente.

M. Priestley-Smith (de Birmingham). **Du traitement du strabisme des jeunes enfants.** — Il est important d'opérer le strabisme plus tôt qu'on a l'habitude de le faire.

J'ai examiné 576 cas de strabisme, et j'ai pu, dans 347 cas, préciser l'époque de développement de la déviation oculaire. L'étude de ces cas m'a prouvé que le strabisme commence habituellement à un âge très bas, que le traitement n'est ordinairement institué que longtemps après l'apparition des premiers

symptômes et que les résultats obtenus par le traitement sont d'autant meilleurs que celui-ci a été institué plus tôt.

Ma statistique montre que chez 60 p. 100 des malades le strabisme apparaît avant l'âge de 4 ans. Le maximum de ces cas coïncide avec l'âge de 3 ans. 68 pour 100 de tous ces cas n'ont été traités que plus de douze mois après le commencement de l'affection. 47 p. 100 des cas n'ont subi de traitement que trois ans et plus après le début. Le tort fait au patient par ce retard dans le traitement n'est pas encore bien déterminé. Cette tendance à l'attente s'explique facilement par le fait que beaucoup de strabismes guérissent spontanément et par l'idée encore très répandue que l'intervention opératoire constitue la seule ressource curative. La perte de la fixation ne survient que dans le strabisme fixe unilatéral. Elle existait 205 fois sur les 576 cas examinés. Elle constitue le plus grand dommage causé par le strabisme, et elle dépend de sa précocité et de sa durée.

Presque un tiers des cas de strabisme fixe unilatéral présente donc une fausse fixation. Celle-ci est surtout fréquente parmi les cas de strabisme qui ont commencé pendant les deux premières années de la vie. Sa fréquence diminue à mesure que l'on examine les cas dont le commencement du strabisme a été plus tardif. On ne la trouve plus parmi les cas qui ont commencé après l'âge de 6 ans. La perte de la fixation normale est donc secondaire et non pas primitive. La fixation normale se développe pendant la première année de la vie; elle disparaît d'autant plus facilement qu'elle a duré moins longtemps.

Le sens de la fusion est perverti ou anéanti par la longue durée du strabisme. Dans le strabisme alternant la perte peut en être si complète qu'il ne peut être rétabli même par le traitement le mieux conduit. Il y a toute raison de croire que le sens de la profondeur est aussi enrayé de la même façon dans son développement.

L'amblyopie de l'œil dévié tient probablement à l'absence de développement des diverses propriétés de cet organe. Mais la question ne peut être tranchée puisque nous ne pouvons déterminer l'acuité visuelle des nouveau-nés.

Les données nécessaires au traitement nous sont données par nos méthodes objectives qui sont applicables même aux très jeunes enfants. La première chance de réussite sera fournie par une correction aussi exacte que possible du vice de réfraction.

96 de mes malades ont pu être soumis au traitement orthoptique avant l'âge de 4 ans et j'en ai pu suivre 55. On ne peut mettre en doute les grands services rendus par la louchette placée sur l'œil non dévié. Parmi les enfants qui présentèrent la fausse

fixation, 5 sont arrivés à fixer d'une façon normale, grâce à la louchette. Un de ces enfants est assez avancé en âge pour que l'on puisse examiner sa vision binoculaire, qui est parfaite, au moins pour la distance de la lecture. Au fur et à mesure que l'âge progresse, le rétablissement de la fixation devient de plus en plus difficile. Chez 5 malades, le strabisme fixe unilatéral a été changé en strabisme alternant par l'usage de la louchette, et, dans un cas de déviation, a changé de côté sous l'influence de la louchette. Il faut donc commencer le traitement du strabisme aussi précocement que possible.

La ténotomie a été pratiquée 15 fois sur 55 cas, mais on doit, avant d'opérer, chercher d'abord à obtenir tout ce que peuvent d'abord donner les moyens orthoptiques.

M. Von Hippel (de Halle). **Suites durables du traitement opératoire de la myopie.** — J'ai réuni des statistiques aussi nombreuses que possible dans le but surtout de me rendre compte du rôle de l'extraction du cristallin dans les décollements qui surviennent parfois chez les myopes qui ont subi le traitement opératoire de la myopie. Le décollement est-il plus fréquent chez les myopes opérés que chez ceux qui ne le sont pas. Sur 69,300 malades j'en ai observé 1,032 ayant plus de 10 D. de myopie. Sur 1,747 yeux ayant plus de 10 D. j'ai rencontré 117 cas de décollement de la rétine, ce qui nous donne 6,7 p. 100.

Sur 184 opérations de myopie, le nombre de décollements observés a été de 10, ce qui donne une proportion de 5,4 p. 100. On le voit, par conséquent, l'extraction du cristallin ne paraît pas favoriser le décollement; ce qui est certain, c'est qu'elle ne saurait l'empêcher. Si l'on étudie chez les mêmes malades ce qui se produit dans l'œil opéré et dans celui qui ne l'est pas, la proportion de décollements est plus grande du côté non opéré.

M. Von Michel (de Wurtzbourg), **Sur la formation de métastases libres dans les tumeurs oculaires**, expose les résultats de l'examen de trois tumeurs oculaires : 1° *un sarcome alvéolaire épibulbaire à grandes cellules* s'était tout d'abord développé temporalement plus vers la ligne médiane. En même temps on constata au-dessous du milieu de la cornée un petit nodule grisâtre, à peine aussi grand qu'une tête d'épingle. L'examen microscopique montra qu'il s'agissait d'un amas de cellules sarcomateuses, en partie irrégulièrement groupées et en partie disposées suivant un type alvéolaire identique à celui de la tumeur primitive. Ce nodule était partout recouvert par la couche superficielle de l'épithélium cornéen, et n'avait aucune connexion avec

le nodule épibulbaire. On peut supposer que des cellules sarcomateuses de la tumeur primitive se sont détachées dans le sac conjonctival et dans le liquide lacrymal, et à la faveur d'une érosion épithéliale se sont implantées dans la cornée;

2° Dans un cas de carcinome de la glande mammaire, il s'était développé par voie embolique un carcinome de la choroïde, qui avait envahi la moitié temporale de cette membrane. Un petit nodule secondaire se trouvait dans un sillon entre deux procès ciliaires. Les parties avoisinantes étaient absolument normales. On ne peut expliquer le développement de cette tumeur qu'en admettant que des cellules carcinomateuses de la tumeur choroïdienne se sont détachées, se sont répandues dans le corps vitré, et ont trouvé dans une niche, entre deux procès ciliaires, des conditions favorables à leur prolifération;

3° Enfin, dans un troisième fait, concernant un sarcome épibulbaire à petites cellules rondes qui s'était tout d'abord développé dans la région moyenne, puis s'était étendu au tractus uvéal et au corps ciliaire. A la face postérieure de la cornée, on trouve des cellules sarcomateuses en partie groupées en petits nodules, en partie sous forme d'infiltration diffuse à une ou plusieurs couches. On peut admettre que des cellules sarcomateuses ont passé dans l'humeur aqueuse au travers de l'iris ou du corps ciliaire et se sont fixées à la face postérieure de la cornée où elles ont trouvé les conditions nécessaires à leur prolifération.

De l'étude de ces faits, on peut conclure qu'il peut se produire dans les tumeurs oculaires un développement métastatique des cellules néoplasiques.

Le développement de ces métastases se fait dans la forme de la tumeur primitive. Ces résultats confirment les opinions émises dans le travail de Bencke sur le libre développement des éléments néoplasiques, métastatiques dans les cavités séreuses.

M. Sulzer (de Paris). **De la périmétrie des couleurs.** — Une même sensation colorée peut être produite par des lumières de compositions fort différentes. Produite par les vibrations assorties du spectre, elle correspond à une lumière simple; produite par la lumière réfléchie des pigments, cette même sensation correspond à une lumière aussi complexe que la lumière blanche.

La complexité de la lumière réfléchie par les pigments et le fait qu'elle varie de composition quand la source lumineuse varie, ainsi que l'altérabilité rapide des pigments, doit faire rejeter l'emploi des pigments en périmétrie.

Le premier *desideratum* de la périmétrie colorée, l'emploi de

couleurs pures, peut être réalisé à l'aide d'un verre coloré pour le rouge, à l'aide de solutions colorées pour le jaune, le vert, le bleu.

Il reste un second *desideratum* à réaliser : pouvoir mesurer et régler l'intensité relative des différentes couleurs employées en périmétrie colorée.

Nous prenons comme unité d'intensité pour chacune des quatre couleurs employées son minimum chromatique; un diaphragme à ouverture variable permet de déterminer la surface minima nécessaire à chaque couleur pour produire une sensation colorée. Cette surface constitue pour chaque couleur la mesure de l'intensité.

Les intensités employées sont des multiples du minimum chromatique.

Quand on détermine les champs colorés à l'aide de couleurs pures d'intensité égale, on trouve les champs des différentes couleurs sensiblement égaux. Sulzer présente un périmètre basé sur l'emploi des couleurs pures à intensité réglable.

M. O. NEUSTÆTTER (de Munich). **L'injection des voies lacrymales à travers le point lacrymal sans introduction de canule.** — On considérait jusqu'à présent l'injection des voies lacrymales par le point lacrymal sans introduction de canule comme impossible. L'expérience m'a montré que cela ne supportait aucune difficulté dans les conditions normales et que, à l'état pathologique, cela était encore possible et que les résultats thérapeutiques en étaient souvent excellents. On fait l'injection avec une canule dont l'orifice a un diamètre de 1 millimètre. On l'applique sur le point lacrymal en ectropionnant légèrement la paupière inférieure. La première injection sera faite avec un liquide indifférent (acide borique). Lorsqu'elle aura passé, on pourra revenir aux solutions de sulfate de zinc ou de cuivre (0,2 à 2 p. 100).

M. DE OBARRIO (de New-York). **Sur le maximum de l'acuité visuelle.** — Ma méthode de détermination de l'acuité visuelle repose sur l'observation du minimum de déplacement qui peut être perçu lorsqu'un trait lumineux est divisé en deux moitiés. Les deux moitiés restent exactement parallèles. Dans ces conditions, j'ai trouvé que, pour la lumière blanche, l'écartement minimum perçu correspondait à un angle de douze secondes. L'expérience a prouvé que cet angle restait le même quelle que fût la couleur expérimentée.

M. B. GUTMANN (de Berlin). **Sur le traitement de la cataracte compliquée.** — Dans ces onze dernières années, j'ai traité 43 yeux pour des cataractes compliquées. Les complications con-

sistaient en myopie excessive avec chorio-rétinite circumpapillaire et centrale, liquéfaction du corps vitré, décollement rétinien, synéchies postérieures dans le cas de cataracte régressive; dans d'autres cas, il s'agissait de cataracte crétacée trémulante avec glaucome secondaire, d'irido-choroïdite avec cataracte polaire antérieure et postérieure, de lésions d'ophtalmie sympathique, de cataracte zonulaire progressive, de rétinite centrale sénile, de sclérite, de choroïdite disséminée ou de rétinite pigmentaire. Dans 32 de ces cas, l'acuité visuelle a été améliorée par l'opération jusqu'à 1 ou 1,120. Dans 6 cas, elle resta la même et dans 5 elle devint plus mauvaise. Dans 1 cas de myopie excessive, avec décollement rétinien, la malade eut, après l'extraction faite sans perte du vitré, une acuité visuelle de 1/20 et pouvait reconnaître les caractères de 2,25 de l'échelle de Schweiger.

Un malade atteint de rétinite pigmentaire avec cataracte polaire postérieure très étendue, subit la discision, puis l'extraction linéaire, et son acuité s'améliora de 1/20 à 1/4. Un autre malade, atteint également de rétinite pigmentaire et de cataracte polaire postérieure, redevint apte au travail, l'acuité visuelle étant remontée à 1/6 après discision et extraction. Chez un malade de 39 ans, atteint de choroïdite disséminée avec atrophie rétinienne de la papille et cataracte polaire antérieure et postérieure, l'extraction fut pratiquée sur les deux yeux, bien que dans l'un la cataracte ne fût pas parvenue à maturité. L'amélioration fut telle que le malade put se conduire seul dans la rue et reprendre son emploi de domestique. Le pronostic de l'opération de la cataracte compliquée n'est donc pas si mauvais que l'on croit, et souvent l'acuité visuelle obtenue est meilleure qu'on ne l'aurait pu attendre, en raison de leurs lésions oculaires.

M. Greeff (de Berlin). **Sur la prétendue atrophie du nerf optique de Fuchs.** — Fuchs a publié, dans les *Archives de Graefe*, un travail dans lequel il signale le fait que les septa conjonctifs subissent souvent dans les parties périphériques du nerf optique une dégénérescence particulière. Il se trouve en ces points une série de septa concentriques à la gaine piale et constituant des anneaux fréquemment interrompus. Entre ces septa concentriques et la gaine piale, les fibres nerveuses font toujours défaut, mais on trouve un fin réseau. Fuchs parle d'une atrophie périphérique. Greeff conteste le terme d'atrophie. Il s'agit là d'une disposition normale et constante qui existe chez tous les hommes dès la naissance. C'est, en réalité, un revêtement névroglique physiologique semblable à celui que l'on retrouve dans tout le système nerveux central.

M. Dianoux (de Nantes). — **Sur le traitement des infiltrations de la cornée par les injections d'eau de mer.** — Après avoir essayé, puis abandonné les injections sous-conjonctivales d'iode, de mercure, de sel marin dans le traitement des infiltrations de la cornée, j'ai adopté l'eau de mer en raison de son analogie chimique avec le sérum humain. J'injecte d'un seul coup deux seringues d'eau de mer; il n'y a que fort peu de douleur et pas de réaction. Il convient d'espacer les injections de huit jours ou même de quinze, et les continuer aussi longtemps que l'examen dénote une amélioration progressive de l'acuité visuelle; mais il est avantageux de discontinuer pendant quelques semaines pour reprendre ensuite. Lorsque 3 injections n'ont pas produit d'amélioration, il n'y a pas lieu d'insister. Ce traitement doit être appliqué à la période de déclin des infiltrations de la cornée, quelle qu'en soit la nature et l'origine.

M. L. Dor (de Lyon). **Sur le nervi nervorum des nerfs optiques.** — A côté de deux petits filets nerveux émanés du plexus carotidien et qui se jettent dans la gaine du chiasma aux angles latéraux de celui-ci, il existe un nombre assez considérable de fibres émanées de la lame grise sus-optique, qui se jettent dans la gaine piale de la partie supérieure du chiasma. Une partie de ces fibres contourne le chiasma en avant, et constitue la commissure de Hannover; mais une autre partie de ces fibres se retrouve dans la gaine des nerfs optiques, et ne se mélange aux fibres de ce nerf qu'après un trajet dans sa gaine. Ces fibres sont certainement centrifuges, puisqu'elles ne dégénèrent pas après l'énucléation; elles nous paraissent être les principaux nervi nervorum des nerfs optiques, et nous pensons que l'irritation que doivent subir ces fibres à leur passage dans la lame grise sus-optique, lorsqu'il se produit une compression du liquide céphalo-rachidien, doit provoquer l'œdème et l'étranglement papillaire symptomatique des tumeurs cérébrales.

MM. Bietti et Axenfeld. **Régénération des nerfs après la névrectomie optico-ciliaire.** — L'étude des tissus orbitaires chez un malade qui avait subi, sept ans auparavant, la névrectomie optico-ciliaire, et qui, depuis quelques années, avait été repris de douleurs, montra qu'il s'était produit une régénération très accusée du côté des nerfs ciliaires postérieurs, dont sept petits troncs ont retrouvé leur trajet au travers de la sclérotique. Mais une partie considérable des nerfs régénérés n'a pas pénétré la sclérotique et forme un vaste névrome rétro-bulbaire, qui correspond tout à fait aux névromes bien connus que l'on rencontre

souvent après les amputations. C'est probablement à l'existence de ces névromes que peuvent être attribués les phénomènes douloureux. Les nerfs ciliaires antérieurs n'ont pas pris part à la régénération ; on trouve cependant dans la cornée quelques fibres myéliniques de provenance conjonctivale. D'autre part, parmi les nerfs postérieurs régénérés, on en trouve quelques-uns sans myéline, ce qui prouve que dans le processus de régénération, l'absence de myéline n'est pas complètement identique à l'atrophie. Le nerf optique était recouvert par un tissu cicatriciel très dense, dont les fibres étaient parallèles à la sclérotique.

M. Franke (de Hambourg). **Anatomie pathologique de la lèpre oculaire.** — J'ai examiné trois globes oculaires provenant de deux lépreux. L'un de ces globes avait présenté l'aspect clinique de la kératite interstitielle. Les lésions les plus étendues siégeaient dans le corps ciliaire, qui présentait une infiltration cellulaire très marquée et de nombreux bacilles. Ceux-ci existaient aussi dans l'iris, la cornée et le segment antérieur de la sclérotique. Dans les deux autres yeux, les lésions étaient plus avancées, l'infiltration lépreuse était considérable au niveau de l'iris, du corps ciliaire, du segment antérieur de la sclérotique, et des parties périphériques de la choroïde et de la rétine. Par contre, les parties postérieures des membranes oculaires étaient normales.

L'interprétation qu'ont donnée de ces faits Janselme et Morax me paraît exacte, et il me paraît rationnel d'admettre l'origine endogène de l'infection oculaire dans ces cas.

M. le Dr Landolt (Paris) propose de numéroter les prismes employés dans la pratique ophtalmologique suivant le degré de déviation qu'ils produisent.

Un strabisme de 15 degrés réclamera alors le prisme n° 15 pour sa correction; une diplopie, corrigée par le prisme n° 10, correspondra à une déviation de l'œil, à un angle de strabisme, de 10°, etc.

Siegrist. **Contribution à l'étude de l'artériosclérose des vaisseaux oculaires.** — Chez deux malades, un homme de 65 ans et une femme de 50 ans, atteints d'artériosclérose généralisée, le fond de l'œil présentait un aspect ophtalmoscopique particulier : à côté de vaisseaux choroïdiens complètement sclérosés, on pouvait voir d'autres vaisseaux rétiniens ayant l'aspect rouge normal. Sur d'autres branches de ces derniers vaisseaux, des taches pigmentaires plus ou moins grosses étaient disposées en chapelets.

A l'autopsie (la mort étant survenue chez l'homme de 65 ans

par suite de pneumonie quelques mois après l'examen ophalmoscopique), on constata que les artères cérébrales étaient profondément altérées par endartérite. L'altération était constituée par des lésions de l'intima caractérisées elles-mêmes par le développement de cellules d'un aspect épithélioïde, très gonflées et renfermant plusieurs noyaux ; la lumière du vaisseau en était fortement diminuée et déplacée excentriquement.

L'examen microscopique de l'œil montrait comme cause des dépôts pigmentaires en chapelet, des varicosités constituées pour la plupart par des cellules épithéliales pigmentaires tuméfiées reposant immédiatement au-dessus de certains vaisseaux choroïdiens malades. Ces dépôts pigmentaires n'avaient nullement altéré les éléments rétiniens sous-jacents; les altérations vasculaires, qui avaient été la cause de cette hyperplasie des épithéliums pigmentaires, étaient caractérisées par de la sclérose des parois ou par de l'endartérite oblitérante avec dégénérescence hyaline et prolifération de l'intima et aussi par cette forme particulière d'endartérite qui, dans les artères cérébrales, avait amené la production des grosses cellules épithélioïdes entre l'endothélium et la membrane élastique.

C. Hess. **Des rapports entre l'accommodation et la convergence.** — Nous avons déjà prouvé que nous sommes capables de contracter notre muscle ciliaire plus qu'il n'est nécessaire pour amener une courbure maximale du cristallin, en sorte que la zonule est absolument détendue. Avec de nouveaux moyens d'observation, nous avons encore pu prouver que la distinction entre un punctum proximum binoculaire ou monoculaire n'est pas en concordance avec les faits observés; ces deux points se trouvant, en effet, à la même distance de l'œil, leur différence apparente tient à ce que les méthodes de mensuration pour le point monoculaire avaient été pratiquées avec une pupille plus étroite que pour le point binoculaire.

Les courbes de l'amplitude relative d'accommodation établies par Banbexe donnent une image impropre des rapports entre la convergence et la contraction du muscle ciliaire. Je crois que l'on peut établir pour ces rapports la loi suivante : à chaque effort de convergence est liée une accommodation moyenne d'une certaine amplitude. Pour la même convergence, l'accommodation peut être augmentée ou diminuée dans certaines limites. L'étendue de cette augmentation ou de cette diminution est, pour tous les degrés de convergence, à peu près la même, c'est-à-dire que le quantum d'accommodation ou de contraction du muscle ciliaire est indépendant de l'étendue absolue de la convergence.

L'ésérine n'augmente pas réellement l'amplitude d'accommodation, comme on l'avait admis généralement jusqu'ici, car cette augmentation n'est qu'apparente, elle a pour cause le rétrécissement pupillaire.

GOLDZIEHER. **De l'iritis glaucomateuse.** — Dans 5 cas d'iritis, avec cette particularité qu'il était survenu une subite augmentation de pression, il s'agissait toujours d'individus qui avaient déjà eu autrefois (deux ou trois ans auparavant) une première attaque d'iritis. La récidive se faisait brusquement sans cause apparente avec injection ciliaire, synéchies, exsudats; au bout de quelques semaines, le tableau change brusquement, les douleurs deviennent plus violentes, la cornée est trouble, la conjonctive chémotique, l'exsudat pupillaire devient fibrineux, l'acuité visuelle tombe à la perception lumineuse.

Dans tous ces cas, l'issue fut favorable et la guérison se fit sans opération par le simple emploi des myotiques et des compresses chaudes. Sous l'influence des myotiques, l'exsudat fibrineux devint plus abondant dans la chambre antérieure, on eût dit qu'on avait pratiqué comme une expression de l'iris.

On pourait expliquer cette élévation subite de la tension par l'oblitération des voies lymphatiques de retour par la coagulation de l'exsudat fibrineux.

W. SCHŒN. **Les trois altérations anatomiques essentielles du glaucome.** — En outre des deux altérations glaucomateuses qu'il a décrites autrefois (formation de l'excavation avec courbure angulaire des fibres du nerf optique et altération de l'ora serrata comme suite de contractions musculaires trop longtemps prolongées) Schœn décrit aujourd'hui une troisième lésion qui serait caractérisée par l'atrophie du muscle ciliaire. Cette atrophie serait causée par une fatigue prolongée.

Discussion. — C. HESS ne peut pas admettre que l'incurvation des fibres nerveuses du nerf optique puisse être due à des tractions musculaires, car il a vu des incurvations chez des nouveau-nés dont les yeux étaient normaux sous tous les rapports. Il a pu, en outre, constater avec Heine que, sous l'influence d'une excitation électrique, la contraction du muscle ciliaire chez le singe cessant avant l'équateur de l'œil, la traction ne peut pas s'exercer jusqu'au nerf optique.

SOCIÉTÉ MÉDICALE DES HOPITAUX

Séance du 19 janvier 1900

On croit couramment — les ophtalmologistes l'ont tous affirmé — que l'**usage prolongé des collyres d'ésérine est absolument inoffensif.** Cohn a écrit : « Dans l'immense majorité des cas, l'usage prolongé de l'ésérine n'amène aucun accident; il est parfaitement supporté. » Une très curieuse observation, publiée par M. Roubinovitch, démontre que cette opinion n'est pas tout à fait juste.

Il s'agit dans ce fait d'un malade de 80 ans, atteint d'un glaucome chronique bilatéral, avec excavation du nerf optique et rétrécissement du champ visuel en dedans, à qui l'on administrait depuis trois ans, deux fois par jour et dans chaque œil, deux gouttes du collyre suivant :

Sulfate neutre d'ésérine.....	0 gr. 05
Eau distillée stérilisée.....	10 grammes.

On peut calculer que ce malade recevait par jour 2 milligrammes de sulfate d'ésérine en instillation dans le cul-de-sac conjonctival de la paupière inférieure.

Or, après chaque instillation, et cela depuis huit à dix mois, le malade présentait des troubles singuliers : d'abord il s'assoupissait et tombait dans un sommeil vague, qu'entrecoupaient des rêvasseries étranges; puis il était pris, plus tard, de petits vertiges pénibles mais parfaitement conscients.

L'idée d'une intoxication s'éveilla et M. Roubinovitch tenta deux expériences pour s'en assurer.

D'abord il étudia le malade avant et après les instillations du médicament incriminé, au quadruple point de vue de la température, du pouls, du cœur et de l'état cérébral. Puis il refit la même étude du malade, celui-ci étant soumis à l'application des collyres ne contenant pas d'ésérine, mais bien de la pilocarpine, substance également employée dans le traitement du glaucome.

Or, cette expérience fut faite plusieurs fois et à l'insu du malade. Chaque fois qu'il fut soumis aux instillations de la solution de pilocarpine, la température, le pouls, le cœur, la lucidité d'esprit restèrent normaux.

M. Roubinovitch a, de plus, expérimenté l'ésérine en collyre chez le cobaye. L'instillation d'une goutte de la solution d'ésérine à 0 gr. 05 p. 10 grammes dans chaque œil de l'animal, détermine

immédiatement après une élévation de la température rectale de 6 à 8 dixièmes; la température descend, environ dix minutes après, à un degré inférieur à l'état normal, de 1 à 2 dixièmes. Le poil de l'animal est hérissé, il a des frissonnements, des secousses convulsives dans le tronc et les membres, du hoquet. La peau est insensible à la piqûre. Les pupilles sont rétrécies. Après l'instillation, l'animal est très agité, tandis que dix à quinze minutes après, il tombe dans un état de torpeur qui ne se dissipe qu'au bout de vingt à vingt-cinq minutes.

On peut conclure de ce fait clinique et des expériences précitées que les instillations d'ésérine, même à doses minimes, sont capables de provoquer, chez des vieillards artério-scléreux et jouissant de la plénitude de leurs facultés intellectuelles, des troubles psychiques transitoires, constituant une sorte d'ivresse avec convulsions toniques, altération profonde des sens, relatifs à la situation exacte du corps, illusions visuelles ou tactiles, idées délirantes et stertor passager à la fin.

ANNALI DI OTTALMOLOGIA

Analysés par le Dr A. ANTONELLI

(Vol. XXVIII, 1899, fasc. 2).

1. A. DE LIETO VOLLARO. — **Lymphosarcome de la glande lacrymale.** — Observation clinique et anatomo-pathologique, chez un homme de 70 ans. Tumeur de la glande lacrymale ayant acquis, en deux ans, le volume d'une grosse noix. L'œil correspondant, le gauche, était aveugle depuis l'âge de 3 ans, à la suite d'un coup de pierre. Une deuxième tumeur, ayant le volume d'une grosse noisette, existait au milieu du bord inférieur de la branche horizontale du maxillaire inférieur à gauche. Enucléation des deux tumeurs, opérée par le prof. de Vincentiis. A l'examen histologique, Vollaro trouva un sarcome à structure lymphoadénoïde, issu du connectif interlobulaire de la glande. Parmi les observations de tumeurs de la glande lacrymale, dont Vollaro donne la bibliographie complète, le cas de Haltenhoff est le seul qui puisse se rapprocher de celui de l'auteur; et encore, il s'agissait plutôt d'une simple hyperplasie lymphatique de la glande lacrymale que d'une véritable néoplasie.

2. BIETTI. — **Observations cliniques et bactériologiques sur la conjonctivite chronique due au diplobacille.** — L'auteur,

pendant son assistantat à la clinique de Rostock, a isolé 32 fois parmi 42 cas de conjonctivite chronique, pour ainsi dire *angulaire* ou *commissurale*, le diplobacille d'Axenfeld-Morax. Il fait suivre, à l'exposition succincte de ces cas (forme clinique, résultat de l'examen de la sécrétion sur lamelle et des cultures sur sérum), des considérations intéressantes, confirmant celles d'Axenfeld et Uhthoff, de Morax, de Peters et de Gifford, et se rapportant à des détails microbiologiques pour lesquels nous renvoyons à l'original.

3. G. Colucci. — **Papillome symétrique de l'angle postérieur des bords des paupières des deux yeux.** — La limite postérieure du bord ciliaire des deux paupières de chaque œil, chez une vieille dame, était couverte d'une série de papillomes, plus ou moins petits, qu'il fallut exciser à cause de la gêne provoquée par leur frottement sur le bulbe. L'examen histologique montra des papillomes typiques, provenant du chorion du bord ciliaire avec prolifération épithéliale et petits foyers de dégénérescence muqueuse.

4. A. A. Finzi (Modena). — **Le collyre de** Benvenuto **dans la pratique oculaire.** — M. Finzi s'étant occupé, sous l'inspiration de son maître le prof. Albertotti, de l'œuvre ophtalmologique de *Benvenuto* (*Codex Amplonianus*), a voulu expérimenter le fameux *collirium jerosolimitanum*, ou *collirium Benvenuti*, ainsi que l'appelle Guy de Chauliac dans sa *Chirurgia magna*. M. Finzi a préparé lui-même le collyre, avec une once de sucre en poudre, une once de pétales de roses rouges séchées et deux livres de vin blanc ordinaire, le tout soumis à l'ébullition modérée jusqu'à réduction du volume à la moitié. Après filtration, on obtient un liquide très clair, d'une densité presque sirupeuse, de couleur rosée par réflexion et jaune orange par transparence. Ce collyre, expérimenté dans quelques cas de trachome à sécrétion abondante, ou de conjonctivite subaiguë, ou de conjonctivite phlycténulaire ou chronique, a été toujours très bien supporté (4 ou 5 gouttes deux fois par jour), les malades s'en trouvaient fort bien, la sécrétion et l'hyperhémie de la conjonctive en étaient vite diminuées, jusqu'à guérison. M. Finzi fait suivre d'autres remarques, sur l'œuvre de Benvenuto, et son article est des plus intéressants pour les amateurs d'histoire d'ophtalmologie.

5. Prof. de Vincentiis (Naples). — **L'électricité comme moyen de diagnostic d'un cysticerque sous-rétinien; extraction du parasite à travers la sclérotique.**

(Voir notre notre Compte rendu du dernier Congrès de la Soc. ital. d'Ophtalmol., Turin, 1898.)

(Vol. XXVIII, fasc. 3-4).

1. C. Gaudenzi (Turin). — **Un périmètre aploscopique double, pour l'examen des fonctions visuelles binoculaires et de leurs altérations.** — Il est impossible de résumer ce long et très consciencieux travail, dans lequel l'auteur examine les avantages des méthodes *aploscopiques* et les difficultés que ce genre d'examen comporte, décrit son double périmètre assez compliqué et en démontre les nombreuses applications cliniques et de laboratoire.

2. Dr O. Pes (Turin). — **Contribution au traitement chirurgical du blépharospasme essentiel.** — Dans deux cas de blépharospasme essentiel, datant le premier de quinze ans et le deuxième de deux ans, et ayant résisté à tout traitement médical et par l'électricité, Pes a opéré, sous l'inspiration du prof. Reymond, d'abord l'arrachement du nerf nasal externe. Ensuite, pour agir de même contre les fortes contractions spasmodiques des muscles frontaux, il a fait passer une anse de fil métallique, munie de deux aiguilles, profondément le long de la région sourcilière, et par le serrement graduel du nœud a coupé les tissus lentement, avec formation de cicatrice linéaire comme dans le procédé de Dransart contre le ptosis. Sans qu'il en résultât aucun trouble de sensibilité ni de motilité, ces opérations amenèrent la guérison de l'affection palpébrale, le spasme se montrant, au bout de quinze jours, simplement clonique, rare et léger. Chez un de ces deux malades, une femme, l'opération de de Graefe (résection du filament temporal de la branche ophtalmique de la 5e paire) n'avait donné aucun résultat durable. — Ainsi, l'intervention simultanée sur le nerf de sensibilité et sur les muscles atteints de spasmes (Dieffenbach avait déjà eu recours, avec succès, à cette dernière opération) pourra seule guérir d'une façon définitive certaines formes de blépharospasme essentiel. Les sections des nerfs moteurs (Schuleck, Ottawa) ont l'inconvénient grave des paralysies irréparables (lagophtalmos).

3. Sgrosso (Naples). — **Traitement chirurgical de l'œdème et de la pustule maligne des paupières.**
(Voir Compte rendu du Congrès de la Soc. ital. d'Ophtalmologie, Turin, 1898.)

4. A. Neuschuler. — **Action du sympathique sur la tension oculaire.** — Dans le laboratoire de M. le prof. Munk, à

Berlin, Neuschüler a repris, sur des chats et des lapins, des expériences dans le but d'étudier : 1° l'action de l'excitation du sympathique sur la tension oculaire ; 2° l'action de la section de ce nerf sur la tension ; 3° les rapports entre dilatation et constriction vasale, d'une part, et hypertension ou hypotension oculaire, de l'autre ; 4° les phénomènes oculaires qui suivent la section du sympathique ou l'extirpation du ganglion cervical supérieur.

L'auteur fait remarquer, en passant, que la narcose (éther ou chloroforme, ou mélange des deux) par voie respiratoire ou par injection sous-cutanée (chez les lapins) provoque toujours une augmentation de la tension oculaire. Il donne, ensuite, les résultats de ses mensurations, faites à l'aide de l'ophtalmotonomètre de Fick, pendant la narcose de l'animal, le sympathique cervical étant mis à découvert sur un côté, pour pouvoir être excité de temps à autre à l'aide du courant électrique réglé par l'appareil de Duboys-Reymond. L'excitation du sympathique provoquait *toujours*, chez les lapins, une augmentation plus ou moins considérable de la tension oculaire. La section du sympathique cervical, dans les mêmes conditions d'expériences, provoquait diminution de la tension oculaire, mais seulement au bout de vingt à quarante-cinq minutes.

Une deuxième série d'expériences, comme contrôle, a été faite par Neuschüler sur les chats, qui présentent la chambre antérieure assez profonde pour permettre l'introduction d'une petite canule de manomètre. Les tracés manométriques (lire l'original pour les détails techniques) ont confirmé les conclusions précédentes et ont démontré, en outre, que l'excitation du sympathique cervical d'un côté élève aussi la tension dans l'œil du côté opposé, bien qu'à un degré moindre que du côté homologue.

A l'examen ophtalmoscopique des chats et des lapins, quatre jours après la section du sympathique, la dilatation des vaisseaux papillaires était très marquée. L'examen fait pendant l'excitation intermittente montrait, bien que difficilement, une diminution transitoire du calibre des artères. L'élévation de la tension se produit donc en même temps que la vaso-constriction, la diminution en même temps que la vaso-dilatation.

L'œil du côté où le cordon sympathique cervical avait été sectionné présentait, à part la dilatation vasculaire visible à l'ophtalmoscope, une congestion du tractus uvéal (fait déjà constaté par Angelucci et Sinitzin), qui amenait parfois des hémorragies miliaires, ou même de vastes hémorragies supra-choroïdiennes ; chez les animaux ayant été opérés de paracentèse pour l'introduction de l'aiguille manométrique dans la chambre antérieure. Ces résultats, bien que méritant encore d'être confirmés, comme l'auteur

le reconnaît, ne sont pas sans jeter le doute sur la prétendue innocuité de la sympathicoectomie et sur son efficacité réelle et durable contre le glaucome.

5. Sgrosso (Naples). — **Sur le traitement du kératocone.** — L'auteur rompt encore une lance en faveur de la galvano-cautérisation, suivie, s'il le faut, par une iritomie *ab externo*, à propos d'un cas où ce moyen donna réellement des résultats excellents. Il termine par un bon résumé, historique et critique, de nos connaissances sur le kératocone, surtout au point de vue du traitement chirurgical.

6. De Berardinis (Naples). — **Etude clinique et anatomo-pathologique sur les cysticerques intraoculaires.** — C'est une véritable monographie, avec plusieurs figures intercalées et une planche, se terminant par les conclusions suivantes :

a) Le cysticerque, logé dans le vitré ou bien au-dessous de la rétine, provoque des altérations de nature et d'intensité variables dans les membranes oculaires, le plus souvent une irido-choroïdite avec décollement rétinien plus ou moins vaste.

b) Ces altérations, surtout celles de nature dégénérative, sont en rapport direct avec la durée de demeure du parasite dans l'œil.

c) Le cysticerque provoque la formation de un, ou souvent de deux ***kystes adventices***, dans le premier desquels il reste pendant un temps variable; de ces deux kystes, le second est toujours le plus grand, mais pas toujours le mieux constitué.

d) La paroi kystique est constamment composée de deux couches : une externe, fibreuse; l'autre interne, endothéliale ou endothélioïde, rarement tapissée à l'intérieur par une couche fibrineuse extrêment mince. Dans la couche endothélioïde l'on trouve souvent des cellules géantes, plus ou moins nombreuses, plus ou moins grandes, munies de noyaux à orientation variable; ces éléments sont simplement produits par la présence du corps étranger que le parasite représente.

e) Dans la cavité kystique l'on trouve souvent un exsudat granuleux, albuminoïde, exceptionnellement purulent, la suppuration étant un fait accidentel, probablement d'origine bactérienne.

f) Le parasite quitte parfois son premier kyste pour des raisons inhérentes à des modifications des parois kystisques et des troubles de nutrition, capables d'en compromettre la vie.

g) Le cysticerque intraoculaire n'est jamais capable de provoquer une véritable ophtalmie sympathique, il déterminera tout au plus une irritation consensuelle de l'œil indemne.

REVUE DES JOURNAUX AMÉRICAINS ET ANGLAIS

Par le Dr JAFFARY

Un nouveau mydriatique : l'euphtalmine, par JAMES HINSHELWOOD (*The ophtalmic Review*, novembre 1899). — Les mydriatiques actuellement employés présentent tous quelques inconvénients. L'homatropine a notamment celui de déterminer une paralysie de l'accommodation d'une durée de douze à vingt-quatre heures; la cocaïne, dont les effets sont incertains, ne peut pas produire sûrement la dilatation pupillaire maximum et elle entraîne quelquefois la dessiccation de l'épithélium cornéen; la duboisine et la scopolamine sont des agents très toxiques, tandis que l'éphédrine amène une irritation conjonctivale douloureuse.

L'euphtalmine est un mydriatique prompt et puissant sans aucun de ces inconvénients. Hinshelwood en a fait un emploi assez grand pour faire connaître les résultats que cet agent lui a fournis; d'ailleurs, Vossius, Schneider, Winselmann et Darier l'ont également utilisée et insisté sur sa valeur dans la pratique ophtalmologique.

La solution à 5 p. 100 a donné le maximum d'effet mydriatique sans aucun inconvénient pour le malade; cette solution n'agit pas aussi vite qu'une solution d'homatropine à 1 p. 100; mais la mydriase est plus considérable, surtout en renouvelant l'instillation plusieurs fois; l'âge du malade a une certaine importance : l'euphtalmine agit plus rapidement chez les jeunes gens que chez les vieillards.

Sneguiroff, de Moscou, a montré qu'une instillation d'holocaïne dans l'œil accélère le passage des liquides du cul-de-sac conjonctival dans la chambre antérieure; l'action mydriatique de l'euphtalmine est augmentée par l'instillation préliminaire d'une goutte de solution d'holocaïne à 1 p. 100.

L'effet mydriatique de l'eupthalmine persiste moins longtemps que celui de l'homatropine et la paralysie de l'accommodation ne persiste pas au delà de deux ou trois heures, mais la dilatation pupillaire est encore appréciable douze heures après l'instillation. L'auteur, contrairement à certains observateurs, a constaté que l'euphtalmine possède une influence manifeste sur l'acommodation. Ses conclusions sont les suivantes :

1° Deux ou trois gouttes d'une solution d'euphtalmine à 5 p. 100 amènent la dilatation de la pupille en vingt ou trente minutes.

2° La dilatation de la pupille peut être considérablement accélérée

par l'instillation préliminaire d'une goutte d'une solution d'holocaïne à 1 p. 100.

3° Il y a production d'une paralysie de l'accommodation, variable d'intensité, mais temporaire et disparaissant au bout de deux heures.

4° L'euphtalmine ne détermine chez les malades ni malaise, ni irritation.

5° Elle ne produit ni injection des vaisseaux de la conjonctive, ni larmoiement, ni altération de la cornée.

6° Il n'y a pas augmentation de la tension oculaire.

7° Son emploi n'a jamais causé d'intoxication.

8° La mydriase cesse complètement au bout de douze ou vingt-quatre heures.

Si l'euphthalmine n'est pas encore le mydriatique idéal, c'est elle qui se rapproche le plus de ce dernier.

L'anesthésie locale par l'holocaïne, par GUTTMANN (*New-York medical Journal*, 17 juin 1899). — L'auteur a expérimenté comparativement l'action de la cocaïne et de l'holocaïne ; tandis que la première détermine de la pâleur, de la diminution de la tension, de la dilatation de la pupille et de l'ouverture palpébrale, l'holocaïne produit de l'inflammation du globe oculaire sans dilatation de la pupille ni modification de la tension.

L'holocaïne n'a aucune action sur les vaso-moteurs; la cocaïne au contraire, excite les terminaisons nerveuses du grand sympathique et détermine la vaso-constriction. Pour ces raisons, l'auteur donne la préférence à l'holocaïne dans l'ablation des corps étrangers de la cornée et les opérations dans le cas de strabisme; il en est de même dans les affections inflammatoires de la conjonctive et de la cornée, l'holocaïne étant un antiseptique qui diminue en même temps le blépharospasme. Dans l'extraction de la cataracte, l'auteur préfère la cocaïne. Il l'a employée 150 fois sans observer un seul cas d'intoxication.

Rétinite albuminurique, par SAMUEL WEST (*The Brit. med. Journal*, 28 octobre 1899). — L'auteur distingue la forme exsudative et la forme dégénérative.

La première s'accompagne d'altérations considérables, comme dans toutes les variétés de névro-rétinite aiguë ; cette forme s'observe de préférence dans la néphrite parenchymateuse. La seconde appartient à la néphrite interstitielle, et tandis que la forme exsudative est inflammatoire et probablement d'origine toxique, cette dernière est due aux altérations vasculaires et d'origine mécanique.

Les troubles visuels peuvent s'amender dans la première forme, mais ils ne font que progresser dans la seconde.

Extraction du cristallin dans la myopie forte, par ADOLPH BRONNER (*The Lancet*, 18 novembre 1899). — L'auteur a pratiqué cette opération un assez grand nombre de fois et ce sont les résultats obtenus qu'il se propose de faire connaître. Il admet l'opération chez tous ceux qui ne peuvent avoir de verres améliorant suffisamment leur acuité visuelle pour leur permettre de travailler ou encore chez ceux qui ne peuvent porter des verres sans ressentir des douleurs assez vives. L'extraction du cristallin peut être pratiquée pour des myopies de 10 à 20 dioptries et elle doit l'être au-dessus de 20 dioptries. Le champ visuel, dans la myopie forte, est souvent rétréci surtout dans la moitié externe et présente un large scotome paracentral. L'extraction du cristallin fait disparaître le rétrécissement et le scotome paracentral du champ visuel. Le grand inconvénient reproché à cette opération est le danger du décollement de la rétine, mais les cas opérés ne sont pas encore assez nombreux pour que l'on puisse juger définitivement cette question sans oublier de tenir grand compte de l'habileté de l'opérateur. Même chez les enfants, l'auteur n'hésite pas à extraire le cristallin pour arrêter les progrès de la myopie. L'opération se fait à une époque différente pour chaque œil. L'auteur ne dit pas le nombre exact de ses opérations.

Anesthésie locale par les injections sous-conjonctivales d'acoïne, par BRUDENELL CARTER (*The Lancet*, 21 octobre 1899). — Darier a employé le premier l'acoïne pour atténuer les douleurs dues à l'injection sous-conjonctivale d'une solution de cyanure de mercure. L'auteur l'a également employée avec les meilleurs résultats.

L'irritation sympathique au point de vue de sa signification pathologique et ses rapports avec l'ophtalmie sympathique, par RICHARDSON CROSS. (*The opht. Review*, octobre 1899. — Lorsqu'un œil a été soumis à un traumatisme, on voit souvent, après un temps variable, son congénère présenter des symptômes inflammatoires, et cette « sympathie » ne se retrouve pas dans les autres organes, même dans ceux de l'olfaction et du goût qui nous paraissent être au point de vue pratique séparés et sans connexion entre eux. Au contraire, la coordination des deux yeux nous paraît être la plus complète si nous considérons la disposition des fibres nerveuses, les connexions sanguines et lymphatiques, ou encore la vision binoculaire qui constitue la vision parfaite. Le

mot irritation a été depuis longtemps appliqué aux symptômes présentés par l'œil atteint sympathiquement; mais depuis quelques années, on emploie le mot d'ophtalmie lorsqu'il y a inflammation et le mot de névrite quand il s'agit de phémomènes irritatifs.

Les symptômes sympathiques de l'œil peuvent être d'ordre fonctionnel et d'ordre inflammatoire.

Les troubles subjectifs d'ordre fonctionnel dans l'irritation sympathique sont : la fatigue de l'œil et sa tendance à ne plus fonctionner, la gêne ou la douleur au niveau de l'œil ou de la région orbitaire, le blépharospasme, le larmoiement, l'hypérémie de la conjonctive, la photophobie, les mouches volantes, la photopsie, la diminution et le trouble de la vision, les altérations temporaires dans le champ visuel ou même la cécité passagère, les spasmes de la faiblesse de l'accommodation, les altérations de la réaction pupillaire. Il peut encore exister une rougeur diffuse de la papille optique qui devient comme brumeuse. Les altérations de l'ophtalmie sont celles de l'inflammation; presque typiques, elles portent de bonne heure sur l'uvée. L'inégalité pupillaire s'accompagne d'iritis, de kératite ponctuée et de congestion de la région ciliaire; l'irido-cyclite est en général séreuse et n'occasionne tout d'abord au malade qu'une gêne légère, intéressant insidieusement le tractus uvéal tout entier pour donner naissance à des synéchies et à des opacités du corps vitré. Leber pense que le nerf optique est le premier intéressé, mais il est difficile de prouver ce fait au point de vue clinique. La papillite semble manquer en général au début dans des cas bien tranchés d'uvéite sympathique tandis qu'elle existe souvent en même temps que les hémorragies ou l'œdème de la rétine.

Les symptômes purement fonctionnels de l'irritation comparés aux altérations organiques qui accompagnent l'ophtalmie sympathique rendent le diagnostic différentiel facile dans les cas typiques; mais souvent aussi, au point de vue clinique, les deux affections empiètent l'une sur l'autre.

Un cas remarquable est celui du malade de Donders chez lequel un corps étranger amena une irritation considérable de l'œil sain quelques semaines après qu'un accident eût déterminé la cécité de l'autre; pendant deux ans le malade fut aveugle. Deux heures après l'ablation de ce corps étranger la vision revint complètement et un examen minutieux de l'œil ne permit de découvrir aucune altération.

Lawson (*Royal London ophtalmic Hospital Reports*, vol. X. a vu des signes d'irritation sympathique survenir sept mois après la blessure. L'œil lésé étant alors enlevé, ces symptômes disparurent complètement. L'auteur a observé un malade qui, quatorze

années auparant avait reçu un coup de couteau dans l'œil gauche. La blessure guérit et bien que l'œil fût amaurotique et quelque peu atrophié, il n'avait jamais été douloureux, lorsqu'il y a quatre ans l'œil droit devint le siège de photophobie, de troubles passagers de la vision, de larmoiement et de conjonctivite; cet œil droit ne présente aucun signe d'inflammation, ni iritis, ni défaut de la vision mais la pupille optique a un aspect flou.

Nous ne pouvons dire dans quels cas de lésion oculaire nous serons plus exposés à rencontrer des phénomènes sympathiques. Le plus souvent, il y a du côté de l'œil du blessé une porte d'entrée pour les agents pathogènes et dans d'autres cas après l'action traumatique, nous nous trouvons en présence d'une diathèse qui vient agir sur l'œil demeuré sain (irido-choroïdite ou irido-cyclite). En général, l'œil atteint sympathiquement a présenté des symptômes irritatifs. En outre, les agents pathogénes peuvent pénétrer dans un œil intact, par la voie sanguine et lymphatique comme le pensaient Berlin et Hutchinson; le plus léger traumatisme accidentel ou opératoire peut être la cause de l'ophtalmie sympathique, une pièce prothétique peut également la faire apparaître.

Il est enfin difficile de préciser le laps de temps qui s'écoule en général entre la blessure et l'apparition des symptômes de l'ophtalmie sympathique; si, dans la plupart des cas, il a fallu deux ou trois mois, dans d'autres, deux ou trois semaines ont suffi; on en a cité où l'ophtalmie sympathique s'était manifestée vingt ans après la blessure.

Les théories destinées à expliquer l'apparition de l'ophtalmie ou de l'irritation sympathique sont incertaines.

Leber pensait qu'il s'agissait toujours d'une inflammation du nerf optique et que le premier symptôme observé dans l'œil sympathisé était la névrite et non l'iritis. Snellen a aussi démontré la présence de cellules lymphatiques autour du nerf optique, Brailey arrive au même résultat. Quant aux expériences de Deutschmann elles marquent une étape dans l'étude de cette affection, bien qu'elles n'aient point été corroborées dans tous leurs points. Angelucci conclut des expériences des autres et des siennes que : 1° les yeux atteints d'ophtalmie sympathique contiennent toujours des germes; 2° ceux-ci suivent les tractus du nerf optique; 3° il ne croit pas que l'ophtalmie sympathique puisse être reproduite artificiellement chez les animaux, mais qu'elle est spéciale à l'homme. Boch, dans ses expériences, a toujours obtenu des résultats négatifs. Il conclut que l'irritation prolongée d'un œil produit la vaso-dilatation et l'issue des éléments du sang non seulement dans l'œil irrité, mais dans son congénère, et que l'ophtalmie sympathique commence par une action neurotrophique,

des nerfs ciliaires plutôt que par l'action directe de bactéries pathogènes, l'intensité et la durée de l'irritation étant plus importantes que la nature de l'agent irritant. Angelucci, contrairement à Boch, nie l'existence de fibres nerveuses trophiques spéciales et pense qu'il s'agit d'une action vaso-motrice et qu'il y a dans ces cas une hyperhémie plutôt qu'une inflammation qui caractérise l'ophtalmie sympathique.

Schaw a fait une série d'expériences sur l'œil du lapin pour déterminer les lésions que pouvait produire une irritation prolongée externe ou interne. L'ophtalmie sympathique est en général occasionnée par les blessure ou les perforations de date récente, particulièrement au niveau de la région ciliaire, ou compliquées de hernies de l'iris, conditions favorables à l'infection; elle est rare après que l'inflammation suppurative s'est établie. La panophtalmie d'un œil cause souvent l'irritation de l'autre, mais rarement son inflammation. L'inflammation de l'œil sympathisé ne va jamais jusqu'à sa suppuration et la méningite cérébrale en est rarement le résultat quoique Snellen en ait observé un cas.

L'énucléation d'yeux blessés sans inflammation a été quelquefois suivie du développement d'une méningite mortelle et Nettleship pense que la présence du pus n'en augmente pas beaucoup le danger. Peu de cas de ce genre ont été publiés : sept jours après une opération de cataracte chez une femme de 70 ans (Knapp), quatre jours après la discision chez un enfant de 1 an (Warlomont).

La vieille théorie de la névrite réflexe qui a été abandonnée pour « l'ophtalmie migratrice » peut maintenant servir à expliquer la pathologie de l'irritation sympathique, mais, dans certains cas, cette irritation semble due à la présence de microorganismes dans l'œil sympathisé.

L'auteur ne doute pas qu'un œil sérieusement lésé ne soit plus ou moins dangereux pour l'autre et que, s'il ne sert à rien, il ne doive être enlevé; un œil dégénéré et enflammé est un véritable milieu de culture qui constitue un danger pour la santé générale.

Amaurose cérébrale dans le blépharospasme, par Baas (*The ophth. Review*, octobre 1899). — L'auteur a observé un enfant de 2 ans 1/2 atteint de pannus vasculaire, et d'eczéma des paupières et de la face qui mourut de bronchopneumonie. Pendant la vie, il s'était assuré que l'enfant était aveugle; or l'autopsie ne révéla aucune lésion des nerfs optiques et du cerveau. La théorie ancienne, qui admettait que la cécité était produite par la compression des paupières amenant l'atrophie de la papille, est maintenant abandonnée. Leber admet que les ma-

lades sont devenus incapables de voir par un défaut de fonction longtemps prolongé; quant aux autres théories qui en font une cécité hystérique, psychique, de nature réflexe ou corticale, elles sont toutes plus ou moins insuffisantes pour expliquer ce fait.

Trois cas de paralysie générale précédée par l'atrophie de la papille, par KNAPP (*New-York medical Journal*, 7 octobre 1899. — Lorsque l'atrophie de la papille apparaît de très bonne heure dans la paralysie générale précédée par le tabès, elle doit être considérée comme due à cette dernière maladie comme c'était le cas chez l'un des malades de l'auteur, les deux autres étant des paralytiques généraux purs.

Corps étrangers du globe oculaire, par EDWARD JACKSON (*New-York medical Journal*, 23 septembre 1899). — Au point de vue du diagnostic, toute plaie pénétrante du globe de l'œil doit être examinée avec beaucoup de soin afin de s'assurer si elle renferme un corps étranger sans s'arrêter aux affirmations parfois trompeuses du blessé. En effet, ce dernier peut ne pas se rendre compte de la présence d'un corps étranger qui a pénétré profondément dans l'œil; il faut tenir un compte minutieux de tous les détails de l'accident, examiner le corps étranger si possible, et s'assurer qu'il n'en est pas resté un fragment dans la blessure et voir s'il n'a pas entraîné avec lui des agents d'infection; une parcelle du revêtement épithélial de la paupière entraînée dans l'iris a pu être le point de départ d'un kyste. Il faut encore tenir grand compte de la position du blessé au moment de l'accident. Outre l'examen minutieux de la plaie d'entrée et de la chambre antérieure à l'éclairage oblique, il faut pratiquer l'examen ophtalmoscopique le plus tôt possible, avant que l'opacification du cristallin ou l'hémorragie aient rendu cet examen difficile; même lorsque le corps étranger ne peut être reconnu au moyen de l'ophtalmoscope, sa position peut souvent se trouver indiquée par un commencement d'opacification du cristallin ou des suffusions sanguines marquant son passage à travers le vitré. Quand la pénétration est bien démontrée; il faut encore se demander si le corps étranger n'a pas complètement traversé le globe oculaire pour se loger ailleurs. Les rayons X pourraient être d'un emploi fort utile, quoique malheureusement, le corps étranger puisse être parfois assez petit pour ne donner aucune ombre sur la plaque sensible et amener néanmoins la perte de l'œil.

Au point de vue du pronostic et du traitement de ces lésions, il faut distinguer trois cas : 1° le corps étranger est dans l'iris ou la

chambre antérieure; 2° il est dans le cristallin; 3° il est dans le vitré ou dans le fond de l'œil.

Lorsque le corps étranger est logé dans l'iris ou dans la chambre antérieure, sa localisation est d'ordinaire évidente, et son extraction relativement facile; il devra être extrait le plus tôt possible. S'il est situé dans le cristallin ou si le corps étranger est resté quelque temps dans l'œil sans provoquer de réaction, et, si le blessé peut trouver des soins immédiats en cas d'irritation, on peut attendre. Les grains de poudre se localisent parfois sur l'iris ou dans le cristallin, et en général demeurent inclus dans la cornée; même dans ce cas, ils peuvent déterminer une irritation dangereuse et doivent être enlevés.

Un corps étranger du cristallin amène une cataracte traumatique; si l'orifice d'entrée est petit, des semaines et même des mois peuvent s'écouler avant que l'opacification du cristallin soit complète, mais si cet orifice est large, l'opacification se fait rapidement et s'accompagne d'hypertension oculaire. Il est de règle d'attendre que la cataracte traumatique soit complète pour procéder à son extraction au moyen d'une large incision concave et d'une iridectomie si c'est nécessaire.

Si le corps étranger a pénétré dans le vitré ou dans la rétine, la choroïde ou le corps ciliaire, il est presque certain, s'il n'est rapidement enlevé, qu'il produira des phénomènes d'inflammation ou de dégénérescence aboutissant à la perte de l'œil et parfois au développement d'une ophtalmie sympathique.

Tuberculose primitive de l'iris, par KRUCH (*The ophth. Review*, octobre 1899). — Kruch rapporte 3 cas de tuberculose primitive de l'iris observée chez des enfants de 7, 12 et 13 ans. La tuberculose de l'iris peut être exceptionnellement consécutive à une lésion externe, mais il est de règle qu'elle apparaisse chez des tuberculeux; exceptionnellement elle peut être la première manifestation de cette infection; aiguë ou chronique, sa marche est plus rapide dans les cas primitifs et la résorption est une exception. La durée varie de quelques mois à quelques années. L'énucléation constitue le seul traitement véritablement efficace.

Cécité hystérique, par ARTHUR T. MUZZY (*New-York medical Journal*, 16 septembre 1899). — L'œil n'est pas très souvent le siège de troubles de nature hystérique. D'après de Schweinitz, la cécité hystérique survient généralement chez les filles et les femmes, quelquefois chez les hommes; la perte de la vision est complète, et en général unilatérale; la pupille réagit promptement quand l'œil sain est fermé; le fond de l'œil est normal et

beaucoup de ces malades présentent de l'achromatopsie, ou de la dyschromatopsie, ou de l'hémianopsie. L'auteur passe sous silence l'anesthésie de la conjonctive et de la cornée et la soudaineté de l'attaque. Très souvent la cécité est complète subitement et, quand la vision revient, elle peut être limitée au centre du champ visuel où ce dernier est rétréci avec un scotome près du centre. Souvent cependant, au lieu d'une cécité complète, apparaît une diminution de la vision qui finit par disparaître. L'anesthésie de la conjonctive et de la cornée serait caractéristique, d'après les auteurs qui l'ont mentionnée, mais elle ne l'a été que rarement et elle peut manquer.

Un fait important au point de vue du diagnostic consiste dans les variations de l'acuité visuelle, la photophobie et le larmoiement pendant l'essai des verres et l'examen ophtalmoscopique. Le pronostic est en général favorable.

Le plus souvent le champ visuel est rétréci concentriquement, il y a achromatopsie et dyschromatopsie, ptosis fonctionnel, quelquefois paralysie et parésie des muscles droits, surtout des droits externes.

Lagrange décrit la diplopie monoculaire hystérique dont il faut distinguer deux variétés : l'une est d'origine optique avec une réfraction irrégulière due en général à un spasme de l'accommodation, la seconde est d'origine centrale et due à l'irritation des centres visuels décrite par Duchenne de Boulogne en 1864. Il faut se souvenir que des manifestations de nature hystérique peuvent se montrer chez un individu atteint d'une maladie spécifique, de tumeur cérébrale ou de toute autre lésion du cerveau.

Le diagnostic peut être fort difficile et exiger un examen très attentif.

Le traitement ne donne pas des résultats bien satisfaisants. Booth recommande la suggestion, mais les modificateurs de l'état général sont les plus avantageusement employés.

Affections de l'œil d'origine malarienne, par Yarr (*The Brit. med. J.*, 9 septembre 1899). — On a distingué au moins trois variétés de conjonctivite en connexion avec la malaria : l'ophtalmie intermittente, la conjonctivite due à la névralgie de la 5e paire, la conjonctivite épidémique.

L'ophtalmie intermittente décrite par Griesinger est toujours unilatérale et s'accompagne d'une hyperhémie de l'œil plus ou moins intense avec photophobie, larmoiement, contraction de la pupille et souvent d'écoulement conjonctival; il y a de la gêne mais non de la névralgie. Ces symptômes apparaissent d'une façon intermittente et cèdent devant l'emploi de la quinine. Cette con-

jonctivite peut accompagner et même remplacer les accès. Morton, en 1727, décrit une fièvre tierce remplacée par une ophtalmie tierce. Strack, en 1785, décrit une congestion de l'œil gauche survenant tous les jours chez un paludéen et Beylot en a observé de nombreux cas en Algérie. L'auteur n'en a jamais observé en Chine.

La conjonctivite consécutive à la névralgie de la 5e paire est très fréquente dans la malaria. Quant à la conjonctivite épidémique, il est possible qu'il y ait avec la malaria une simple concomitance, comme pour le xérosis qui n'est qu'une expression locale d'un défaut de nutrition.

Les lésions malariennes de la cornée peuvent aussi être rapportées à trois types : la kératite arborescente, la kératite profonde et la kératite vésiculaire (herpès de la cornée).

Kipp a étudié complètement la kératite arborescente de nature paludéenne; il a observé 120 paludéens atteints de cette affection. Commençant pendant un accès ou par de la photophobie, du larmoiement et de la névralgie susorbitaire, la lésion caractéristique de la cornée ne tardait pas à apparaître sous la forme d'une ulcération étroite, serpigineuse ressemblant aux nervures d'une feuille lancéolée. Le traitement antipaludéen en amenait promptement la guérison, sauf cependant si l'on avait employé les applications locales de liquides médicamenteux, auxquels cas l'affection s'étendait aux couches profondes de la cornée. Hotz, Miller, Stutphen et Noyes, en Amérique, ont confirmé la description de Kipp.

Fuchs a décrit la kératite profonde au cours de la cachexie palustre, caractérisée par l'absence de symptômes irritatifs et par une marche très lente. Levrier a été le premier à montrer la relation existant entre cette affection de la cornée et le paludisme.

Godo, sur 40 cas d'herpès fébrile de la cornée, l'a rencontrée 13 fois chez des paludéens et Tangeman, de Cincinnati, a décrit cette affection sous le nom de kératite bulleuse. L'auteur pense qu'il est difficile d'admettre que cet herpès de la cornée soit dû directement à la malaria.

Les cas d'iritis d'origine paludéenne ne sont pas nombreux; l'auteur en a observé un dans le service de Treacher Collins, à Moorfields. Péchin, au Congrès français d'ophtalmologie (1879), a rapporté un cas d'iritis double de nature malarienne.

Quant à la cataracte consécutive au paludisme, l'auteur ne connaît que les deux cas mentionnés par Bagot, de la Guadeloupe. La malaria peut déterminer des troubles de l'accommodation; Manson a vu un cas de spasme ciliaire monoculaire associé à de l'aphasie paludéenne qui guérit en même temps que la

malaria. Mauchaert, Bull ont rapporté des cas de cycloplégie paludéenne.

Glaucome consécutif à une névralgie sourcilaire d'origine paludéenne, par Louis A. Bize (*New-York medical Journal*, 16 septembre 1899). — L'auteur a observé un malade éprouvant de violentes douleurs dans l'œil droit et présentant de la congestion et de l'hypertension du globe oculaire, du trouble de la cornée, qui était érodée en deux endroits, et de la dilatation de la pupille. Les douleurs s'irradiaient à tout le côté correspondant de la tête et le fond de l'œil ne pouvait être aperçu à cause du trouble des milieux. Pas de fièvre. Les applications chaudes et les instillations d'ésérine amenèrent une amélioration, quand le lendemain à 3 heures du soir les douleurs reparurent aussi fortes qu'auparavant; ces véritables accès se répétèrent encore plusieurs fois, toujours à la même heure à partir du septième jour. La tension n'atteignit jamais le degré nécessaire pour pratiquer l'iridectomie. La périodicité des attaques fit penser à une origine paludéenne et la quinine, combinée à la strychnine, fut employée et amena la guérison de ces attaques de glaucome.

Résection du sympathique dans le traitement du glaucome, par Jonnesco (*The ophth. Review*, septembre 1899). — Dans 8 cas de glaucome aigu ou chronique, l'auteur a obtenu une diminution immédiate de la tension oculaire, une contraction marquée et permanente de la pupille, la disparition de la céphalalgie et des exacerbations douloureuses, l'amélioration de la vision remarquable surtout par sa soudaineté, sauf dans les cas de glaucome aigu. L'auteur fait la résection bilatérale en quinze minutes. L'un des malades de Jonnesco, atteint de glaucome et de goitre exophtalmique, fut guéri radicalement.

Kératite neuroparalytique, par Seydel (*The ophth. Review*, septembre 1899). — L'auteur rapporte un cas de kératite neuroparalytique chez un enfant avec paralysie du trijumeau et en profite pour passer en revue les différentes théories émises sur la nature et la cause de cette affection de la cornée. Il admet comme la meilleure explication celle qui en fait un trouble trophique. Cette théorie a été proposée par Magendie à la suite de recherches expérimentales et nombre d'auteurs qui la soutiennent prétendent que le nerf trijumeau contient des fibres trophiques et sensitives. Toutefois, Seydel croit que ce n'est pas là une nécessité absolue et que les troubles trophiques peuvent être le résultat d'une paralysie vasomotrice; il est surprenant pour

l'auteur que la nature et la cause de la kératite neuroparalytique n'aient pas été déterminées après le nombre considérable d'observations qui ont été rapportées depuis le travail de Magendie. Seydel a trouvé que, dans presque tous les cas de paralysie du trijumeau, existaient des affections des autres nerfs craniens, sauf dans 4 cas et celui qu'il rapporte. Il s'agit d'un enfant de 13 ans, scrofuleux, présentant une kératite neuroparalytique de l'œil droit; cornée insensible, opaque, à l'exception de la périphérie, avec desquamation épithéliale; ptosis; absence de photophobie et de larmoiement; anesthésie de la région innervée par le trijumeau du côté droit, asymétrie de la face et atrophie des muscles masticateurs à droite. Seydel diagnostique une lésion tuberculeuse du ganglion de Gasser comme cause probable de cette paralysie. Dans deux cas de résection du ganglion de Gasser pratiquée par Mikulicz se développa une kératite neuroparalytique. L'auteur conclut que cette kératite est une lésion trophique produite par la perte de la sensibilité de la cornée et un trouble vasomoteur dû à la paralysie du sympathique; il croit qu'elle peut être comparée aux lésions neurotrophiques qui se rencontrent dans la paralysie de la moelle épinière, comme le mal perforant plantaire survient surtout dans le cours du *tabes dorsalis*.

Lésions rétiniennes dans le diabète, par HAWTHORNE (*The Lancet*, 30 septembre 1899). — Bien des tentatives ont été faites pour établir une distinction entre la rétinite albuminurique et la rétinite diabétique au moyen de l'examen ophtalmoscopique. La disposition des taches en rayons étoilés partant de la macula indique en général la rétinite albuminurique, mais on peut la retrouver dans la rétinite glycosurique. La rétinite albuminurique peut aussi être unilatérale, ce qui est excessivement rare dans le diabète. Il est des cas où la distinction au moyen de l'ophtalmoscope est impossible, et il faut faire alors intervenir les autres éléments de diagnostic différentiel.

JAFFARY.

BIBLIOGRAPHIE ET REVUE DES JOURNAUX

Contribution à l'étude du traitement de la myopie par la suppression du cristallin. Quelques observations qui témoignent de l'efficacité de cette nouvelle méthode thérapeutique, par le Dr VICTOR DE BRITO (Porto-Alegre). — La myopie de

tendance progressive ou maligne produit des lésions graves et profondes, surtout du côté de la choroïde et de la rétine, lésions presque toujours irréparables; il est donc naturel de chercher un moyen capable de conduire à la cessation de la myopie, avant que les lésions ne se soient établies.

Or les traitements variés de la myopie progressive, toujours subordonnés aux diverses théories ayant pour but d'expliquer le mécanisme et le développement de l'amétropie n'avaient jamais abouti à des résultats supérieurs à l'arrêt de la myopie, ou, tout au plus, à sa réduction de quelques dioptries.

La suppression du cristallin donne des résultats autrement favorables dans les forts degrés de myopie.

Faisant un bref résumé historique de cette opération, l'auteur insiste plus longuement sur les principes posés par Vacher par rapport à l'opportunité de l'opération et croit que, sans le moindre doute, elle a conquis le droit d'une nouvelle méthode thérapeutique, l'opposition soulevée par quelques praticiens ayant tombé en face de l'évidence des faits. Ayant eu six fois l'occasion de pratiquer l'opération de Fukala, il en donne les observations.

Observation I

F. S..., 40 ans. Par la méthode subjective on trouve 16 D. de myopie et V = 1/6 dans chaque œil. Comme lésions il y a deux staphylomes postérieurs.

O. D. Une première discision, suivie sept jours plus tard d'une deuxième, et sept jours après celle-ci l'extraction. Pendant cette opération perte d'une goutte de vitré. Trois semaines après discision de la cristalloïde postérieure. V = 1/8.

O. G. Opéré dix-sept jours après la dernière opération sur œil droit. Discision, suivie d'extraction et d'une discision capsulaire. Pour cet œil entre la première et la dernière intervention un peu plus d'un mois s'est écoulé.

Quelque temps après, une irido-cyclite violente s'est déclarée à droite empêchant l'examen ophtalmoscopique et faisant tomber la vision à 1/15, sans décollement de rétine.

Il est sorti de l'hôpital avec V = 1/15 à droite et presque 1/3 à gauche.

Observation II

Homme de 32 ans. Examen subjectif : O. D. — 12, V = 1/3 ; O. G. — 23, V = 1/6.

A l'ophtalmoscope : double staphylome irrégulier. Atrophie choroïdienne à gauche, localisée au centre.

O. G. Discision, neuf jours après évacuation des masses. Quelques synéchies se sont formées en haut et en dedans. Passés vingt-deux jours, extraction capsulaire au moyen du crochet avec iridectomie supérieure, sans perte de vitré.

O. D. Deux discisions et succion des masses. Discision de la cristalloïde postérieure.

Le malade sort quelques mois après avec : O. D. V = 1/3; O. G. — 3, V = 1/6.

Observation III

Garçon de 15 ans. Examen fonctionnel : O. D. et O. G. — 12, V = 1/6.

L'ophtalmoscope montre deux croissants postérieurs irréguliers et absence d'autres lésions.

O. D. Discision et succion, avec huit jours d'intervalle et quinze après, ouverture de la cristalloïde postérieure.

O. G. Discision et succion. L'ouverture de la capsule postérieure n'a pas été jugée nécessaire,

O. D. + 2.5, V = presque 1/3, avec + 3 lit le numéro 6 de l'échelle de Wecker. O. G. + 2.5, V = 1/4.

Cinq mois après : O. D. + 2. 5, V = presque 1/2; O. G. — 2.5, V = 1/3.

De ces trois observations la plus ancienne date de mai 1898.

L'auteur croit donc pouvoir affirmer les avantages de la méthode. Il attribue les accidents de l'observation I à la perte qu'il y a eu du vitré.

Il pense qu'on doit prêter la plus grande attention à ne pas traumatiser ni perdre du vitré, résultats qu'on peut espérer du perfectionnement de la technique et du choix de la méthode.

Il pratique une ou plusieurs discisions et après l'extraction, croyant la succion être le procédé de choix dans la plupart des cas, suivant l'exemple de Rogman (*Ann. d'Ocul.*, janv. 1899).

Entre la discision et l'extraction on doit laisser s'écouler une période de huit jours, quitte à la faire plus tôt si des phénomènes d'intolérance se manifestent comme conséquence de l'intumescence de la lentille.

La diminution de la réfraction a été : deux fois de 15 D. (obs. III), une fois de 12 (obs. II, O. D.), une fois de 22 (obs. II, O. G.), et deux fois de 14,5, réduction qu'on ne peut pas prévoir avant l'opération (*Brésil médical*).

De Souza.

Un cas de grave intoxication par l'injection d'huile grise. — Le Dr LEDERMANN rapporte dans un journal de Berlin (*Berl. klin. Wochen.*, n° 45, 1898) le cas d'un homme de 33 ans qui fut victime d'une intoxication par l'huile grise. On lui fit, pour soigner une alopécie spécifique, des injections de salicylate de mercure; mais on dut suspendre le traitement, le malade ayant de violents accès de fièvre après chaque injection. On eut alors recours à l'huile grise (Vigier), qui lui fut injectée à des intervalles de cinq, huit et quatorze jours. Après la dernière injection survint dans le flanc gauche une induration qui, incisée, laissa voir de l'huile grise qu'elle contenait encore. Il se produisit encore deux infiltrations de ce genre et simultanément de la stomatite mercurielle et de la diarrhée.

C'est dans cet état que le reçut le Dr Ledermann. Ce malade était en très piteux état; une gingivite grave s'était établie et la diarrhée était profuse. Il présentait, en outre, trois grandes infiltrations dans le dos, une quatrième même était en train de se former. Malgré tous les soins qui lui furent donnés, les soins de la bouche, l'incision de ces infiltrations, le traitement général, le malade mourut au bout de quelques jours. Il était également survenu de l'albuminurie. La mort survint exactement dix semaines après la dernière injection d'huile grise. L'auteur fait les plus grandes réserves en ce qui concerne l'injection d'huile grise. Il préfère les injections sous-cutanées des sels de mercure solubles et, avant tout, les frictions mercurielles au moyen de l'onguent de mercure et de résorcine (*Bulletin général de thérapeutique*, 8 août 1898).

Le sulfure d'antimoine contre la blépharite ciliaire, par le Dr CARRA. — Le sulfure d'antimoine, qui, dans l'antiquité, figurait non seulement parmi les médicaments destinés au traitement des maladies des yeux, mais qui était aussi d'un usage courant pour teintre les cils en noir, n'est guère plus employé en oculistique. Pourtant, d'après les essais que vient de faire M. le docteur V. Carra à la clinique de M. le docteur Businelli, professeur d'ophtalmologie à la Faculté de médecine de Rome, cette substance paraît influencer d'une manière très favorable la blépharite ciliaire.

Notre confrère s'en est servi sous forme d'une pommade ainsi composée :

Sulfure d'antimoine.....	1 gramme.
Lanoline.....	4 —
Vaseline jaune.....	2 —

Mêlez. — Usage externe.

On en étend une petite quantité, avec le doigt, sur les bords palpébraux, le soir, au coucher. Le lendemain matin, on lave les paupières à l'eau chaude et on enlève le reste de la pommade avec une petite compresse de gaze.

A l'encontre des autres remèdes usités contre la blépharite, notamment du précipité jaune et de l'ichtyol, le sulfure d'antimoine n'exercerait aucune action irritante et ne provoquerait jamais de sensation de cuisson. Sous son influence, la formation de croûtes, la démangeaison au niveau des bords palpébraux et la chute des cils cesseraient rapidement, et la guérison définitive ainsi que la repousse des cils ne tarderaient pas à se produire. De plus, M. Carra a constaté — en traitant, chez le même sujet, un œil avec du sulfure d'antimoine et l'autre avec de l'oxyde jaune ou de l'ichtyol — que, dans la blépharite ciliaire, le premier de ces médicaments est en général le plus efficace (*Sem. méd.*, 2 août 1899).

Traitement de la blépharite (*Thérapeutique moderne russe*, n° 6, 1899). — Sous le nom de *blépharite acarienne*, le Pr Kelmann (de Dorpat), décrit une affection particulière des cils et du bord libre des paupières déterminée par un parasite : *dermodex folliculorum*, qui réside dans les sacs capillaires des cils.

Les symptômes cliniques résultant de la pénétration de ce parasite dans les sacs capillaires des cils peuvent faire complètement défaut. Cependant, dans la majorité des cas, on trouve une intense hypérémie du bord des paupières. Les malades se plaignent habituellement d'une irritation considérable des yeux. Dans des cas où la maladie est très prononcée, une conjonctivite avec inflammation de la peau aux commissures vient s'ajouter aux accidents blépharіques.

Pour le traitement de cette blépharite particulière, Kelmann se sert d'une pommade au baume du Pérou, préparée d'après l'une des deux formules suivantes :

1°	Baume du Pérou	2 grammes
	Lanoline anhydre	6 —
2°	Baume du Pérou	2 grammes
	Lanoline anhydre	4 —
	Huile d'amandes douces	2 —

Avec cette pommade, on badigeonne le bord libre des paupières et on la laisse en place pendant une demi-heure. Déjà au bout de vingt-quatre heures, on peut constater l'action efficace et énergique de cette pommade. Il faut faire en sorte que cette pommade ne touche pas à la conjonctive pour ne pas irriter celle-ci.

J. Roubleff.

Conjonctivite purulente à méningocoques intra-cellulaires (*Zeitschrift für Hygiene und Infectionskrankheiten*, 1899, vol. XXXI, n° 2, p. 221), par C. FRAENKEL. — L'auteur publie 3 cas de conjonctivite purulente à méningocoques intra-cellulaires, chez des enfants de 1 à 2 ans.

Dans tous ces cas, le diagnostic bactériologique du méningocoque fut fait d'après ses caractères morphologiques et biologiques. Quant au rôle du méningocoque en tant qu'agent de cette conjonctivite, il était démontré par la présence presque exclusive de ces microorganismes dans l'exsudat conjonctival, par la diminution de leur nombre et leur disparition au fur et à mesure que la conjonctivite marchait vers la guérison.

Ces 3 cas, dans lesquels, à côté de la suppuration de la conjonctive, il y a eu formation de fausses membranes, se sont terminés par la guérison. Dans un cas, la conjonctivite se compliqua de suppurations métastatiques des articulations tibio-tarsiennes et de celles des poignets.

Sur les effets attribués aux rayons X de Rœntgen. — M. Varry, préparateur à l'École normale supérieure, âgé de 26 ans, faisait avec M. Villar, dans un laboratoire de l'École, une expérience de physique sur la persistance des impressions de l'écran au platino-cyanure. Au cours de l'expérience. M. Varry exposa le dos de la main droite pendant dix-sept minutes aux radiations d'un tube de Crookes, actionné par une bobine donnant des étincelles de 15 centimètres, qui était elle-même en rapport avec sept accumulateurs. Le tube de Crookes permettait de voir à 5 mètres les os de la main et l'avant-bras. La main de M. Varry était placée à 10 centimètres environ du tube de Crookes.

De l'action des rayons X, par WOICIECHOWSKY. — L'auteur a fait une intéressante communication à la Société des médecins de Saint-Pétersbourg, sur l'action des rayons X qui sont en train de prendre une importance considérable, aussi bien dans la pathologie que dans la thérapeutique.

Le but que s'est proposé l'auteur a été d'obtenir sur des animaux les phénomènes que maints expérimentateurs ont observés en clinique, notamment la chute des cheveux et des phénomènes inflammatoires de la peau. Tenant compte de ce fait qu'à côté de l'action des rayons X purs, il ne faut pas oublier celle des rayons émanant de la surface du tube et du phénomène lumineux, l'auteur a fait des expériences dans des conditions telles qu'il pouvait étudier : 1° l'action pure des rayons X; 2° leur action, sans qu'on ait écarté tout phénomène accessoire de l'action des rayons de la

surface du tube et des rayons lumineux, en écartant les rayons X purs.

Ces expériences faites sur des lapins ont montré que dans tous les cas où les rayons X agissaient seuls, on ne constatait aucun phénomène fâcheux, même après vingt-huit et trente-quatre heures d'exposition.

Au contraire, lorsqu'on faisait agir les rayons X avec les corollaires (rayons de la surface et rayons lumineux), l'action nocive commençait déjà à se manifester au bout de trois à douze heures.

Ce sont là des faits dont on fera bien de tenir compte dans les essais thérapeutiques.

Dans sa séance du 12 janvier 1899, la Société de Dermatologie et de Syphiligraphie a entendu la communication suivante que nous copions dans la *Gazette hebdomadaire de Médecine et de Chirurgie*, n° 6, janvier 1899.

MM. Balzer et Mousseaux ont étudié un malade qui tous les jours depuis un an est soumis à l'action des rayons X. Des lésions sont apparues il y a cinq mois, presque uniquement sur le côté droit du corps.

Les sourcils, les cils, la barbe et une petite partie de la moustache ont également disparu du côté droit. On note enfin une légère conjonctivite à droite et la vision est peu distincte de ce côté. (*Archives d'électricité médicale*, du 15 décembre 1898.)

Le cysticerque endoculaire, par le prof. De Vincentiis, de Naples. — L'auteur de ce très intéressant mémoire explique amplement la communication faite au Congrès de l'Association ophtalmologique italienne de l'année dernière à Turin. L'œil malade, énucléé après l'évolution complète de la maladie avec abolition de la vue et l'apparition des phénomènes d'irido-choroïdite très douloureux, a montré la particularité très singulière de la présence de deux kystes dans le vitreum en avant de la rétine décollée. L'auteur vit la malade dans les premiers instants de l'apparition des troubles oculaires représentés par la vision d'une scintillation au devant de l'œil gauche, bientôt suivie par un scotome relatif qui devint promptement absolu dans le segment inférieur et interne du champ visuel. Après l'avoir observée, il découvrit la présence dans l'œil d'un très petit décollement de la rétine au-dessous et en dehors de la papille, et en avant du même une petite vessie par cysticerque. L'auteur proposa au premier moment l'extraction du parasite, mais la malade refusa toute intervention opératoire jusqu'à l'année suivante, quand, d'urgence, il fallut lui faire l'énucléation de l'œil. A la section du bulbe oculaire, par une coupe horizontale, on observe dans la moitié in-

férieure du bulbe un vaste décollement de la rétine et la présence d'un petit kyste ovale situé au dehors de l'expansion du nerf optique dans la rétine : le kyste est tapissé par une membrane interne subtile mais résistante, et, dans l'extrémité inférieure et interne, de la cavité, on voit une fossette qui peut être un vrai trou. Au moyen d'une autre section parallèle à la première et qui passe par l'extrémité inférieure de la cornée, on voit l'existence d'un autre kyste un peu plus grand et situé au-dessous du premier et contenant le parasite. L'auteur fait la description anatomique minutieuse des deux kystes dont l'inférieur, de formation plus récente, plus grand, contient le parasite suspendu dans le contenu du premier; en ce moment il n'y a rien qui fasse constater la présence du parasite ou de quelque reliquat de lui-même, et il conclut alors que le parasite doit être passé du premier kyste dans le second, en passant par la place du kyste où on voit la fossette ci-dessus décrite. Sur la base des observations de l'invasion du cysticerque dans le vitreum, et sur les altérations consécutives dans le vitreum même, l'auteur explique la multiplicité des kystes et la migration du parasite, en admettant que, par les transformations des parois cystiques, le parasite sort du kyste; que la migration se fait par un endroit du kyste où la constitution est imparfaite, exceptionnellement par rupture de la paroi; que, dans le pourtour où le parasite s'arrête en trouvant des conditions de vie meilleures, il reprend force et développement en se formant un nouveau kyste dans lequel il reste nonobstant que la communication soit toujours ouverte avec le kyste précédent. L'auteur termine son mémoire en disant que ces conjectures fondées sur l'observation clinique peuvent être utiles à la science pour des recherches ultérieures sur la biologie du cysticerque oculaire. (*Annali d'Ottalmologia*, anno XXIV, fasc. I.)

Le syphilome primitif de la conjonctive, par le Dr Berardinis. — L'auteur cite les observations faites jusqu'ici par les autres oculistes Bouchut, Mauthner, Galezowski, Schwenitz, Fumagalli, Del Monte, etc., etc., d'infection primitive des annexes oculaires en mentionnant encore 2 cas observés par M. le prof. De Vincentiis à Palerme et à Naples. L'observation de l'auteur se rapporte à un homme qui montrait dans le cul-de-sac conjonctival supérieur une tache ronde, grande comme une pièce d'un centime en cuivre, de consistance relativement dure. La paupière supérieure était fortement tuméfiée. A la palpation le ganglion préauriculaire était engorgé et dolent. L'invasion successive des lésions glandulaires dans le reste du corps du malade et l'apparition de l'éruption spécifique confirmèrent le diagnostic d'infec-

tion syphilitique. Le moment étiologique de cette infection n'est pas déclaré par l'anamnèse clinique. Ce qu'il y a d'important dans ce cas c'est la coïncidence d'une attaque d'érésipèle facial qui fit disparaître tout de suite et guérir la lésion du sac conjonctival. Dans tous les cas de syphilome primitif des annexes oculaires, le traitement est local, par les lavages avec solutions de sublimé corrosif au 1/5,000e, et général, contre l'infection syphilitique.

Recherches bactériologiques et observations cliniques sur les dacryocystites, par le Dr Ricchi. — L'auteur, à l'occasion d'une étude bactériologique de plusieurs cas de dacryocystite aiguë faite à la clinique ophtalmologique de Pise, présente quelques observations sur la pathogenèse des affections du sac lacrymal. Il arrive à ces conclusions : que, dans la sécrétion inflammatoire de la dacryocystite aiguë, on trouve, parmi les formes bactériques, spécialement les microorganismes propres de la suppuration, une forme d'actynomycès dans la majorité des cas semblable aux genres leptotrix et streptotrix, et des saccharomycès. Sans doute ces formes des blastomycètes appartiennent aux espèces connues dans l'air. L'auteur ensuite discute pourquoi les microorganismes peuvent demeurer dans le sac lacrymal sans l'enflammer et pour quelle raison tout d'un coup ils deviennent phlogogènes. Peut-être l'action mécanique détersive par l'écoulement des larmes (Terson et Cuenod) non bactéricides (Valude et Bernheim) en empêche l'influence pathogène phlogistique. Quant aux causes des lésions cliniques des voies lacrymales, Terson et Cuenod donnent assez d'importance aux lésions des fosses nasales; Abadie et Parinaud pensent à la possibilité d'une infection d'origine dentaire à travers le périoste ou les veines. La question est toujours *sub judice;* il faut admettre, dit l'auteur, qu'une circonstance quelconque mécanique, chimique ou biochimique donne issue à la suppuration dans un point de la muqueuse et ainsi arrive l'explosion d'une infection qui, peut-être, doit sa générale faiblesse au fait de la symbiose parmi les différentes espèces des microorganismes. (*Annali d'Ottalmologia*, anno XXVIII, fasc. I.)

L'œil et les dents. Relations pathologiques (*Archives d'opht.*, mars, avril, mai 1899), par Lagleyze. — L'auteur a résumé dans ce travail les points très importants de la pathologie oculaire. Pour lui, il existe des relations pathologiques entre le système dentaire et l'appareil de la vision, et le médecin devra s'entourer de la plus grande circonspection dans le diagnostic étiologique avant d'entreprendre ou de conseiller un traitement chirurgical

sur la dent supposée cause. Il examinera longuement les régions voisines (sinus frontal, maxillaire, sphénoïdal, ethmoïdal, cavité nasale, etc.).

Les phénomènes fonctionnels, tels que la mydriase, la paralysie de l'accommodation, les spasmes, les amblyopies exigeront son examen tout spécialement du côté du système nerveux, car il pourrait y trouver l'exposition causale des symptômes. La lésion dentaire peut être, en effet, dans ces cas, une simple coïncidence, ou une cause occasionnelle.

Il convient de faire l'examen minutieux de l'appareil dentaire dans beaucoup de maladies oculaires sans cause apparente et que les traitements ordinaires n'ont pas améliorées. D'autre part, l'exploration des dents est une pratique toujours recommandable, car elle peut souvent, quoique sous un autre point de vue, guider les recherches étiologiques dans un grand nombre de maladies oculaires.

Les lésions du système dentaire peuvent déterminer sur l'œil des phénomènes réflexes.

Les phénomènes réflexes pourraient être attribués tantôt à des inhibitions ou des excitations nerveuses, tantôt à des phénomènes vaso-moteurs par contraction ou dilatation des vaisseaux, tantôt à des perturbations dans la sécrétion ou dans la nutrition; mais l'authenticité d'un grand nombre d'exemples cliniques est plus que suffisante pour nous faire admettre des perturbations fonctionnelles des yeux, engendrées par une action réflexe partie des dents.

Le réflexe peut se manifester sous la forme d'altération de la nutrition, de la motilité et de la sensibilité générale et spéciale de l'organe de la vision. Le pronostic, en général, est favorable, car toujours l'affection disparaît quand elle a été combattue convenablement, avant que les simples altérations fonctionnelles aient entraîné des désordres organiques. Le traitement sera dirigé tout d'abord contre les dents.

Les lésions inflammatoires du système dentaire sont susceptibles d'envahir l'œil par contiguïté de tissus ou par l'intermédiaire du système veineux produisant des infections microbiennes. Par cette même voie peuvent aussi s'avancer des agents toxiques qui déterminent des manifestations phlogosiques.

La carie et la périostite alvéolaire sont les deux lésions dentaires qui occasionnent le plus fréquemment des complications oculaires. La dentition normale et lente, les dents comprimées entre elles, les dents obturées, les extractions, les prothèses, etc., peuvent avoir aussi leur contre-coup sur l'œil.

Toutes les dents, quoique très rarement les inférieures, sont

capables d'engendrer des perturbations réflexes ou inflammatoire dans l'appareil oculaire. Les petites et les premières grosses molaires du maxillaire supérieur sont celles qui exposent le plus souvent à de telles complications, surtout quand elles s'accompagnent de suppuration de l'alvéole, et plus encore, si le sinus maxillaire s'enflamme.

Quelques affections oculaires peuvent provoquer des névralgies irradiées vers les filets dentaires du trijumeau.

F. D.

Contribution à la physiologie et à la pathologie du cristallin, par L. Heine. — Dans la série de recherches expérimentales sur le mécanisme de l'accommodation entreprises par MM. Hess et Heine, et dont les résultats semblent venir à l'appui de la théorie de Helmholtz, il manque encore la démonstration de l'exagération de courbure de la face antérieure du cristallin par suite du relâchement expérimental de la zonule. M. Tscherning a démontré, en effet, à l'aide de l'ophtalmophakomètre et de l'optomètre de Young que, dans l'accommodation, l'accroissement de courbure du cristallin ne se produisait qu'au pôle antérieur, et que, dans une zone moyenne, située entre le pôle antérieur et l'équateur du cristallin, on observait, au contraire, une diminution de courbure. M. Tscherning et ses élèves maintiennent leur hypothèse en se basant sur l'impossibilité d'expliquer ces phénomènes autrement que par une traction de la zonule.

M. Heine a cherché à résoudre la question en étudiant la réfraction cristallinienne sur le cadavre. Il a, tout d'abord, constaté, à l'aide de l'examen skiascopique, que la réfraction totale de l'œil était la même aussitôt après la mort que pendant la vie, et que, par conséquent, la zonule ne subissait aucun relâchement du fait de la diminution de pression intra-oculaire ou de tout autre phénomène *post mortem*. Tant que la cornée reste transparente, on ne constate aucune modification de la réfraction. Lorsque les paupières ont été fermées, on peut même faire cet examen douze heures après la mort. Après avoir constaté l'absence de modification occulaire, M. Heine énucléait ces yeux, en détachait délicatement la cornée et déterminait le rayon de courbure de la face antérieure du cristallin au moyen de l'ophtalmomètre d'Helmholtz. Sur presque tous les globes de jeunes sujets (30), le rayon de courbure de la face antérieure du cristallin, déterminé après la mort, était de 13 à 14 millimètres, tant que les rapports du cristallin avec la zonule étaient conservés dans leur intégrité. Par contre, si l'on détachait le cristallin de la zonule, le rayon de la courbure de la face antérieure, de 13 à 14 millimètres tombait

à 8-10 millimètres. Mais, chez les sujets âgés, la différence de courbure, avant et après section de la zonule, était insignifiante. Chez une femme de 58 ans, le rayon de courbure de la face antérieure du cristallin, de 10,6 millimètres avant la section, tombait à 9,8 millimètres après celle-ci. Dans quelques cas, Heine a pu noter, après section de la zonule, un aplatissement des zones moyennes de la face antérieure du cristallin absolument analogue à celui que M. Tscherning a observé sur le vivant. De ces expériences, on peut, semble-t-il, conclure que le relâchement de la zonule, phénomène actif, provoque l'accroissement de courbure du pôle antérieur du cristallin.

Dans une seconde partie de son travail, M. Heine étudie le coefficient de réfraction du cristallin myope ou cataracté en état d'accommodation ou de non-accommodation.

La détermination de l'indice de réfraction a été faite au moyen du réfractomètre d'Abbé. Voici les résultats de ces déterminations :

1° L'indice de réfraction totale du cristallin en accommodation est plus élevé que celui du cristallin non accommodé (1,440 pour le premier et 1,430 pour le cristallin non accommodé);

2° Dans le cristallin en état d'accommodation, on trouve, au niveau du pôle antérieur, une substance albumineuse dont l'indice de réfraction est plus faible que celui du cristallin dont la zonule n'est pas relâchée; celle-ci détermine un accroissement de l'indice de réfraction totale;

3° Cette augmentation de l'indice de réfraction totale, qui ne dépasse pas 1 ou 2 D., n'est que pour une faible part dans l'accroissement de réfraction qui constitue l'accommodation; la principale cause de celui-ci est la modification de forme du cristallin;

4° Les cristallins cataractés présentent, en général, un indice de réfraction totale plus élevé que le cristallin normal, ce qui peut résulter d'un renouvellement du pôle antérieur, d'une sclérose du noyau ou des deux à la fois;

5° La myopie qui précède l'opacification du cristallin, et qui a été souvent observée, est une véritable myopie de réfraction causée par l'accroissement de l'indice de réfraction du cristallin; Heine a pu en donner la démonstration par l'examen d'un cristallin chez une diabétique;

6° Dans la myopie élevée typique, le cristallin ne présentait pas un indice de réfraction plus élevé que dans le cristallin normal. (*Von Graefe's Archiv für Ophtalmologie*, vol. XLVI, n° 3, p. 525.)

Le Dr Hennart (de Lille) publie **un cas d'iritis blennorragique survenue chez un syphilitique.** — L'iritis blennorra-

gique est une affection relativement rare. Sur 100 cas d'iritis, la syphilis entre comme facteur étiologique dans la proportion de 50 à 60 p. 100, le rhumatisme dans 40 à 30 p. 100. Les 10 p. 100 d'autres cas d'inflammation de cette membrane sont dus à des infections aiguës de l'organisme, telles que la blennorragie ; à certaines dyscrasies constitutionnelles ; à des maladies infectieuses ; à des manifestations cataméniales métritiques.

Dans le cas présent, c'est le traitement antiblennorragique *seul* prescrit par l'auteur qui fit disparaître tous les accidents.

Migraine ophtalmique avec sensations paresthésiques de soubresauts oculaires, par le Dr Cabannes (de Bordeaux). — On remarque, dans les grandes crises, la prédominance des phénomènes douloureux à gauche, tandis que les troubles de la vue siègent à droite ; cela est tout le contraire de ce qui se passe d'habitude, la douleur de tête ayant ordinairement son maximum d'intensité du côté où surviennent les troubles de la vision. D'autre part, l'hémicranie est moins vive et les nausées manquent dans les accès à début vespéral.

Parmi les crises frustes que présente le malade, il en est que l'on rencontre rarement en clinique ; ce sont celles que caractérise un scotome non extensif succédant à une courte phase scintillante et dont le contour, figuré par une ligne sombre et dentelée, oscille avec rapidité. Les accès incomplets sont quelquefois dissociés ; dans certains, les phénomènes douloureux peuvent se montrer à titre de crises paroxystiques, indépendamment des troubles oculaires, tout en conservant leur localisation habituelle à gauche.

Il en est qu'on peut dénommer *photopsiques*, dans lesquels les phénomènes scintillants prennent une importance inaccoutumée. Les sensations paresthésiques de tressautements de l'œil dans l'orbite et de soubresauts intraoculaires qui accompagnent cette variété de crise fruste sont bien spéciales et bien dignes d'attirer l'attention. Le Dr Cabannes croit qu'on peut, par analogie, les rapprocher des troubles sensitifs éventuels, associés à certaines migraines, localisés dans d'autres régions du corps et que Liveing, le premier, a signalés dans les crises ophtalmiques. (*Gaz. hebd. des soc. méd. de Bordeaux*, 6 août 1899.)

Tabes et traumatisme, par Adamkievicz. — L'auteur n'ajoute pas foi à l'étiologie syphilitique ; d'après lui, la syphilis produirait des lésions *sui generis*.

Il y a des cas où le tabes est nettement d'origine de névrose hystérique, dans laquelle la nature mécanique du traumatisme

aurait produit des lésions anatomiques. Il y aurait une prédisposition spéciale aux lésions des cordons postérieurs par le fait du traumatisme. Les trois symptômes cardinaux du tabes ordinaire et du tabes traumatique, ataxie, troubles de sensibilité et conservation de la force musculaire, manquent dans le tabes syphilitique. Mais ces formes traumatique et syphilitique ont cela de commun que les phénomènes sont stationnaires très longtemps.

C'est là une différence avec le tabes ordinaire, qui, d'après l'auteur, reste jusqu'à présent d'une étiologie inconnue.

Le tabes syphilitique débute dans les vaisseaux des cordons postérieurs. La forme aiguë, qui est sous la dépendance d'un processus d'endartérite, est curable; la forme chronique, due à des lésions interstitielles des cordons postérieurs, est incurable. (*Berliner Klin. Wochenschrifft.*)

De la protargolthérapie, par LESSHAFT (Gœrlitz). — Au début de ses recherches Lesshaft eut le bonheur de traiter avec un brillant succès un cas de *blennorragie oculaire grave de l'adulte :* un homme de 36 ans, atteint de blennorragie récente. Depuis trois jours l'œil droit et depuis un jour l'œil gauche étaient pris avec tous les symptômes d'une grave ophtalmie purulente, avec chémosis périconjonctival très marqué. Le gonocoque fut démontré microscopiquement. Le malade ne pouvant se présenter régulièrement à la clinique, on lui prescrit un collyre au protargol à 10 p. 100 à instiller toutes les demi-heures. Le patient instilla le collyre toutes les deux heures nuit et jour, malgré des douleurs assez vives et, au bout de deux jours, il éprouva une amélioration et après deux autres jours il se trouva guéri. (*Woch. f. Ther. und Hyg. des Auges*, n° 11-98.)

Sur un cas singulier de l'atrophie du nerf optique et de la rétine, par K. NOISZEWSKI, analysé par le Dr MAJEWSKI dans *la Clinique ophtalmologique.* — L'auteur relate un cas curieux concernant une personne âgée de 42 ans, ancienne syphilitique et à présent, depuis trois ans, presque totalement aveugle à cause de l'atrophie complète des nerfs optiques. Il restait cependant chez elle une singulière sensibilité à la lumière bleue. La malade ne pouvant pas reconnaître ni la lumière du jour ni celle d'une lampe, l'auteur soupçonnait d'abord qu'il s'agissait ici de ces sensations subjectives ou bien de vraies hallucinations par lesquelles les aveugles de ce genre sont hantés si souvent. Mais un examen minutieux a établi tout de suite la stricte réalité des choses. La malade distinguait non seulement la lumière bleue, mais elle apercevait même assez nettement les objets bleus. Grâce à cette

dernière circonstance l'auteur réussit à tracer exactement au périmètre les limites du champ visuel pour cette perception spéciale.

Les rayons lumineux de longueur d'onde différente convergent dans l'œil vers des foyers différents, alors ils se rencontrent chez l'emmétrope dans diverses couches de la rétine. En s'appuyant sur l'observation ci-dessus relatée, l'auteur admet (un peu hardiment) que ce sont les couches diverses de la rétine qui sont préposées à la perception des couleurs différentes, une conclusion qui, vu la structure histologique de la rétine, prête beaucoup à la critique. (*Postep okulistyczny*, mai 1899.)

La médication cacodylique en dermatologie. — M. Danlos a le premier introduit dans la thérapeutique l'acide cacodylique; M. A. Gautier lui avait signalé ce composé arsenical, déjà étudié par Bunsen et Rabuteau. Après avoir vérifié son innocuité presque complète, il se décida à l'employer à haute dose dans les affections cutanées. Il l'utilisa *intus et extra :* à l'extérieur sous forme de solutions concentrées (50, 70 p. 100) d'acide cacodylique; à l'intérieur par voie buccale et par voie hypodermique.

Pour l'ingestion il conseille la formule suivante :

Cacodylate de soude	2 gr.
Rhum	ãã 20 gr.
Sirop de sucre	
Eau distillée	60 gr.
Essence de menthe	II gouttes.

Une cuillerée à café renferme 0,10 de cacodylate de soude.

On peut aussi prescrire des pilules de :

Cacodylate de soude	0 gr. 10
Extrait de gentiane	Q. s.

Par la voie hypodermique, on emploiera :

Chlorhydrate de morphine	0,025
— de cocaïne	0,10
Chlorure de sodium	0,20
Cacodylate de soude	5
Eau phéniquée à 5 p. 100	II gouttes
Eau distillée	Q. s. p. 100 cc.

Les doses peuvent être portées très loin. Cherchant, dans les dermatoses, la saturation arsenicale de l'organisme, M. Danlos est arrivé à donner *pro die* pendant plusieurs semaines 0 gr. 40 à 0 gr. 60 de cacodylate aux hommes, 0 gr. 30 aux femmes par la voie buccale; par voie hypodermique, il n'a pas passé 0 gr. 40 par

jour, mais on peut donner cette dose pendant deux mois consécutivement.

Les avantages de la médication cacodylique consistent dans la possibilité de faire absorber, sans danger, aux malades des doses colossales d'arsenic; l'acide cacodylique et le cacodylate de soude, très solubles, très riches en arsenic (50 p. 100) sont très peu toxiques. De plus, les injections sous-cutanées sont à peu près indolores.

La tolérance des bromures. — L'intoxication bromique aiguë ou chronique n'est dangereuse chez un individu qui ne souffre d'aucune lésion organique particulière que si elle échappe à la surveillance. On peut en général l'éviter et on peut toujours l'arrêter lorsque le malade est observé journellement : c'est dire qu'on peut régler une intoxication intentionnelle.

L'administration du bromure ne peut être bien réglée que si on a toujours présentes à l'esprit les conditions de l'élimination du bromure. Rabuteau a constaté qu'on peut encore trouver du bromure de potassium dans l'urine trois jours après l'ingestion; mais ce délai peut être dépassé de beaucoup. Chez un malade qui prenait 15 grammes de bromure de potassium par jour et qui refusa le médicament, nous en avons trouvé des traces non douteuses, le trente-quatrième jour. L'accumulation est plus considérable dans le foie et dans le cerveau, mais tous les tissus en retiennent. Dans les cendres de la plupart de nos cobayes bromurés, nous retrouvions un peu plus de trois fois la dose journalière. L'accumulation est donc assez importante; cependant, sous l'influence de l'habitude, l'élimination peut arriver à se rapprocher du taux de l'ingestion : j'ai déjà cité un épileptique qui, prenant 37 grammes de bromure de potassium par jour en rendait 33 gr. 80 par l'urine. Si on tient compte de ce qui peut s'éliminer par d'autres voies, on comprend comment la tolérance s'établit. Comme le montrent bien les analyses de Landenheimer, c'est au début de l'administration que l'élimination est la moins abondante. En général l'habitude active l'élimination. On a d'autant plus de chances de produire l'intoxication qu'on donne plus rapidement de fortes doses. Un individu accoutumé a plus de chances de liquider rapidement une accumulation accidentelle, provoquée par une augmentation modérée de la dose ou par un refroidissement ou toute autre condition passagère d'un retard d'élimination.

L'équilibre approximatif entre l'ingestion et l'élimination s'établit en général entre la deuxième et la quatrième semaine. Quand l'intolérance se manifeste avec des doses faibles, c'est quelquefois que la perméabilité rénale est en défaut, comme il arrive chez les

artério-scléreux ou chez les vieillards, ou en raison d'une susceptibilité spéciale. L'intolérance, d'ailleurs, ne se manifeste pas seulement par des phénomènes d'intoxication générale, mais quelquefois par la révolte de l'estomac : il se produit une véritable indigestion, chaque dose de bromure provoque le vomissement. C'est dire qu'il existe des intolérances qui interdisent tout essai de saturation. Si l'insuffisance rénale n'interdit pas la recherche de l'action antispasmodique du bromure, elle interdit le risque de l'intoxication qu'on pourrait n'être pas maître d'arrêter à temps, elle commande la plus grande prudence dans la progression des doses.

Tous les adultes ne supportent pas également les bromures. L'intolérance est plus fréquente chez les vieillards, mais quand elle se manifeste chez eux, c'est par des phénomènes d'intoxication générale, absolument comme chez les adultes; sa gravité peut être prévenue par les mêmes signes que ceux qui annoncent le bromisme chez l'adulte : on n'est pas plus exposé à être surpris par des accidents brusques qu'on puisse attribuer à une action spéciale sur un organe particulier comme le cœur. Je n'ai jamais vu d'accidents cardiaques au cours de la bromuration chez les sujets sains; et chez les cardiopathes bromurés, j'ai vu l'intolérance se manifester à peu de frais, mais s'accompagnant toujours de phénomènes graduels de dépression générale et de troubles gastriques qui donnent le signal de l'arrêt brusque du traitement.

J'insiste sur la nécessité d'explorer la tolérance par une élévation graduelle et lente des doses; je laisse ordinairement les malades à la même dose pendant au moins un mois. Il n'est pas douteux que les doses fortes d'emblée sont toujours dangereuses et qu'elles le sont plus chez les sujets dont les fonctions d'élimination sont plus défectueuses. La bromuration progressive surveillée ne présente, à aucun âge, d'autre danger que la constatation de l'intolérance du malade et de l'inefficacité du médicament. L'antisepsie intestinale et cutanée favorise grandement la tolérance, comme je l'ai montré à plusieurs reprises. La mort ne peut jamais être considérée comme une conséquence normale de la bromuration; elle est une conséqnence d'un défaut de surveillance de la bromuration.

La résistance du mal et l'insuccès des autres médicaments justifient un essai prolongé. Pour que l'essai soit valable, il faut que le bromure soit donné isolément, à l'exclusion de tout autre antiépileptique. Les traitements complexes ne font qu'éterniser l'incertitude.

La plupart des médicaments que l'on associe aux bromures provoquent l'intolérance bien plus sûrement que lui.

MM. Richet et Toulouse ont soutenu récemment que la suppression du chlorure de sodium ajouté aux aliments dans le régime ordinaire exalte l'activité du bromure de sodium qui peut même produire du bromisme à doses faibles de 4 grammes par exemple. On ne peut pas augmenter l'activité du médicament sans augmenter les chances de l'intolérance. Et même si on la considère comme inoffensive, ce que d'autres pourront contester, la suppression du sel dans le régime, surtout dans le régime d'un malade libre, est beaucoup plus difficile à obtenir que la tolérance de doses plus fortes d'un médicament inoffensif.

Les médicaments complexes lient plus le malade : il se sent incapable de se diriger lui-même, tenu qu'il est dans l'obscurité et dans la crainte du danger. L'usage isolé du bromure s'apprend, et l'on voit des malades qui ont compris que le médicament est pour eux un aliment nécessaire, savent éviter ses inconvénients, et se passent des avis du médecin. C'est une circonstance à laquelle on peut trouver des inconvénients particuliers, mais qui ne diminue pas la valeur thérapeutique du médicament.

Le Gérant : FÉLIX ALCAN.

5705. — L.-Imprimeries réunies, B, rue Saint-Benoît, 7. — MOTTEROZ, directeur.

DES THROMBOSES ARTÉRIELLES DU NERF OPTIQUE

DE NATURE ARTHRITIQUE

PAR

Le Dr GALEZOWSKI

L'étude des thromboses artérielles rétiniennes n'est pas encore suffisamment développée pour que nous puissions nous prononcer d'une manière absolue sur ses causes, ses symptômes et ses signes fonctionnels. C'est cette étude complexe que j'ai cherché à élucider en comparant les différents faits de la pathologie oculaire, similaires les uns avec les autres, et recherchant leurs causes et leurs symptômes différentiels.

Depuis plusieurs années j'étais frappé bien souvent par un fait tout particulier, c'est que, chez certains malades, atteints d'une perte subite de la vision *dans un œil*, j'avais constaté des signes d'*une embolie* apparente de l'artère centrale, qu'on avait l'habitude d'attribuer à une altération du cœur, et où on ne trouvait pourtant aucune trace de l'affection de cet organe, ni péricardite, ni affections des valvules.

A quelle cause devait-on rapporter cette perte subite de la vision? Incontestablement, il s'agissait chez ces malades de phénomènes d'endartérite vers l'entrée du nerf optique, dans le trou sclérotical, donnant lieu à une oblitération rétinienne[1].

Dans d'autres cas, l'oblitération artérielle n'existait même pas, mais des perturbations plus ou moins prononcées dans la circulation des vaisseaux rétiniens étaient dues à une sorte de périartérite avec des infiltrations interstitielles rétiniennes longeant les vaisseaux et que nous appelons périartérite rétinienne, provoquées aussi par une affection arthritique ou goutteuse.

L'examen ophtalmoscopique faisait apercevoir, en effet,

1. Galezowski, *La goutte et les affections oculaires*, 1885.

sur la papille aussi bien que sur quelques parties de la rétine, des exsudats, longeant les vaisseaux, de préférence des vaisseaux artériels.

C'est à une altération des enveloppes périartérielles de la rétine que nous avons cru devoir rapporter le mal, et le trouble visuel devait dépendre du degré d'infiltration rétinienne.

Cette affection avait des caractères tout spéciaux, qu'on ne rencontrait ni dans la syphilis, ni dans d'autres affections constitutionnelles, telles que glycosurie ou albuminurie. Mes recherches, basées sur de nombreuses observations semblables, tendaient à démontrer que ces altérations étaient spécialement dues à la constitution goutteuse et arthritique.

N'ayant trouvé, en effet, chez ces malades ni les antécédents syphilitiques, et rien dans les urines, j'ai dû porter mon attention sur l'état du système vasculaire général, sur l'état du cœur, des gros vaisseaux et du système vasculaire capillaire.

Chez deux de mes malades, dont je rapporte ici les observations détaillées, il n'y a pas eu d'altération organique du cœur, ce dont je me suis assuré par l'examen de tous les organes internes du corps, en confiant cet examen à mon éminent maître, le professeur Potain. Chez l'un d'entre eux, il y a eu une altération du système vasculaire capillaire, des stases veineuses aux extrémités, les jambes cyanosées, les poumons congestionnés, quelques crises de bronchite; on craignait une phtisie, et c'était un rhumatisme musculaire. L'autre malade, au contraire, que je soigne actuellement à ma clinique, présente des signes d'*endartérite* avec des symptômes visuels tout différents du premier.

Observation I

L'homme qui est atteint de cette affection est âgé de 67 ans, jamais malade, sauf quelques accès de rhumatisme goutteux qui le prenaient une fois tous les deux ou trois ans,

au genou et au pied droit. La vue était toujours bonne, emmétrope, lorsque, dix-huit ou vingt jours avant la perte de la vue, il a commencé à apercevoir quelques mouches devant son œil droit, auxquels il ne faisait pas grande attention. Tout d'un coup, après ce premier trouble, il s'est aperçu qu'il ne voyait pas bien. Il a lotionné l'œil malade avec des collyres insignifiants, jusqu'au moment où la vision s'y est complètement éteinte. Il n'en souffre point et à peine voit-il le jour. L'autre œil est bon et ne présente aucune altération ophtalmoscopique ni fonctionnelle.

Un fait des plus remarquables a attiré mon attention dans le nerf optique de ce malade, et qui a pu être confirmé par mes confrères, les docteurs Kopff, Segall et Serrière : c'est que la papille optique présentait, en outre de la thrombose, une excavation de la papille très caractéristique, glaucomateuse, sans aucune trace d'augmentation de la tension intra-oculaire, ni aucun autre signe de glaucome.

Observation II

Le deuxième fait, non moins intéressant, est le suivant : c'est une altération de la veine centrale de la rétine par un accès de phlébite subit, survenant à son œil droit et présentant tous les signes d'une périnévrite optique avec une périartérite et des stases veineuses. Ce malade, âgé de 62 ans, est encore sous ma surveillance et suit actuellement mon traitement. Il est arthritique, goutteux, n'a rien au cœur ni dans d'autres organes, toujours bien portant, sauf quelques accès rares de rhumatisme ou d'arthritisme du genou, de douleurs sciatiques, de migraine, etc. Pas d'antécédents syphilitiques, ni d'albuminurie ou de glycosurie.

Cette affection est survenue chez lui d'une manière subite, et elle n'était précédée que pendant trois jours de quelques éblouissements; aujourd'hui il ne voit rien, pendant que l'autre œil jouit d'une acuité visuelle normale. A l'extérieur l'œil ne présente aucune altération.

C'est une névrite optique des plus caractéristiques, sans douleur, sans congestion extérieure apparente, mais avec des stases veineuses sur toute la rétine; toutes les branches veineuses sur la rétine jusqu'à la périphérie du fond de l'œil sont tortueuses, avec apparence variqueuse, et une infiltration séreuse de la rétine.

En présence de pareils symptômes ophtalmoscopiques et un développement rapide, presque instantané, de la névrite étranglante, on devait se demander comment cette sorte d'étranglement du nerf optique s'est produit aussi rapidement, aussi promptement? Était-ce une embolie ou une oblitération artérielle avec phlébite rétinienne secondaire?

La première supposition n'était pas admissible, car les signes d'embolie de l'artère centrale, connus suffisamment aujourd'hui, n'existaient pas chez notre malade, de même qu'on n'a constaté aucune lésion au cœur, ce que, du reste les docteurs Kopff et Segall ont pu constater. Je pensais, au contraire, à une oblitération veineuse du nerf optique, *de nature arthritique, goutteuse*, et j'ai trouvé la confirmation de ce diagnostic dans plusieurs signes.

D'abord, l'élévation de la *température oculaire*. Pour la reconnaître, je me suis servi de mon *ophtalmo-thermomètre* que j'ai l'honneur de recommander à l'attention de mes confrères. A l'aide de cet instrument j'ai pu observer une élévation de la température de 3/4 de degré, comparativement à l'œil sain. D'autre part, on pouvait observer chez le malade des stases veineuses aux jambes et aux autres parties du corps; la face était cyanosée.

Telles sont donc les trois variétés d'altérations dans les parois des vaisseaux rétiniens et du nerf optique, développées sous l'influence de la goutte et du rhumatisme arthritique.

En présence de pareils phénomènes graves oculaires, avec crise subite et absolue, on doit se demander si la goutte et le rhumatisme peuvent à eux seuls provoquer des altérations aussi graves que celles que je viens de décrire dans les

artères et dans les veines du nerf optique et de la rétine, et par quel mécanisme?

Pour répondre à ces questions, j'ai dû m'adresser à des travaux des auteurs, qui se sont occupés plus spécialement des maladies du système circulatoire, en général, et notamment des travaux de M. le prof. de Maray, de de Garraud[1], et son traducteur Charcot; de Gauté (*Recueil*), de Zychon (*Recueil*, 1883), Lecorché, Balaman, de Huchard, de Potain, de Panas et autres.

Déjà à l'époque où Garrod avait publié son travail et Charcot, qui l'a confirmé par ses recherches, ont dit « que l'inflammation de diverses parties de l'œil avec stases veineuses se rencontre dans la goutte ».

Maray avait remarqué, en faisant des recherches avec son sphygmographe, qu'il y a une augmentation de la fréquence du pouls lorsqu'il y a abaissement de la tension artérielle. D'où il a formulé cette loi : « Tout ce qui force à pousser le sang vers la périphérie diminue proportionnellement la tension artérielle. Tout ce qui augmente la pulsation artérielle abaisse la température des organes à la périphérie. »

Dans les artério-scléroses, au contraire, comme dit Huchard, lorsque les vaso-dilatateurs prédominent, il y a dans les organes isolés des accidents congestifs passagers. Il y a arythmie au cœur et des hémorragies à la rétine (p. 50), et par moments des stases vasculaires dans les organes périphériques isolés.

Le danger vient, dit-il, des parois des vaisseaux si elles sont altérées par des dépôts morbides.

Il y a donc endartérites, péri-artérites et phlébites dans les vaisseaux rétiniens et qui amènent des symptômes plus ou moins graves, selon l'étendue et le siège de la lésion.

La péri-artérite est lente à se développer, elle occupe une ou plusieurs branches rétiniennes et se termine habituellement par une diminution partielle de la vision pouvant même aboutir à une résolution.

1. *The nature and treatment of goutt and rhumatic goutt* (1863).

Tout au contraire, l'endartérite amène, habituellement, la perte subite de la vision de l'œil affecté; il y a là oblitération complète de l'artère centrale comme dans une embolie.

Cette thrombose peut être partielle et n'occuper qu'une seule branche collatérale de l'artère centrale de la rétine, et elle sera suivie d'une diminution partielle du champ visuel.

L'oblitération d'une des branches minimes artérielles peut se produire dans tous les points de l'économie, où, du fait de lésions d'endartérite, des accidents, de la cécité complète pourraient en être la conséquence. Ces endartérites se développent lentement et progressivement sous l'influence d'une cause constitutionnelle, goutteuse ou autre, et aboutissent à un moment donné à une thrombose artérielle.

Dans une thrombose simple, on voit quelquefois la fibrine se déposer, comme dit Brault[1], « en couches plus ou moins serrées au niveau d'une partie rugueuse et dénudée de l'artère, puis le sang se coagule en masse et les caillots ainsi formés complètent l'occlusion ».

C'est donc sur la rapidité d'évolution des troubles visuels et les phénomènes qui l'accompagnent qu'on pourra se baser pour établir un diagnostic différentiel entre une thrombose et une embolie de l'artère centrale de la rétine.

L'impaludisme, les fièvres larvées, les malarias prédisposent plus que les autres affections constitutionnelles au développement des thromboses. Pour Lancereaux, ce sont des endartérites en plaques qui apparaissent le plus fréquemment, en amenant une sorte d'exfoliation de l'endartère avec une oblitération artérielle de petit ou de gros volume. Comme dit, avec raison, le Dr Kœnig[2], dans son remarquable travail sur ce sujet, « tantôt l'artério-sclérose est généralisée, tantôt elle ne se localise qu'aux petites artères périphériques, sans que l'aorte soit touchée ».

Il y a des auteurs qui ne veulent pas admettre l'existence des véritables thromboses provoquées par une altération des

1. Brault, *Les artérites, leur rôle en pathologie*, Paris, 1888.
2. Kœnig, *Des artério-scléroses et des affections oculaires qui en dépendent*, p. 17, Paris, 1890.

parois des vaisseaux jusqu'à ce qu'on établisse d'une façon précise la constatation d'un caillot obturant. Nous pensons, au contraire, avec M. Kœnig, que si, dans un grand nombre des thromboses rétiniennes, une cause réelle de la cécité.

La crise étant locale et circonscrite, on peut remédier au mal par le relèvement de la température de l'organe subitement anémié; c'est par le rétablissement de la circulation collatérale et capillaire que je suis arrivé quelquefois à sauver la vitalité des fibres nerveuses ainsi compromises et rétablir une partie de l'œil. Une thrombose étant localisée dans une seule branche isolée des artères du nerf optique pourra être suivie de la circulation capillaire périphérique complémentaire de ce même nerf et aider ainsi au rétablissement jusqu'à un certain point de la vision de l'organe.

Il importe donc beaucoup de ne pas commettre une erreur de diagnostic en confondant la thrombose avec une embolie de l'artère centrale. La lésion organique existant dans le cœur aura provoqué une embolie avec oblitération de l'artère centrale et définitive de la papille; si au contraire on ne trouve pas de lésion ni du côté du cœur ni de l'aorte, on ne peut pas expliquer une hémianopsie autrement que par une thrombose ou une endartérite, survenue dans le trajet de l'artère rétinienne malade elle-même, ce qui, du reste, a pu être constaté par moi avec l'ophtalmoscope dans des nombreuses observations et notamment dans la suivante :

Observation III

Thrombose artérielle de la rétine. Une branche artérielle de la rétine transformée en un cordon blanc. Rien au cœur. — M. S..., âgé de 40 ans, employé aux écritures, demeurant à Versailles, et jouissant toujours d'une bonne vue emmétrope. Pendant plus de trois ans, il éprouvait des attaques de rhumatisme musculaire disséminé dans les différentes parties du corps.

En juin de l'année 1898, il a commencé à éprouver

quelques vertiges et des maux de tête passagers sans importance; de plus, le travail d'application des yeux lui devenait impossible et occasionnait par moment des éblouissements. Tout d'un coup le 23 juin, le soir, la vue de son œil gauche s'est perdue complètement et en l'examinant le lendemain à l'ophtalmoscope, j'ai pu constater une sorte de thrombose de l'artère centrale de la rétine avec des suffusions séreuses s'étendant sur la macula. Rien au cœur. La vue était presque complètement abolie.

J'ai fait appliquer trois sangsues à la tempe et des compresses chaudes et froides alternativement sur l'œil. A l'intérieur, j'ai fait prendre 0 gr. 50, deux fois par jour, de salicylate de quinine ou de salicylate de lithine alternativement.

Ce traitement amena une amélioration sensible. Déjà au bout de dix jours sa vue est revenue en partie, mais il est resté un vaisseau dans la partie supéro-interne de la rétine transformé en un cordon blanc et une hémianopsie dans le champ visuel correspondant au vaisseau oblitéré.

(*A suivre.*) Dr GALEZOWSKI.

UN CAS D'ANESTHÉSIE PAR L'ÉTHER

PAR

Le Dr VALOIS (de Moulins)

Justement effrayé par les accidents du chloroforme nous avions songé à recourir à l'éther comme anesthésique dans nos opérations. Ce procédé nous semblait présenter tous les avantages désirables pour celles de nos interventions dans lesquelles la cocaïne ne peut être employée.

Nous n'avons en général besoin que d'une anesthésie d'une durée très courte, quelques minutes à peine, si nous exceptons les blépharoplasties. Néanmoins, comme elle doit être absolue, les dangers n'en sont pas moindres que pour une

opération de longue durée. L'emploi de l'éther, que toutes les statistiques lyonnaises nous avaient toujours présenté comme absolument inoffensif, offrait donc d'immenses avantages sur le chloroforme qu'on hésite toujours à employer quand il s'agit de faire une simple iridectomie, par exemple, ou une strabotomie.

Pénétré de ces idées, nous avons donc fait quelques essais dans notre service de l'hôpital de Nevers, et nous désirons en faire connaître les résultats, espérant qu'il y a quelque instruction à en tirer.

Il nous était impossible de nous servir du masque à éther employé pour les autres opérations chirurgicales, car notre champ opératoire aurait été couvert. Nous avons tenté de faire construire un masque recouvrant la face depuis le nez jusqu'au menton, et laissant les yeux à découvert. Mais il était impossible d'avoir une occlusion parfaite et dans l'espace laissé entre le masque et le voisinage du nez, les vapeurs d'éther s'échappaient, rendant l'anesthésie beaucoup plus longue. Nous avons donc eu recours au sac de caoutchouc terminé par une embouchure qui recouvre le nez et la bouche. L'éther est versé dans le sac et en l'agitant on amène la production des vapeurs.

L'anesthésie est plus longue à obtenir que par le chloroforme, mais elle est tout aussi complète, la respiration bruyante donne une sécurité absolue sur l'état du malade. Bref, à part l'ennui des mucosités qui se produisent continuellement, on peut dire que, pendant la durée de l'opération, l'anesthésie par l'éther offre beaucoup d'avantages sur le chloroforme.

Ce n'est donc pas là que nous critiquerons le procédé, car, après notre première opération qui avait été une énucléation, nous étions un fervent partisan de l'éther. Après l'opération le malade à peine reconduit à son lit se réveille aussitôt et ne ressent pas tous les ennuis qu'éprouvent les malades qui ont été chloroformisés.

Mais notre enthousiasme ne devait pas être de longue durée. Les quatre premiers malades que nous avions éthérisés

eurent des accidents de bronchites peu graves, il est vrai, mais qui n'en prolongèrent pas moins leur convalescence.

Quant au cinquième, les conséquences furent plus graves. Le lendemain de son opération, il se plaignait beaucoup d'une gêne respiratoire assez grande, son expectoration était abondante. Cet état demeura stationnaire pendant quatre jours environ; le cinquième il se plaignait d'un point de côté qui le gênait beaucoup pour respirer; il fut soulagé cependant par l'application de ventouses sèches, et, le lendemain, il voulut absolument quitter l'hôpital; à peine arrivé chez lui, une pneumonie se déclara et il fut emporté en trois jours.

Telle est la triste odyssée du dernier malade endormi à l'éther dans notre service. Ajoutons que ce malade était âgé de 54 ans, très bien constitué, n'ayant aucune affection chronique ni du cœur, ni du poumon.

Nous avons tenu à rapporter cette observation convaincu que nous sommes que, si l'on éprouve une certaine satisfaction à publier des cas heureux, il faut avoir le courage de rapporter les cas malheureux. Aussi l'avons-nous fait, au risque de passer pour un fâcheux, au caractère mal fait, qui prend un malin plaisir à faire mentir les statistiques. Nous ne voulons certes pas déduire de là que, en faisant le pourcentage, on arrive à trouver 20 p. 100 de décès par l'éther; nous nous contenterons de dire que sur plus de 100 chloroformisations que nous avons faites dans notre service nous n'avons jamais eu, non seulement un accident, mais même une alerte.

Laissons là ces questions de statistiques, elles n'ont d'intérêt que pour ceux qui les font. Cherchons plutôt à nous rendre compte des avantages que peuvent avoir pour nous les deux procédés. Ils dépendent du point de vue auquel on se place. Certes les décès par le chloroforme sont terribles pour le chirurgien, car ils ont lieu sur la table d'opération. Mais ils sont heureusement très rares. L'éther, au contraire, donne une sécurité absolue et immédiate, à ce point de vue, et là les statistiques sont dans le vrai quand elles accusent une mortalité nulle.

Mais il faut voir plus loin et ne pas enregistrer un succès parce que le malade quitte l'hôpital vivant. Nous avons dit que nos malades ont eu tous des complications pulmonaires. Celles-ci ne sont jamais insignifiantes chez des individus âgés. Ils quittent, il est vrai, l'hôpital, mais n'est-ce pas souvent pour rentrer finir chez eux d'une affection qui s'est aggravée singulièrement à la suite de l'éthérisation. Cette considération mérite, il nous semble, quelque considération; et nous serions criminels de penser qu'après nous être mis à l'abri des poursuites légales, nous sommes aussi à l'abri de notre conscience. Malheureusement, c'est souvent le cas. Dernièrement nous rapportions cette observation à un de nos maîtres des hôpitaux de Paris, grand partisan du chloroforme, qui nous répondit ironiquement : « De quoi vous plaignez-vous, le malade n'est pas mort sur votre table d'opération. » Lui aussi pensait qu'il ne faut pas s'en tenir là, et que nous devons suivre nos malade au delà de l'hôpital.

Il est encore un inconvénient de l'éther, bien moindre, celui-là, mais qui a son importance, nous voulons parler de la persistance du goût de l'éther dans la bouche qui dure plusieurs jours après l'opération. Tous nos malades l'ont accusé et s'en sont plaints. Il est vrai que cet inconvénient ne serait pas grand s'il était seul.

Enfin mentionnons que, bien souvent, les malades ont des vomissements avec l'éther comme avec le chloroforme, et de plus, pendant tout le temps que dure l'opération, des mucosités se produisent dans la trachée qui gênent la respiration au point qu'il est nécessaire d'en débarrasser souvent la gorge.

Répétons en finissant que nous n'avons jamais eu d'accident de chloroforme en employant toujours des chloroformes très purs et dont les ampoules sont ouvertes au moment seulement de l'opération. Enfin, en province où la proportion d'éthyliques est moins forte qu'à Paris, la période d'excitation est bien moins longue, la respiration est très régulière. De plus comme nos opérations sont de courte durée l'intoxication est moins profonde.

Que les partisans de l'éther nous pardonnent cette petite diatribe contre ce procédé, mais puisse-t-elle déterminer quelques-uns de nos collègues à publier d'autres cas qu'ils ont pu observer, car nous sommes convaincu que notre observation n'est pas la seule et alors peut-être arriverait-on à établir une statistique réelle basée sur d'autres sources de renseignements, et portant sur des recherches faites pendant les dix ou quinze jours qui suivent l'opération.

Dr VALOIS.

SOCIÉTÉ D'OPHTALMOLOGIE DE PARIS

Séance du 9 *janvier* 1900

PRÉSIDENCE DE M. BOUCHERON

Le procès-verbal de la séance précédente est lu et adopté.

M. WUILLOMENET, *secrétaire général*, dépouille la correspondance qui comprend :

1° Une brochure de M. BISTIS (de Constantinople), institulé : *Uber zwei Fälle von leproser chorioretinitis.*

2° Une lettre de remerciements à la Société de M. AUBINEAU, de Brest, pour sa nomination de membre correspondant national.

M. DUBOYS DE LAVIGERIE, *trésorier*, rend compte de sa gestion financière pendant l'année 1899.

M. WUILLOMENET, *secrétaire général*. — *Compte rendu des travaux de l'année* 1899 :

« Messieurs et chers collègues,

« En vous faisant aujourd'hui, pour la deuxième fois, le compte rendu des travaux de l'année qui vient de s'écouler, laissez-moi vous dire, dès le début, que nos communications, présentations de malades et rapports ne le cèdent en rien à ceux des années précédentes et que la plupart de nos ordres du jour étaient si chargés que ce n'est souvent que bien tard dans la soirée que nous pûmes quitter la salle de nos séances.

« Dès le commencement de l'année, M. Terson nous a présenté deux cas intéressants de kératite parenchymateuse, suite de syphilis acquise et présentant comme type de plus en plus classique la monolatéralité de l'affection, plus fréquente chez la femme, et une vascularisation en général moindre que dans la kératite héréditaire; il nous a montré aussi un cas d'œdème aigu de la conjonctive pouvant tenir à des causes variées et provenant aussi bien d'un simple courant d'air froid (cas de Dujardin) que d'une intoxication temporaire ou d'une irritation nerveuse. — Les considérations dont il a fait suivre un cas d'irido-choroïdite dans un œil atteint de chorio-rétinite congénitale ont donné lieu à d'intéressantes discussions sur les endo-infections.

« M. Dreyer-Dufer nous a fait plusieurs communications : l'une, sur la valeur diagnostique des stigmates ophtalmoscopiques de dégénérescence qu'il a préféré dénommer ainsi, à juste titre, croyons-nous, pour ne point préjuger leur étiologie; une deuxième, sur une forme circinée de chorio-rétinite syphilitique, cas rare, que nous avons pu examiner à la séance, et une troisième, sur des plaques muqueuses de la conjonctive avec symblépharon, affection que nous voyons peu souvent sur la muqueuse oculaire, alors qu'elle est si fréquente sur d'autres.

« Notre président, M. Valude, s'est multiplié dans ses communications. Il nous a fait part d'un cas d'hémorragie après l'extraction du cristallin, accident désastreux qu'on ne peut jamais prévoir et où il a eu l'idée de faire dans le deuxième œil, la réclinaison de la cataracte par la voie scléroticale, employant ainsi une méthode qui était en faveur avant qu'on eût adopté l'extraction. Nous pensons qu'il est difficile de se prononcer en pareille occurrence, en raison des inconvénients graves qui peuvent résulter d'un cristallin luxé dans le corps vitré, mais nous ne pouvons que féliciter notre collègue de ses vues ingénieuses et de sa hardiesse opératoire couronnée, en l'espèce, d'un plein succès. Des deux cas de névrite rétrobulbaire, dont il nous a parlé, l'un présentait cette particularité intéressante qu'il est resté absolument monoculaire, et l'autre a présenté des accidents dus vraisemblablement à une lésion siégeant dans le canal optique, lieu d'origine des névrites rétrobulbaires. La plaque fibro-cartilagineuse épisclérale observée chez un enfant de 7 ans, et siégeant au niveau de l'équateur du globe oculaire, était une petite tumeur très dure ayant la grosseur d'une lentille. C'est un cas intéressant, et l'opération de Krönlein qu'il a pratiquée pour un sarcome du nerf optique lui a montré qu'on peut se mouvoir aisément dans le fond de l'orbite, à l'aide de ce procédé opératoire. Enfin la dilatation du sinus frontal, dont il nous a fait l'histoire dans la dernière séance, est une affec-

tion rare qu'il a pu guérir par la résection et le grattage de la muqueuse.

« M. Vignes nous a présenté, de la part du Dr Hegg, de Berne, des cartons stéréoscopiques avec des dessins gradués d'une façon progressive, à l'aide desquels on peut surveiller aisément le fonctionnement visuel et pouvant, par conséquent, donner de bons résultats, en même temps qu'il nous a fait un rapport intéressant sur un cas de mélano-sarcome de M. Aubineau, de Brest, où l'auteur a fait l'énucléation, mais conclut qu'il serait préférable de faire l'exentération de l'orbite pour mettre plus sûrement à l'abri de la propagation néoplasique, si cette opération était aussi simple que l'amputation du globe.

« M. Jocqs nous a fait l'histoire d'une section du nerf optique par grain de plomb avec intégrité complète du globe, exemple rare, puisque nous constatons ordinairement des désordres plus ou moins considérables dans l'œil et ses annexes. Deux autres cas d'hémorragies intra-oculaires par contusion du globe sont à remarquer, en raison des désordres qu'a produits un plomb de chasse dans le premier œil et l'hémorragie abondante dans le corps vitré qu'a entraînée une contusion du globe avec striation particulière et difficile à expliquer de la face postérieure du cristallin. Notre collègue s'est bien trouvé, dans les deux cas, des injections hypodermiques de pilocarpine et des applications de courants continus sur l'œil ; il nous a enfin rapporté une forme bizarre et rebelle de photophobie intense qu'il a mise sur le compte d'une lésion intra-cranienne de la cinquième paire et où les courants continus lui ont donné les meilleurs résultats.

« M. Chevallereau nous a fait une présentation de malade atteint de sarcome juxta-papillaire; c'est un exemple que nous voyons de temps à autre, mais celui que nous a montré notre collègue était remarquable par la netteté et l'aspect caractéristique de la lésion. Comme nous le constatons souvent, le malade, porteur de ce néoplasme, jouissait d'une excellente santé générale et néanmoins tous nos confrères de la Société ont pensé que l'énucléation rapide de la tumeur était urgente. — Le cas d'enophtalmies dont il nous a fait l'histoire dans la dernière séance est sans doute un fait connu, mais n'a pas encore jusqu'ici reçu une explication satisfaisante. — Quant à la malade qu'il nous a présentée et qui était atteinte d'exostose des deux orbites dont il était difficile de trouver la pathogénie, notre distingué collègue n'a tenté aucun traitement chirurgical contre cette production osseuse qui, beaucoup trop généralisée, eût nécessité le sacrifice complet du globe de l'œil et il s'est contenté avec raison d'un traitement purement médical.

« MM. Morax et Petit nous ont lu un mémoire très substantiel sur une forme particulière d'infection cornéenne à type serpigineux et qu'ils ont distinguée de l'ulcère serpigineux typique à pneumocoques; ils ont, en effet, trouvé dans les deux observations qu'ils ont rapportées que l'affection était plus superficielle, avec absence de synéchies, à peu près indolore et s'étant développée chez des malades atteints d'atrésie des voies lacrymales. Le bacille présentait morphologiquement certaines analogies avec le bacille de la conjonctivite subaiguë, mais en différait par des caractères de culture et de vitalité.

« M. Antonelli nous a montré une application ingénieuse du protargol dont M. Darier nous a fait l'an passé un grand éloge, sous forme de petites sondes semi-rigides, à l'aide de la gélatine, qui paraissent lui avoir donné de bons résultats dans quelques cas de blennorrhée du sac. Nous savons tous combien sont rebelles à nos médications ces affections, pour que nous ne nous empressions point d'essayer cette thérapeutique, analogue à celle que l'on emploie pour des écoulements et inflammations chroniques d'autres muqueuses.

« M. Sulzer nous a montré une nouvelle forme de l'œil artificiel pouvant donner, insérée sur une orbite vide, une mobilité meilleure que celle des coques ordinaires. Il serait plus facilement supporté que la forme commune. Il nous a fait voir à la dernière séance un petit nourrisson atteint de chancre infectant de la conjonctive de la paupière inférieure avec sa pléiade ganglionnaire; la mère avait elle-même un chancre amygdalien. — Notre vice-président actuel, M. Darier, en nous parlant des indications thérapeutiques dans les différentes formes de névrites rétrobulbaires a insisté encore sur les résultats, parfois très heureux, que lui donnent les injections sous-conjonctivales qu'il préconise depuis longtemps et où parfois, en quelques séances, il a obtenu des résultats tels qu'ils équivalaient à une guérison à peu près radicale; il recommande surtout ces injections dans les névrites rétrobulbaires aiguës par infection et affirme cette thérapeutique toute-puissante, si elle est appliquée de bonne heure.

« M. de Wecker nous a fait part du danger auquel sont exposés des sujets atteints de dégénérescence blanche de la rétine et nous a cité un exemple curieux pour lequel notre collègue, M. Despagnet, a fait plus tard l'énucléation et a trouvé un fibrome ossifié.

« M. Boucheron, continuant ses recherches sur la valeur thérapeutique du sérum de Marmoreck dans les infections de l'œil, nous a rappelé quelques exemples où il lui a paru opportun d'associer au traitement antisyphilitique la médication réclamée contre la streptococcie concomitante, chez plusieurs malades

atteints d'iritis spécifique en même temps que de lésions buccales et naso-pharyngiennes. Notre collègue a obtenu, en l'espace de quinze à vingt jours, c'est-à-dire en un laps de temps relativement court, des résultats favorables dans des cas graves.

« M. Galezowski, en faisant une communication sur les affections arthritiques de l'œil, nous a cité des thromboses de l'artère centrale de la rétine où l'examen le plus minutieux ne découvrit aucune lésion valvulaire du cœur et qu'on ne put rapporter qu'à une origine vasculaire, provenant elle-même du rhumatisme, de la goutte, facteurs de l'artério-sclérose.

« M. Masselon nous a montré deux belles radiographies présentant une balle de revolver qui avait déchiré le nerf optique, entraîné la cécité et s'était logée dans le sinus sphénoïdal.

« Enfin, moi-même, je vous ai rapporté un exemple de paralysie de l'accommodation chez une petite malade, dont j'ai pu faire le diagnostic rétrospectif de diphtérie par la lésion de l'œil, si nettement indiqué par cette dissociation entre deux phénomènes habituellement associés, la mydriase et la parésie de l'accommodation, et qu'on ne trouve dans aucune autre circonstance.

« Parmi nos correspondants nationaux deux membres nous ont rapporté, l'un, M. Bourgeois, de Reims, une observation d'exophtalmie considérable survenue chez un alcoolique. Quant à M. Vacher, il nous a fait part d'un procédé de lambeau conjonctival adhérent dans l'opération de la cataracte qui lui paraît supérieur à la section de la cornée. Notre confrère d'Orléans décrit longuement ce procédé et trouve que la bride conjonctivale empêche le recouvrement du lambeau cornéen, en même temps qu'elle contracte en quelques heures des adhérences qui s'opposent à la hernie de l'iris; il cite 40 cas, sans aucun accident.

« Nous pensons que ce procédé prendra difficilement la place des autres moins compliqués, à moins toutefois que M. Vacher puisse nous montrer plus tard une série nouvelle de cas heureux et sans hernie de l'iris, surtout.

« M. Rochon-Duvigneaud nous a fait l'analyse d'un travail inédit de M. Terrien sur une dystrophie marginale symétrique des deux cornées avec un très fort astigmatisme et dont l'auteur a obtenu la guérison par la cautérisation ignée. Cette pratique, adoptée par M. Terrien pour réduire certains astigmatismes, est intéressante à noter surtout en ce qu'elle a produit une rétraction régulière de la cornée et non un astigmatisme irrégulier.

« Tel est le bilan, messieurs et chers collègues, de nos travaux de l'année.

« Pour être complet, je dois vous faire part de l'état numérique de nos cadres. Vous avez nommé, cette année, deux

membres titulaires, M. Sulzer, déjà correspondant étranger et qui est venu se fixer à Paris, deux membres correspondants nationaux, MM. Germaix, d'Alger, et Aubineau, de Brest. Par contre, M. Chauvel, en raison de ses obligations de médecin-inspecteur de l'armée, nous a envoyé sa démission de membre honoraire, de même que M. Tolédano, sa démission de membre titulaire, ce qui porte le nombre des membres de notre société à 5 membres honoraires, 35 titulaires sur 40 prévus par nos statuts, 21 correspondants nationaux et 17 correspondants étrangers.

« Nous avons cette année à déplorer la mort d'un de nos plus éminents correspondants nationaux, M. Poncet, ancien médecin principal de l'armée qui pratiquait à Vichy où il s'était retiré. Notre président, M. Boucheron, nous a cité, dans son éloge funèbre, ses nombreux et beaux travaux.

« En terminant, laissez-moi vous rappeler la distinction qui a été accordée à un de nos jeunes collègues, M. Sauvineau, et permettez-moi de lui exprimer, au nom de tous les membres de la Société, nos sincères félicitations. »

M. Boucheron, président, avant de céder la place au nouveau bureau, prononce l'allocution suivante :

« Mes chers collègues,

« Aujourd'hui s'achève la tâche si honorable que vous m'avez confiée, et que vous m'avez rendue très facile, celle de présider la Société d'ophtalmologie de Paris.

« Cette année s'est écoulée trop vite à mon gré, je la voyais si bien remplie, par le nombre, l'intérêt et la variété de vos travaux.

« Jamais, en effet, je n'ai trouvé si intéressantes les séances de notre Société.

« C'est peut-être qu'avec l'honneur de la présidence, vous m'avez conféré, par surcroît, une faveur spéciale, une heureuse prédisposition d'entendement, une grâce d'état, enfin.

« Non, ce n'est pas seulement parce que, au fauteuil, on est le mieux placé poup prêter une oreille attentive.

« C'est que la valeur de vos communications, l'imprévu, l'inédit, la curiosité des faits présentés, ont, chaque fois, apporté la preuve, pour les orateurs, d'une observation aiguë et pénétrante.

« C'est le fond qui manque le moins », a dit le fabuliste ; surtout en science, lorsqu'à la noble ardeur pour le travail s'adjoint une perspicacité avisée et toujours en éveil.

« Dans l'immense variété des faits pathologiques livrés à votre investigation, il y a certitude de recueillir une ample moisson pour tous, pour nos jeunes sociétaires surtout, dont je salue la récente venue parmi nous.

« Je puis donc manifester, une fois de plus, ma conviction profonde dans les hautes et glorieuses destinées de notre vaillante Société d'ophtalmologie de Paris.

« Je vous demanderai, en terminant, de me permettre de me faire votre interprète, en votre nom, pour remercier mes collaborateurs de votre bureau, pour leur zèle et leur dévouement à la Société; notre parfait trésorier, qui gère si habilement notre petite fortune; notre excellent et si ponctuel secrétaire général, nos sympathiques secrétaires annuels et même nos archivistes, que nous oublions souvent dans leur sinécure.

« Je saluerai enfin l'ascension au fauteuil de notre savant président pour 1900, en formulant le vœu que, sous sa direction, notre chère Société marche à de nouvelles et brillantes conquêtes dans le champ de l'inconnu. »

M. Valude, *président :*

« Mes chers collègues,

« En m'appelant à présider vos séances pour l'année actuelle, vous m'avez fait un honneur très grand dont je vous remercie et dont je ressens vivement tout le prix. Je m'efforcerai de remplir mes fonctions, au mieux des intérêts de notre Société; mais j'ai aussi besoin d'être tout particulièrement soutenu par vous.

« Cette année, en effet, nos séances ne se passeront pas toutes dans l'intimité habituelle de nos discussions; nous recevrons, il faut le penser, de nombreux visiteurs et nous devrons tous faire des efforts pour les accueillir dignement afin qu'ils remportent un souvenir favorable de notre Société et en propagent le bon renom. — Mais je ne suis pas inquiet : notre zélé secrétaire général vous a dit tout à l'heure que le résumé de nos travaux scientifiques de l'année est satisfaisant, et d'ailleurs l'intérêt que nos confrères de la province et de l'étranger prennent à nos travaux et qui les pousse, en nombre, à solliciter d'être admis parmi nos membres correspondants me garantit que ceux qui visiteront Paris cette année, ne manqueront point d'honorer nos séances de leur présence.

« Travaillons donc tous, d'ici là, à rendre celles-ci aussi intéressantes que possible par les travaux que vous y apporterez et surtout par la qualité des discussions; efforçons-nous

de rendre celles-ci serrées et substantielles et n'oublions jamais que, grâce à la diffusion de notre presse spéciale qui, plus qu'aucune autre, se répand au loin, nos opinions et les arguments soutenus par nous, sont connus et commentés dans le monde entier. »

On procède à la nomination des commissions suivantes :

Comité de publication : MM. Jocqs, Terson et Morax.

Commission de la vérification des comptes du trésorier pour l'année 1899 : MM. Vignes, président, Parent, Parinaud, Chevallereau, rapporteur.

M. le Président fait part à la Société d'une lettre lui annonçant la mort de M. le Dr Jean Mitwalsky, professeur agrégé d'ophtalmologie à l'Université tchèque de Prague et correspondant étranger.

Il déclare vacante une place de membre titulaire.

M. Vignes. **Aperçu sur les établissements hospitaliers et d'enseignement ophtalmologique en Angleterre** (*Rapport présenté à M. le ministre de l'intérieur*). — Les secours ophtalmologiques sont, dans toute l'étendue du Royaume-Uni, largement assurés aux nécessiteux. Toutes les villes, mêmes celles de faible importance, possèdent soit des hôpitaux et dispensaires spéciaux, soit des départements d'oculistique dans les hôpitaux ou dispensaires généraux.

Nous ne pouvons donner ici une description complète des institutions charitables consacrées au traitement des maladies des yeux, par la raison qu'à notre grand regret, nous n'avons pas eu le loisir de les visiter toutes. Nous nous bornerons donc à énumérer ou à décrire brièvement, lorsque leur importance le justifiera, les services ophtalmologiques de Londres, Edimbourg et Glasgow.

Londres.

L'assistance ophtalmologique est puissamment et heureusement organisée à Londres.

Elle se compose :

1° D'hôpitaux consacrés spécialement au traitement des ophtalmiques résidant ou non dans l'établissement;

2° De services spéciaux d'hospitalisation et de consultation ouverts dans les grands hôpitaux;

3° De consultations dans plusieurs des grands dispensaires, dont la ville est si largement pourvue.

1° *Hôpitaux spéciaux.*

Le *Central London ophtalmic hospital* est situé au nord-ouest de la Cité, près des vieilles Écoles de droit. Il a été fondé en 1843 et possède 13 lits, dans lesquels 197 malades ont été hospitalisés en 1898. Dans cette même année 10,523 malades non hospitalisés (out-patients) y ont reçu les soins que comportait leur état.

Le *Royal Eye hospital*, fondé en 1857, Saint-Georges-Circus, dans le Southwark (S.-E.), sur la rive droite de la Tamise, possède 40 lits et 2 berceaux. En 1898 on y a soigné 450 malades internes et 1,600 externes.

Le *Royal London ophtalmic hospital* (Moorfields) est l'hôpital pour les maladies des yeux le plus anciennement créé à Londres (1804). Situé dans la Cité (E.-C.), à courte distance de Saint-Paul, près de Finsburg-Circus, dans Blomfield Street; il possède 100 lits; en 1898, 2,227 malades internes et 25,713 consultants y ont reçu 101,543 consultations.

Les constructions actuelles de Moorfields datent de 1820; augmentées en 1869 et en 1872, elles sont devenues insuffisantes pour le nombreux public qui y fréquente, aussi le comité directeur en a-t-il décidé la reconstruction complète sur des bases plus larges et plus conformes aux données actuelles de l'hygiène hospitalière. Les fondations ont été commencées, en mai 1897, dans City Road et le nouvel hôpital ouvrira incessamment ses portes aux malheureux.

Royal Westminster ophtalmic hospital, dans l'ouest (W.), King William Street, à deux pas du Strand, remonte à 1816. En 1898, on a hospitalisé 486 malades dans ses 35 lits et 10,360 externes y ont été suivis.

Western ophtalmic hospital (anno 1856) dans Marylbone Road (N. W.) possède 20 lits, qui ont logé 165 malades en 1898, tandis que 7,218 externes y étaient consultés.

En récapitulant les chiffes précédents, nous trouvons pour les hôpitaux spéciaux 220 lits, qui ont reçu 3,482 malades internes sur un chiffre de 145,644 consultants.

2° *Hôpitaux généraux.*

Mais ce n'est pas tout : on trouve, comme nous l'avons déjà dit, dans chaque grand hôpital un service spécialement consacré aux maladies des yeux.

Généralement il comprend, en outre des salles d'attente, d'exa-

men et d'opérations, un dortoir réservé aux hommes et un autre pour les femmes.

Dans quelques hôpitaux, où il n'existe pas de salles spéciales, un certain nombre de lits sont mis à la disposition du chirurgien ophtalmologique, dans les services de chirurgie générale.

A Saint-Bartholomew's hospital, il y a 26 lits en deux salles; le service est assuré par deux chirurgiens. On sait que Saint-Bartholomew's, situé dans l'E. C., est une importante école médicale. Ses constructions sont vieilles et démodées, mais on y trouve un musée anatomique qui est fort intéressant.

En outre des dortoirs pour les opérés, et une salle d'opérations y attenante, le service ophtalmologique comprend encore, au rez-de-chaussée, des salles d'attente, d'examen et chambre noire.

A Saint-Thomas, le célèbre hôpital de la rive gauche de la Tamise, au bout du pont de Westminster, en face le palais du Parlement, nous trouvons, au rez-de-chaussée, salle d'attente, salle d'examen et chambre noire, salle d'opérations et 30 lits répartis en deux dortoirs réservés aux ophtalmiques.

Pour une école aussi fréquentée que celle de Saint-Thomas, la salle d'opérations ophtalmologiques, qui sert aussi d'amphithéâtre pour les leçons, est un peu mesquine; elle offre aussi ce désavantage de communiquer trop largement avec le laboratoire d'histologie y attenant.

A Saint-Georges, à l'angle de Hyde Park, 24 lits en deux dortoirs à portée de l'amphithéâtre. Les salles d'attente et d'examen situées en sous-sol laissent à désirer. Il n'existe pas de local spécial aux opérations; celles-ci se pratiquent dans l'unique amphithéâtre que possède cet hôpital. Il est construit en briques émaillées avec joints vitrifiés, et est assurément le mieux de tous ceux de Londres; il affecte la forme d'une vaste rotonde, au plafond en dôme, bien ajourée, munie d'étuves de stérilisation et flanquée de trois autres salles construites dans le même style; là se pratiquent les chloroformisations et pansements, disposition qui permet d'économiser le temps de l'opérateur.

A Saint-Mary's hospital, salles d'attente, de réfraction, chambre noire dans les sous-sols, mais fort bien organisées et aseptiquement construites en briques émaillées. Pas d'amphithéâtre spécial; celui qui est commun à tous les services de l'hôpital est fort vieillot et va être reconstruit. L'an passé, 3,266 malades sont venus y consulter, 300 ont été hospitalisés, dans les 10 lits répartis en trois pièces.

Guy's hospital possède 36 lits et donne environ 2,000 consultations externes par an.

King's College, Wetsminster Middlesex hospital, University Col-

lege, London hospital, London School of medicine for Women, sont également munis de services, dont le roulement est égal ou supérieur à ceux que nous avons cités.

Mais n'insistons pas sur des chiffres qui rendraient encore plus pénible et plus fastidieuse la lecture de cette note, et faisons mention de l'hôpital et dispensaire français. Là aussi, il existe un service de consultation externe. Il n'y a pas de lits spéciaux, mais les titulaires des salles de chirurgie ou de médecine, lorsque besoin en est, en mettent obligeamment au service de l'ophtalmologiste.

Que nos excellents collègues et amis Juler, Critchett, Lang, Jessops, Griffith, etc., reçoivent ici nos remerciements pour tous les renseignements qu'ils nous ont si obligeamment fournis et l'amabilité avec laquelle ils nous ont ouvert leurs services hospitaliers.

L'impression primordiale que fait naître une visite à travers ces différentes institutions est qu'une fois pénétrés de la nécessité de placer des services ophtalmologiques à la portée de chaque quartier, nos voisins, avec un grand sens pratique, se sont résolus à commencer comme ils le pourraient; ils ont dû, tout d'abord, renoncer aux installations luxueuses, et se contenter de salles de consultations, quelquefois en sous-sol, de lits prêtés dans les dortoirs de chirurgie générale, ou d'user des salles de consultations et des amphithéâtres généraux aux heures auxquelles ceux-ci restaient inoccupés.

Du reste, il est à remarquer que les hôpitaux anglais ne possèdent pas autant d'amphithéâtres que les nôtres. Les choses ne s'en passent pas moins bien ; la visite des chefs de services et leurs interventions en sont nécessairement échelonnées à différentes heures; mais, en retour, facilités, pour l'élève, de suivre plusieurs maîtres chaque jour et d'avoir ses moments judicieusement occupés.

Edimbourg et Glasgow.

A Edimbourg, la Royal Infirmary, Hospital Church of Scotland, Royal Edimbourg hospital for Sick Children, Eye, Ear and Throat Infirmary et même le petit hôpital de Leith, port d'Edimbourg et siège de notre consulat, possèdent un service d'hospitalisation pour les ophtalmiques et des consultations pour les malades externes.

New-Town Dispensary, Provident Dispensary, Western Dispensary n'ont pas de lits d'hôpital et soignent uniquement les malades externes.

La Royal Infirmary d'Edimbourg est trop connue pour que j'aie

à en parler ici; on sait qu'elle est construite dans un joli style architectural, et combien les salles des malades y sont propres, aérées et riantes.

Le service ophtalmologique, sous la direction de notre ami, le professeur Berry, se compose de salles de réfraction, d'opérations, de dortoirs vastes et bien aérés pour les hommes et pour les femmes. En 1898, on y a hospitalisé 2,227 malades, et 25,713 consultants ont reçu 101,543 consultations.

En cette même année, Eye Infirmary hospitalisait 25 malades et donnait 2,585 consultations; la moyenne des autres services sus-énumérés est environ celle de Eye Infirmary.

La Royal Infirmary de Glasgow ne possédait pas de département d'oculistique. En 1898, celui-ci a été installé dans la clinique libre, située au n° 126 de West-Regent Street, fondée par Brown; c'est un vaste immeuble, dont le rez-de-chaussée est affecté aux salles de réfraction, chambres noires, salle d'attente et pharmacie du dispensaire. Au premier, une salle d'opérations spacieuse, bien aménagée, avec chambres isolées pour les opérés. Au deuxième, dortoirs et lits d'enfants.

En 1898, 12,530 consultants s'y sont présentés dont plus de 4,000 pour la première fois; 692 ont dû être hospitalisés. Le temps moyen d'hospitalisation s'est élevé à quinze jours, le nombre des opérations a été de 423.

Quatre-vingt-douze étudiants ont suivi les cours des semestres d'été et d'hiver.

Glasgow possède, en outre, le dispensaire de Victoria Infirmary à Queens Park.

Bellahoudton Dispensary dans Morisson Street, Glasgow Eye Infirmary, 174, Berkeley Street, sous la direction de Th. Reid, notre collègue à la Société française d'ophtalmologie (20,057 consultations en 1898), Royal Hospital for Sick Children possèdent un département, avec lits. Enfin, à Western Infirmary, on est en train d'organiser un service pour consultants et malades internes.

A Londres, comme au reste dans tout le Royaume-Uni, toute institution charitable est autonome.

Chacune a son budget propre; il s'alimente exclusivement de donations, souscriptions volontaires et de quêtes faites dans les églises et, à certains jours, dans les rues de la ville. Des dames, même celles de la plus haute aristocratie, tendent l'aumônière aux passants qui s'exécutent avec grâce. Les plus pauvres apportent leur obole, sachant qu'ils font un placement qui leur sera rendu avec usure aux jours de maladie.

Chaque hôpital est placé sous la direction d'un comité subdivisé en sections de finances, d'affaires intérieures, d'architecture, de

médecine, etc. Les administrateurs se recrutent parmi les souscripteurs; ils prennent à cœur leur tâche, procèdent avec stricte et intelligente économie. Leurs fonctions sont entièrement gratuites et c'est tout au plus si, à leurs côtés, se rencontrent quelques secrétaires salariés chargés sous leur contrôle de l'expédition de la besogne administrative.

Les comités laissent volontiers s'exercer, à l'intérieur, les bonnes volontés du dehors et acceptent tout aide charitable qui vient s'offrir au réconfort matériel ou moral des malades. Leur constante préoccupation est d'assurer aux hospitalisés un bien-être relatif et de leur rendre le séjour à l'hôpital aussi doux, aussi peu triste que possible.

Par contre, ils ne semblent pas sacrifier, aussi facilement qu'ailleurs, aux emballements de la mode. On ne les voit pas s'efforcer d'introniser, du jour au lendemain, dans tous les services des innovations coûteuses et souvent transitoires; ils préfèrent des essais prudents et limités et modèrent les engouements irréfléchis, qui, sans avantages surabondamment démontrés, pourraient écorner leur budget.

C'est ainsi que dans le pays où les découvertes de notre grand Pasteur ont suscité les recherches et les applications pratiques de Lister, on n'a généralement pas exagéré le manuel antiseptique. Que de pansements onéreux n'ont eu d'autre avantage que d'enrichir ceux qui les ont fournis! La chirurgie anglaise obtenait déjà des résultats enviables à la période préantiseptique et cela grâce aux habitudes de stricte propreté des opérateurs : il est indéniable que le savon joue à lui seul un rôle souverain en chirurgie.

La bienfaisance anglaise est large, mais clairvoyante. Toute demande d'admission aux soins gratuits est l'objet d'enquêtes scrupuleuses. Partout il est inscrit que les faux pauvres, en réclamant la gratuité, commettent un blâmable abus de charité. Il serait désirable de nous astreindre à pareille règle, car notre *douce philanthropie* favorise par trop la supercherie. Ce serait chercher à entraver la diminution croissante de l'amour-propre de la population hospitalière et, du même coup, faire œuvre pieuse en épargnant le patrimoine des vrais pauvres.

Le corps médical hospitalier se recrute sans concours. Les chefs choisissent, parmi les meilleurs, leurs assistants ou leurs collègues, et les désignent au comité qui les investit. Les services sont peu chargés, chefs et assistants étant plus nombreux que chez nous. Les médecins ne s'éternisent pas dans leurs fonctions actives et sollicitent le titre de « Consultants » aussitôt que leurs occupations personnelles ne leur laissent pas le temps suffisant pour exercer dignement leurs fonctions hospitalières.

J'ai montré, dans les lignes précédentes, combien sont répandus les services ophtalmologiques de Londres. A Paris, à part celui de Lariboisière et le service de la chaire d'enseignement de la Faculté, les hôpitaux sont dépourvus de quartiers d'oculistique.

Il y a environ huit ans, je priai M. le sénateur Strauss, alors membre de la 5e commission du conseil municipal, de s'entremettre pour obtenir de l'administration l'ouverture de services ophtalmologiques dans tous les hôpitaux parisiens. L'honorable sénateur a appuyé, de toute son autorité, cette proposition qui éviterait des pertes de temps et de longs déplacements aux ophtalmiques indigents. Malgré son bon vouloir, les choses en sont encore au même point, bien que quelques notes parues dans la *Revue philanthropique* aient pu, il y a quelques mois, nous faire croire que le projet était sur le point d'aboutir.

Où réside la difficulté de cette création? Serait-elle due à un errement de routine administrative ou à la pénurie budgétaire? Cette dernière raison ne me semble pas insurmontable, si surtout on veut agir pratiquement.

Quel inconvénient y aurait-il à laisser les ophtalmologistes prendre, l'après-midi, possession des salles de consultation et des amphithéâtres occupés le matin par les chirurgiens; de mettre enfin dans les salles de chirurgie quelques lits à leur disposition.

Quant aux frais des premières installations, je suis persuadé qu'au besoin les ophtalmologistes parisiens s'en chargeraient volontiers. Leurs cliniques n'ont-elles pas jusqu'alors — sans grever le contribuable — suppléé à l'insuffisance hospitalière?

Tous les services ophtalmologiques du Royaume-Uni, dont mention est faite dans cette note, sont, à la fois, établissements de bienfaisance et d'éducation médicale. A la plupart sont annexés des laboratoires d'étude; qu'on ne s'attende pas à rencontrer des installations grandioses, mais vides d'élèves. Le côté pratique l'a emporté sur la manie architecturale. Je ne crains pas de répéter qu'on avait besoin de s'installer et qu'au lieu de rester dans une attente stérile, on y a procédé comme l'on a pu, parfois fort sommairement, j'en conviens, mais partout utilement.

Quoi qu'il en soit, cours et laboratoires sont peuplés, parce que les étudiants anglais sont astreints à un stage pratique et théorique d'une durée respective de trois mois. En Irlande, ils doivent même subir un examen probatoire spécial.

Cette mesure s'impose chez nous : les résultats acquis démontrent l'importance sociale de l'oculistique. Quant à la science ophtalmologique, la précision de ses méthodes d'investigation, la sûreté de ses procédés, lui donnent droit spécial dans l'enseignement médical. Mais cet enseignement doit être, comme celui de

toutes les branches de notre art, essentiellement pratique; il faut mettre des malades aux mains de l'étudiant, l'astreindre à un stage clinique et à un examen. En faisant cela, on rendrait un réel service à nos futurs praticiens et un non moindre à leurs patients; de plus, on retiendrait peut-être quelques-uns des nombreux étudiants étrangers, nos clients d'antan, qui si facilement aujourd'hui s'adressent chez nos voisins : j'ai eu la tristesse de le constater dans les congrès internationaux de Berlin, Rome et Moscou, auxquels le ministère de l'instruction publique a bien voulu me déléguer.

En Angleterre l'enseignement ophtalmologique est, comme celui de toutes les autres branches des sciences médicales, soumis à redevance de la part de l'étudiant envers les professeurs.

Londres possède, comme Paris, une société d'ophtalmologie. Le mouvement scientifique y est intense, les communications nombreuses et travaillées, les présentations de malades fréquentes, ainsi que nous avons pu nous en assurer dans les séances auxquelles nos collègues nous ont fait l'honneur de nous convier.

M. Parent. — Une chose m'a frappé en Angleterre, c'est l'extrême jeunesse des étudiants et l'insuffisance de l'instruction théorique de la plupart d'entre eux.

M. le Dr Edmond Kœnig. **Quelques déterminations oculaires de la fièvre typhoïde. Névrite optique.** — Quand on parcourt les traités classiques, on est surpris de constater que les troubles de l'appareil de la vision dans les maladies infectieuses sont à peine mentionnés.

Sans avoir été méconnu, le rôle des complications oculaires a été au moins laissé au second plan, exception faite cependant pour l'influenza, la malaria, où elles ont été fréquemment signalées. Dans la rougeole, Boucher a cité un cas de cécité qu'il attribue à des troubles vasculaires des lobes occipitaux.

Woods a publié quelques observations de névrite optique consécutive à la rougeole et aux fièvres intermittentes. Un garçon, âgé de 4 ans, présente une diminution considérable de l'acuité visuelle pendant la convalescence d'une attaque légère de rougeole. Les pupilles, peu dilatées, réagissaient à la lumière. A l'ophtalmoscope, on constate une névrite optique double et l'absence d'hémorragies rétiniennes. La terminaison fut une double atrophie. L'auteur eut l'occasion d'observer une affection analogue sur un garçon de 10 ans. La diminution de l'acuité fut remarquée dix jours après que le malade s'était levé. Deux mois

plus tard, l'acuité était très diminuée et les champs visuels rétrécis. Les papilles présentaient l'aspect d'une névrite bien prononcée qui fit place à l'atrophie. Dans un autre cas, il s'agit d'un garçon de 5 ans qui avait souffert d'une attaque de fièvre, Woods constata la présence d'une double atrophie du nerf optique avec des hémorragies rétiniennes.

Pour ce qui concerne la fièvre typhoïde, on ne saurait admettre qu'une maladie qui frappe si profondément le système nerveux n'ait pas de retentissement sur les voies optiques. Cependant, les observations sont excessivement rares; on s'est surtout préoccupé des lésions du globe oculaire.

Quelques auteurs ont énuméré un certain nombre de symptômes dont quelques-uns, comme les hémorragies rétiniennes, sont graves. D'après M. Bull, les hémorragies rétiniennes se présentent dans la période aiguë de la maladie et peuvent précéder ou accompagner les hémorragies intestinales. Quand ces dernières sont abondantes, elles peuvent manquer au fond de l'œil, mais l'amblyopie et même l'amaurose sont observées comme dans tous les grands épanchements de sang. Dans ces cas l'atrophie des nerfs optiques est presque la règle. Je passerai sous silence les conjonctivites et les kératites phlycténulaires pour arriver à une forme de kératite, kératomalacie comme l'a appelée M. Berger. Le développement de cette affection s'explique, dit cet auteur, par la présence des altérations épithéliales de la cornée dues au desséchement de la surface du globe oculaire. Il se fait une sorte de fêlure qui favorise l'entrée des microbes pyogènes. L'action des toxines s'exerce sur la sécheresse du sac conjonctival vers le deuxième septenaire; M. Berger l'attribue à une parésie des nerfs sécréteurs de la glande lacrymale et de toutes les autres glandes qui sécrètent le liquide lacrymal; c'est ainsi que les glandes de Meibomius sont aussi oblitérées. Il en résulte une véritable xérophtalmie.

La cornée n'est protégée que par l'intégrité de ses cellules épithéliales contre les nombreux microbes qui sont en contact avec elle. La moindre érosion la rend vulnérable, et c'est ainsi que s'explique la pathogénie des abcès cornéens dans la convalescence de la fièvre typhoïde.

Ces abcès cornéens interstitiels s'observent aussi dans la tuberculose, ils sont dans tous ces cas l'indice d'une intoxication générale de l'organisme. Comme dans la diphtérie, on observe une perte partielle de l'accommodation, mais la paralysie, selon M. Bull, ne serait jamais fatale.

La paralysie des muscles extrinsèques a été également observée pendant la convalescence, elle existe dans notre observation et a

probablement atteint le droit interne. L'iritis plastique ou séreuse, la cyclite, la choroïdite ont été aussi signalées.

De toutes ces complications, la névrite optique est la plus importante. Son aspect est celui des névrites périphériques, c'est-à-dire que l'œdème de la papille est peu accusé, et jamais la névrite étranglée proprement dite n'a été notée. Sur 20 cas de fièvre typhoïde que nous avons examinés, nous n'avons trouvé que celui qui fait le sujet de notre observation. Cette faible proportion ne permet pas d'établir un pourcentage, néanmoins on peut considérer cette complication comme fort rare. Cette constatation est importante à faire en raison du pronostic qu'on doit en tirer pour la vue et l'état général, puisqu'une telle lésion implique une propagation à la base du cerveau.

Etant donné qu'au début les troubles de la vue sont peu accentués, et que les malades ne se plaignent pas à cause de leur état de prostration, l'examen du fond de l'œil devra toujours être pratiqué soit à la période aiguë, soit pendant la convalescence. Cet examen fit porter à Hartmell le diagnostic de méningite chez un jeune garçon âgé de 11 ans, atteint d'une névrite optique double survenue au cours d'accidents généraux graves qui n'avaient pas pu être nettement définis, en l'absence de taches rosées lenticulaires.

A partir du second septenaire, il eut de la photophobie et de l'excitation cérébrale. Le quinzième jour, la température s'éleva et le pouls atteignit 160. Le réflexe rotulien était absent à gauche, normal à droite, et la sensibilité présentait la même particularité.

Deux jours avant la mort, on nota une légère inégalité pupillaire, et l'ophtalmoscope fit découvrir une névrite optique caractérisée, plus prononcée à droite qu'à gauche. A ce moment, il y eut un écoulement muco-purulent par le nez et les oreilles. Le diagnostic exclusif de méningite fut porté. L'autopsie montra les altérations classiques de la fièvre typhoïde : inflammation des plaques de Peyer, engorgement des glandes du mésentère ; le cerveau fut trouvé *sain*.

Harvenell ne manque pas de faire ressortir l'importance qu'il y a à bien connaître toutes les complications oculaires de la fièvre typhoïde, et en particulier la névrite optique dont la découverte peut faire porter un faux diagnostic, et il ajoute que cette complication est passée sous silence dans les traités classiques.

Voici notre observation :

Observation.

Jeanne Breton, âgée de 23 ans, de Louavre (Cantal).

Née à terme, pas de maladies antérieures. Aucun signe de spé-

cificité. Père et mère bien portants. Ils ont eu huit enfants dont cinq sont morts en bas âge. La mère n'a pas eu de fausses couches.

A l'âge de 20 ans, Jeanne B... a commencé à avoir des crises d'épilepsie. La première s'est déclarée à la suite d'une violente émotion. La malade a eu d'abord de grandes attaques et elles ont ensuite alterné avec de petites crises; toutes sont en général précédées d'aura motrice, sensitive ou sensorielle, ces deux dernières sont de beaucoup les plus fréquentes. Pas de miction involontaire. Pendant les crises, l'écume sort de la bouche et presque toujours il y a morsure de la langue. Les paroxysmes incomplets se manifestent par l'absence et le vertige, et la malade en est avertie par les symptômes sensoriels qui sont des troubles visuels; elle a pu éloigner les accès en aspergeant le visage d'eau froide. Les attaques surviennent de préférence à la période menstruelle.

Au mois de décembre 1898 la malade a contracté une fièvre typhoïde grave pour laquelle elle a gardé le lit trois mois.

Pendant tout le cours de la maladie, *les crises d'épilepsie ne se sont pas montrées.*

C'est à la fin du troisième septenaire que les troubles de la vision ont apparu; ils ont été un peu plus accentués du côté gauche d'abord, puis du côté droit. La malade a eu de la diplopie nettement caractérisée pendant un mois; elle dit que l'œil droit était en strabisme externe, sans chute de la paupière. Elle affirme avoir vu double, mais ne donne pas d'indications précises sur la position exacte de l'œil strabique.

Etat actuel. — Faciès hébété, regard atone, incertain. L'œil droit ne distingue que la lumière, le gauche a une acuité de 1/2.

L'examen ophtalmoscopique révèle l'existence d'une double névrite optique. L'infiltration blanche dépasse un peu le disque dont les bords à droite sont très irréguliers; veines un peu plus volumineuses qu'à l'état normal; le centre de la papille est d'un blanc nacré.

Ces signes sont moins accentués du côté gauche. Les contours de la papille sont plus nets, il n'y a pas d'encoches ni de dentelures, l'infiltration est peu apparente. Des deux côtés les artères sont normales.

Pupilles. — La droite ne réagit pas; la gauche réagit à la lumière. La droite ne se contracte pas quand elle est sollicitée par l'autre, mais elle peut faire réagir la pupille gauche, quand le faisceau lumineux tombe directement sur elle.

L'examen périmétrique donne les résultats suivants : rétrécissement de forme triangulaire un peu différent de chaque côté, scotome central relatif du côté droit, comme le montre le schéma

ci-joint (Voy. fig. p. 95). On y voit qu'il existe deux zones d'obnubilation différentes dans l'œil droit. Les couleurs ne sont pas perçues au niveau du scotome.

Au mois de novembre, l'acuité visuelle s'est améliorée. On note : OD, V = 1/6. — OG, V = 1/2.

Il n'est pas douteux que chez notre malade la névrite optique doive être rattachée à la fièvre typhoïde et que ce soit au cours de cette maladie que la détermination oculaire s'est développée. L'épilepsie, en effet, ne saurait être mise en cause au point de vue étiologique. Il s'agit de l'épilepsie vraie, dite essentielle, qui ne répond à aucune lésion ou à des lésions encore mal déterminées. Elle s'est présentée chez notre malade sous son aspect normal classique, et n'a à aucun moment suscité la confusion avec l'épilepsie Bravais jacksonienne où des convulsions débutent par un groupe musculaire circonscrit, et s'étendent à un membre, ou à toute une moitié du corps. Celle-ci est le plus souvent symptomatique d'une lésion centrale. Sans doute, l'épilepsie partielle aurait pu réclamer ses droits de priorité par la genèse de semblables accidents oculaires; mais il n'en est rien, et, d'ailleurs, l'épilepsie existait avant la fièvre typhoïde.

L'interprétation des faits ne peut laisser subsister de doute dans l'esprit. C'est à la fin du troisième septenaire que la vue s'est troublée, et la diplopie qui est survenue peu après relève du même processus.

Quel a donc été le rôle pathogénique de la fièvre typhoïde vis-à-vis de la névrite optique ? Les nerfs optiques sont atteints comme le sont un grand nombre d'autres nerfs périphériques, comme peut l'être l'axe nerveux cérébro-spinal.

Les lésions du système nerveux sont, en effet, fréquentes; mais, ainsi que le fait remarquer M. Brouardel, il n'existe pas de lésion déterminée des centres nerveux à mettre en regard des grands symptômes nerveux. Dans les paralysies périphériques, on ne trouve pas de lésions anatomiques proprement dites. On observe bien la congestion méningée, la méningite purulente, mais rarement. Il peut aussi se faire un épanchement de liquide séreux à la base du cerveau et dans les ventricules latéraux.

Rien, actuellement, ne peut autoriser à rapporter les lésions du système nerveux et en particulier la névrite optique à l'infection spécifique par le bacille d'Eberth ou à l'infection secondaire. On ne connaît pas la toxine typhoïdique, mais d'autres agents infectieux où leurs toxines peuvent intervenir et l'on peut admettre une *névrite toxique* du nerf optique, du trijumeau, d'un nerf moteur oculaire, suivant les cas.

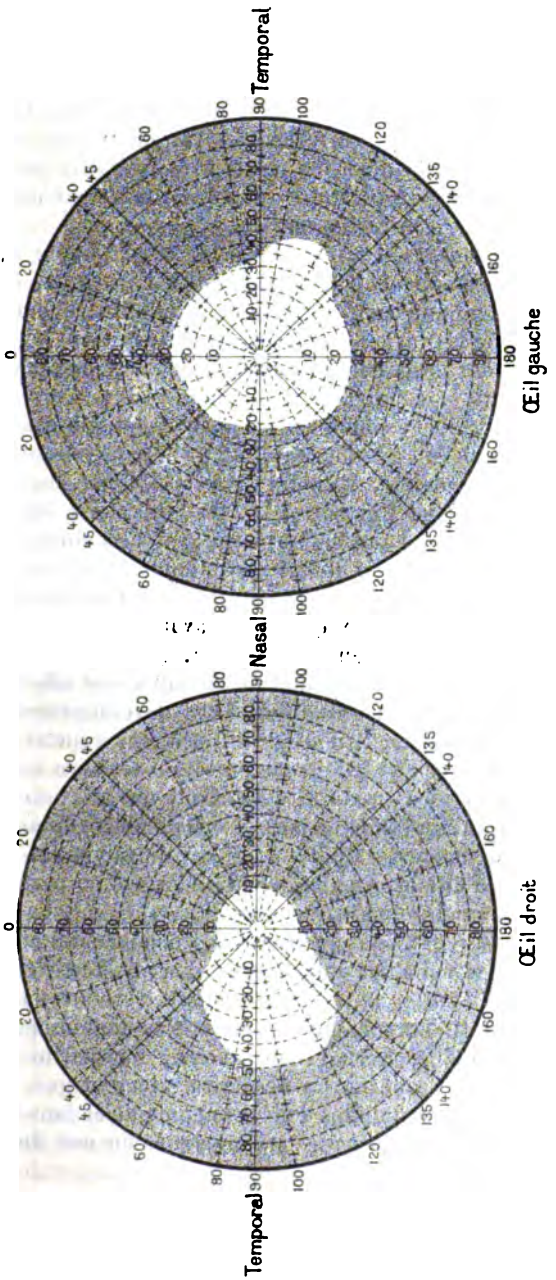
Temporal
Œil gauche
Nasal
Œil droit
Temporal

Quoi qu'il en soit, les partisans de l'origine microbienne de la névrite optique trouveront un appoint important à leur théorie, dans les cas où la névrite optique devient une détermination de la fièvre typhoïde, surtout quand il n'existera, comme dans notre cas, aucune lésion importante de la base du cerveau. Il n'est pas moins vrai, cependant, que, dans les cas où il s'est produit un épanchement séreux dans les ventricules latéraux, l'œdème qui résulte de la gêne respiratoire constitue un facteur dont le rôle s'associe à l'action microbienne.

Bien que dans l'œil droit il existe, ainsi que le montre le schéma, un scotome central relatif, nous n'avons pas cru devoir adopter la dénomination de névrite rétrobulbaire pour ne pas faire naître de confusion dans l'esprit, celle-ci étant réservée surtout aux lésions de la portion orbitaire du nerf optique, qui ressortissent à un type classique bien défini.

Néanmoins, il s'agit bien ici de névrite optique canaliculaire, périphérique si l'on adopte ce terme par opposition aux névrites de cause plus éloignée. Au point de vue clinique, les symptômes ont été ceux des névrites périphériques : un œil a été pris avant l'autre, et les lésions ont toujours été plus accentuées dans l'œil droit. De plus, les lésions ophtalmoscopiques se réduisent toujours à une infiltration légère de la papille sans troubles vasculaires très prononcés. C'est ce que nous avons constaté chez notre malade; il y a eu très peu d'infiltration.

D'autre part le rétrécissement du champ visuel affecte la forme d'un secteur ovoïde à pointe interne et à développement externe. Du côté droit seulement il existe un scotome central relatif, ce qui tend à prouver que le faisceau pupillo-maculaire est intéressé, et cette lésion s'est produite à l'endroit où ce faisceau central devient périphérique dans la portion canaliculaire du nerf optique.

On peut se demander quelle a été la voie suivie par l'infection. L'hypothèse d'une propagation par les sinus et en particulier par le sinus sphénoïdal doit être envisagée.

Avec M. Berger[1], je rappellerai la fréquence des affections du sinus dans les maladies infectieuses, dans la fièvre *typhoïde*, la *pneumonie*, l'*influenza*. « Les altérations des sinus dans la fièvre typhoïde, dit M. Berger, ont été constatées anatomiquement par MM. Gietl (1860), Kern (1856), Vogel, Zuccharini et surtout Weichselbaum. Ce dernier a observé également que ces altérations étaient très fréquentes dans la pneumonie et dans l'influenza. Il a trouvé des pneumocoques accompagnés ou non du *staphylo-*

1. Berger, *Rapports entre les maladies des yeux et celles du nez* (Doin, édit., Paris, 1892).

coccus pyogenes aureus dans les sinus des personnes mortes d'influenza ou de pneumonie, et il lui semble très probable que, dans les cas de méningite, c'est par cette voie que les microbes ont pu pénétrer dans le crâne. — Pour la fièvre typhoïde, on n'a pas encore trouvé le bacille d'Eberth dans les sinus, mais on sait que même plusieurs mois après la terminaison de cette maladie, on peut le rencontrer dans les abcès sous-périostaux (Cornil). Il est possible, d'ailleurs, que d'autres microbes se greffent aussi sur les muqueuses des sinus qui sont atteintes dans la fièvre typhoïde. Quelques variétés d'affections du nerf optique consécutives à l'influenza ne peuvent être expliquées que par une altération siégeant en dedans du canal optique (Bergmeister), et ce sont particulièrement ces variétés qui répondent tout à fait à ce que nous savons de la névrite optique rétrobulbaire canaliculaire. Il est probable que celle-ci provient de la propagation, à la gaine du nerf optique, de l'inflammation de la muqueuse du sinus sphénoïdal. Ce n'est pas à dire que toutes les affections des sinus soient également la cause de l'apparition de certains troubles oculaires dans toutes les autres maladies infectieuses, mais cette voie de propagation du processus vers l'organe de la vue a été établie pour la fièvre typhoïde. »

Et M. Berger cite un cas publié par Nieden, de névralgie sous-orbitaire droite et de blépharospasme après une fièvre typhoïde suivie d'une rhinite suppurative droite. On fit la trépanation, il s'écoula du pus venant du sinus maxillaire et le tic douloureux ainsi que le blépharospasme disparurent.

Quel que soit le mode de processus, nous ferons remarquer qu'il n'y a eu chez notre malade aucun symptôme méningitique et qu'elle a complètement guéri de sa fièvre typhoïde. On ne pourrait donc objecter que les lésions oculaires ne constituent que des accidents secondaires consécutifs à une méningite suppurée de la base. L'hypothèse d'une imprégnation toxi-infectieuse directe des nerfs lésés est plus admissible.

Telles sont les quelques considérations qui nous ont été suggérées par le fait clinique qui s'est présenté à notre observation. Sans lui attribuer plus d'importance qu'il ne convient, nous avons voulu le retenir à cause de l'intérêt qu'il présente à certains points de vue. La fièvre typhoïde, comme tous les grands processus infectieux, peut donc déterminer des accidents oculaires d'une certaine gravité, parmi lesquels il faut citer la névrite optique, capable d'entraîner l'atrophie et la cécité. Dans les cas douteux, on ne sera plus autorisé à admettre une méningite d'une manière exclusive, quand on constatera une telle lésion des nerfs optiques. Cet accident oculaire se produisant quelquefois au début de la

période de convalescence, il y aura lieu de réserver le pronostic au double point de vue de l'état général et de l'état local. Enfin, on est autorisé à admettre l'existence des névrites optiques d'origine microbienne sans qu'il soit nécessaire de faire intervenir d'autres mécanismes physiologiques ou pathologiques.

M. Parent demande à M. Kœnig s'il a cité la névrite optique provenant de la malaria et qu'on voit fréquemment, et M. Suarez de Mendoza ajoute que, dans l'Amérique du Sud, les infections paludéennes engendrent souvent la névrite optique.

M. Antonelli. **Lésions oculaires congénitales chez un enfant issu de mère atteinte de fièvre typhoïde grave vers la fin de la grossesse.** — Quand j'ai reçu, le mois dernier, l'ordre du jour annonçant la communication de M. Kœnig, je venais justement de rédiger, pour un journal de pédiatrie, la note clinique suivante : Alfred M... (11 ans 1/2), amené à ma clinique le 28 février 1899, est le deuxième de trois enfants, dont l'aîné et le plus jeune ont toujours été et sont encore absolument sains et bien portants. Le petit Alfred, bien que venu à terme, ne pesait, au moment de la naissance, que 3 livres; il a été très difficile à élever pendant la première enfance, a essayé les premiers pas à 1 an, ses premières dents de lait ont poussé à 13 mois, il a parlé tard, mais l'intelligence s'est ensuite assez bien éveillée. L'enfant est à présent bien conformé, tout en restant un peu chétif; il ne présente pas de malformations dentaires, pas d'affections des oreilles, en somme les seules lésions qui l'affligent sont les oculaires. Aux deux yeux, en effet, il y a quelques stries de cataracte corticale antérieure et un point de cataracte capsulaire (polaire antérieure), que les parents ont remarqués dès les premiers jours de vie de l'enfant. Ces opacités et un léger nystagmus intermittent rendent l'examen ophtalmoscopique assez difficile, malgré le colobome artificiel supérieur résultant d'une iridectomie opérée sur les deux yeux, aux Quinze-Vingts, il y a trois ans. Pourtant, après atropine, il nous est permis de reconnaître les signes posthumes d'une névrite optique (papilles pâles, grisâtres, à bords flous, avec altérations vasculaires, etc.) et d'une chorio-rétinite rudimentaire diffuse (marbrure très irrégulière du fond de l'œil, plaques de pigmentation grenue alternée avec dépigmentation, etc.). La vision était à G. de 5/60, s'améliorant jusqu'à 0. 1 par un verre + 10 D., et à D. de 4/60, sans amélioration possible.

On ne s'étonnera pas quand j'aurai dit que, tout d'abord, je poussai l'enquête étiologique du côté de la syphilis.

Je dus l'exclure, après interrogatoire et examen des parents et des deux autres enfants; et, pour tout antécédent pathologique, je

ne pus trouver qu'une fièvre typhoïde, de forme assez intense et assez longue fièvre, d'après ce que la mère me disait, qui l'avait tenue plusieurs semaines au lit, du 4e au 6e mois de sa grossesse. — Je sais que le rapport étiologique auquel je crois, pour ma part, dans ce cas, pourrait être qualifié d'hypothèse ; mais on m'accordera du moins qu'elle est bien vraisemblable, de par les lois de la pathologie générale et expérimentale et de par les faits tels que M. Kœnig vient d'en relater.

Quant à la pathologie générale et expérimentale, l'influence pathogénique du géniteur infectieux sur son rejeton n'est plus à prouver ; car, tout récemment encore, les recherches de Gley et Charrin, celles d'Artault et de Féré, ont établi la réaction facile de nombre d'intoxications, et surtout d'infections diverses, sur le produit de la conception. L'action des poisons microbiens de la fièvre thyphoïde survenue pendant la vie fœtale pouvait donc parfaitement expliquer la dystrophie de l'enfant, dans le cas qui nous occupe, dystrophie manifestée par le poids minime du nouveau-né, par la lenteur de la croissance, par la chétivité innée et prolongée, sans cause apparente, comme Charrin l'a signalée chez les enfants issus de mères malades, pneumoniques, pleurétiques, cancéreuses, tuberculeuses, etc.

Notamment, dans une de ses communications à la Société de Biologie[1], Charrin, en collaboration avec Nattan-Larrier, a discuté le *mécanisme des détériorations organiques provoquées chez les descendants*, au sujet d'un enfant issu de mère atteinte de *fièvre typhoïde grave*, au 7e mois de sa grossesse. L'enfant, qui était né au bout du 3e septénaire de la maladie maternelle, ne pesait que 1120 grammes et succomba au bout de quarante-huit heures à une broncho-pneumonie[2].

D'autre part, la pathologie spéciale nous a appris que la fièvre typhoïde provoque non rarement des complications oculaires profondes, telles que l'amaurose transitoire de siège rétrooculaire (Eberth, Enoch, Tomatschew, Frémineau, Carron du Villards, Bouchut, Benedikh, Mooren, Seale, Arlt, Munier), ou bien la névrite optique (Leber, Deutschmann, Leggel), ou la chorio-rétinite (Holtz).

1. Séance du 18 février 1899.

2. L'état infectieux de la mère, concluent les auteurs, avait préparé le terrain du fœtus sans l'infecter (absence de germes dans le sang maternel et dans le placenta), mais en l'intoxiquant, rendant ainsi bien plus facile l'infection adventice par le *bacterium coli* et par le staphylocoque ; ces deux microorganismes, surtout le staphylocoque doré en abondance, se trouvaient dans l'intestin, le foie et le poumon du nouveau-né. — Voir aussi les communications de Charrin et Langlois, *Pathologie cellulaire héréditaire*, à la Soc. de Biologie, les 15 et 22 juillet 1899.

Or, voilà de quelle façon il nous semble juste d'envisager la pathogénie du cas qui nous occupe : — Dans la fièvre typhoïde, à part les localisations intestinales, qui représentent la porte d'entrée et les foyers microbiens de la maladie, il existe toute une série de manifestations pour ainsi dire *toxiques*, notamment du côté du système nerveux, ou des reins, ou des yeux, comme dans nombre de maladies infectieuses. Chez le fœtus d'une femme intoxiquée par la fièvre typhoïde, rien d'étonnant, quoique exceptionnel, de rencontrer une des manifestations *toxiques* déjà signalées par plusieurs observateurs comme suite de la maladie en question, c'est-à-dire l'affection dystrophique et inflammatoire du nerf optique et de la chorio-rétine. Ces manifestations avaient pu se déclarer vers la fin de la grossesse, même pendant les premières semaines de la vie extra-utérine, c'est-à dire un certain temps après l'infection maternelle, puisque les manifestations oculaires dépendant de la fièvre typhoïde ont été observées, par les auteurs cités, pendant la convalescence, parfois après guérison apparente, de la maladie. A cause des signes posthumes de névrite optique et chorio-rétinite rudimentaire, notre cas serait à rapprocher, plutôt, de celui de V. Petershausen [1] ; les altérations cristalliniennes seraient à considérer comme secondaires aux lésions chorio-rétiniennes, et à ce propos il faut rappeler les observations d'Arens [2], Trélat [3], Romiée, Fontan [4] et d'autres, concernant des cas de cataracte chez de jeunes sujets, peu de temps après l'affection typhoïde.

A cause de la localisation des manifestations morbides, limitées essentiellement au nerf optique et à la chorio-rétine, cette observation nous montre encore une fois combien ces organes représentent un endroit d'élection, un réactif extrêmement sensible, vis-à-vis des dyscrasies congénitales ou acquises, de toute espèce. L'examen ophtalmoscopique, en tenant compte des altérations même rudimentaires, souvent purement dystrophiques concernant la couche pigmentaire, se trouve rarement en défaut pour témoigner des états pathologiques assez graves ou assez longs, passés ou présents.

M. Morax. — L'hypothèse de M. Antonelli me semble reposer sur des bases bien fragiles. Prétendre qu'il s'agit de lésions toxiques me semble dans tous les cas tout à fait discutable. En

1. V. Petershausen, *On a diseased condition of the fundus oculi, in a case of typhoïd.* (*Detroit-review of medicine*, p. 531, 1873).

2. Arens, *Jahresb. für Augenheilk.*, 1885, p. 428 (Chorio-rétinite séreuse et cataracte secondaire s'étant complétée au bout d'un an, chez deux jeunes sujets, le frère et la sœur, atteints de fièvre typhoïde grave).

3. Trélat, *Gazette des Hôpitaux*, 1879, p. 417.

4. Fontan, *Revue génér. d'Ophtalm.*, avril 1887.

effet, M. Antonelli a constaté des lésions cicatricielles atteignant la choroïde et la rétine. On peut admettre, par tout ce que nous savons de récits de la pathologie générale, que ces lésions ont pu être causées par une lésion inflammatoire portant soit sur la membrane, soit sur ses vaisseaux et causée par la localisation du bacille d'Eberth en ces points.

Evidemment nous connaissons des toxines agissant à distance sur les éléments nerveux, par exemple, mais il s'agit de lésions dégénératives que le microscope à grand'peine fait reconnaître, si même il les reconnaît. Or, ici, c'est de lésions inflammatoires anciennes qu'il s'agit.

Supposer qu'une toxine peut, sans raison spéciale, se localiser dans l'œil et déterminer une chorio-rétinite toxique, c'est faire une hypothèse gratuite et contraire à tous les faits cliniques ou expérimentaux. Appliquer cette hypothèse à la fièvre typhoïde, c'est vouloir de parti pris viser à l'invraisemblance, puisque nous savons que c'est le bacille de la fièvre typhoïde qui détermine par sa présence les différentes complications ou localisations de la fièvre typhoïde.

M. Boucheron. — C'est par le *processus hémorragique* que se produisent un grand nombre de lésions, minimes ou très accusées, de la choroïde; surtout dans les toxi-infections d'origine gastro-intestinale ou nasale.

Beaucoup de toxines ont ces propriétés hémorragipares, qui nous intéressent tant, quant à la genèse des lésions choroïdiennes.

Comme le foyer sanguin dure, en somme, peu de temps, on n'observe plus ultérieurement qu'une cicatrice atrophique, dont le processus générateur devient difficile à élucider.

M. Parent. — L'interprétation des lésions présente des difficultés; peut-être pourrait-on chercher des éclaircissements dans l'art vétérinaire : si, chez les animaux ayant des fièvres infectieuses, on trouvait des lésions pareilles, on pourrait déjà tirer des conclusions.

M. Antonelli. — Certes, la preuve directe, expérimentale, de l'action des toxines à distance, notamment en ce qui concerne les toxines de la fièvre typhoïde, nous manque. Néanmoins, les faits pathologiques et expérimentaux que je viens de rappeler me paraissent justifier largement l'hypothèse d'une neuro-rétinite et chorio-rétinite *toxiques*, chez le fœtus ou le nouveau-né d'une mère infectieuse. Il est bien connu qu'à travers le placenta passent beaucoup plus facilement et beaucoup plus souvent les poisons simplement organiques (toxines, ptomaïnes, leucomaïnes, etc.) que les poisons organisés (microbes); cela, de par les recherches

expérimentales de par nombre de faits de la pathologie vétérinaire et humaine.

Je répondrai à M. Boucheron que son observation me paraît très exacte à l'égard de certains foyers isolés, ou disséminés, de chorio-rétinite atrophique, chez les artério-scléreux surtout. Mais, en ce qui concerne les formes diffuses et rudimentaires de la chorio-rétinite, ou bien les simples dystrophies pigmentaires de la chorio-rétine (marbrure irrégulière, pigmentation grenue, dépigmentation étendue, etc.), je les crois sous la dépendance de l'intoxication chronique, soit chez les éthyliques, soit chez les hépatiques ou les *intoxiqués du ventre*, comme l'on pourrait qualifier les dyspeptiques de toute sorte.

M. le Président, au cours de la séance, a exprimé l'opinion qu'il serait bon qu'on fît une certaine publicité au sujet de nos séances, dans l'année courante, en raison de l'ouverture de l'Exposition universelle, afin que les correspondants étrangers de notre Société, ceux du Congrès français et en général tous les ophtalmologistes français et étrangers puissent venir assister à nos réunions et y faire des communications, s'ils le désiraient.

Cette motion a été adoptée et sera mise à l'ordre du jour du mois prochain.

La séance est levée.

Séance du 6 *février* 1900

Présidence de M. Valude

Le procès-verbal de la séance du mois de janvier est lu et adopté.

M. Wuillomenet, *secrétaire général*, dépouille la correspondance qui comprend une lettre de M. Rochon-Duvigneaud ayant trait à l'organisation des séances et des fêtes pendant l'Exposition universelle.

M. le Dr A. Antonelli. — **Sinusite ethmoïdo-frontale suite de cellulite orbitaire provoquée par une dacryocystite.** — Messieurs, à la suite de l'intéressante communication dernière de M. Valude, sur un cas de mucocèle du sinus frontal, je m'étais engagé à vous relater en détail une observation de sinusite

ethmoïdo-frontale en rapport avec une cellulite orbitaire, précédée de dacryocystite. J'espérais pouvoir vous présenter la malade, mais elle est guérie depuis quelques mois, retenue loin de Paris, et je dois me contenter de vous exposer son cas.

Mlle M..., âgée de 25 ans, vient me consulter, le 18 avril 1899, à cause de larmoiement et tumeur lacrymale, dit-elle, de l'œil droit. Cet œil aurait été déjà opéré, quelques mois auparavant, en province; et, en effet, le canalicule supérieur apparaît fendu dans toute sa longueur. Mais, ce qui réclame davantage l'attention, à part une certaine injection de la conjonctive bulbaire à l'angle interne, c'est une tumeur ayant le volume et presque la forme d'une grosse fève, séparée en deux parties par le ligament palpébral interne, la plus grande partie restant au-dessus, une petite au-dessous de ce ligament. La tumeur proémine peu, même à sa partie supérieure, la plus volumineuse, logée entre le bord osseux de l'orbite et la commissure palpébrale interne; elle est assez molle, laissant presque sentir la fluctuation, non réductible, très peu douloureuse à la pression. A la palpation avec le petit doigt glissé sous la paupière supérieure après cocaïnisation du sac conjonctival, la tumeur paraît, aussi, peu volumineuse, donnant presque la sensation d'un kyste, assez mobile sur le plan osseux de la paroi orbitaire.

Pendant ces manœuvres, et malgré une pression assez énergique dans tous les sens, rien n'était sorti dans le lac lacrymal ni du côté du nez. La malade affirmant nettement que la tumeur datait de quelques semaines, qu'elle s'était formée d'une façon graduelle, presque insensible, sans alternatives d'affaissement, j'hésitais entre le diagnostic d'une péridacryocystite de la partie plus élevée du sac lacrymal, en d'autres termes cellulite orbitaire chronique enkystée, ou bien d'une sinusite ethmoïdale ayant précocement trouvé son issue du côté de l'orbite. Par acquit de conscience, et aussi à cause de l'épiphora, je voulus pratiquer le sondage lacrymal, par le canalicule supérieur; il était impossible de pénétrer dans le sac, à cause d'un obstacle cicatriciel, et par le canalicule inférieur l'injection ne passait pas du tout. Je me décidai donc à pratiquer la stricturotomie par en bas, et ensuite la sonde, passant librement, me fit sentir plusieurs aspérités osseuses le long de la partie supérieure du canal naso-lacrymal.

L'œil droit ne présentait aucune dérivation, aucune limitation de ses mouvements, aucun trouble visuel, aucune altération ophtalmoscopique. Malgré l'absence de tout phénomène actuel, comme de toute donnée anamnésique, autorisant à soupçonner une affection du sinus, je réclamai l'avis d'un rhinologiste, et le surlendemain la malade m'apporta, de la clinique de notre

excellent confrère le Dr Cuvillier, le mot suivant : « Au stylet, je ne trouve rien à l'ethmoïde, je ne vois pas de pus à l'éclairage, etc. ». Une deuxième exploration, faite en ma présence, donna également un résultat négatif, quant à des lésions de la cavité nasale droite ou à une différence de transparence de chaque côté du sinus à l'éclairage électrique.

Mon diagnostic étant donc d'abcès localisé de l'orbite, à allure chronique, suite de dacryocystite, je me proposai d'ouvrir l'abcès sur sa paroi antérieure, au point le plus bas, au niveau du sac lacrymal. Le 31 mai, à ma clinique, la malade étant chloroformée, une sonde fut appliquée dans le sac, et ensuite, d'un coup de ciseaux pointus glissés derrière la sonde, je débridai le tissu cicatriciel qui existait à l'extrémité nasale du canalicule supérieur. La paroi profonde du sac lacrymal se trouvant discontinuée par cette incision, le pus sortit en quantité plus considérable que je ne m'y attendais. Jugeant alors l'abcès orbitaire assez profond, il me parut nécessaire, pour l'opération radicale, de pratiquer une ouverture plus large; je fis donc une incision par couches, de la paupière supérieure, suivant une ligne courbe, longue de 2 centimètres environ, concentrique à la tête du sourcil, dans le sillon orbito-palpébral, s'arrêtant au niveau de la commissure interne. Cette incision, une fois l'aponévrose tarso-orbitaire discontinuée, donna issue à une assez grande quantité de pus, toujours assez épais, jaune, sans odeur; en explorant alors la cavité de l'abcès avec une sonde, l'instrument déchira aisément quelques cloisons connectivales et facilita l'issue d'un matériel purulent évalué, en totalité, à 6 ou 7 centimètres cubes. Après des irrigations abondantes, au sublimé à 1/8,000, quand la solution ressortait limpide, la sonde laissa reconnaître une cavité à forme d'entonnoir aplati, entre la paroi interne et le contenu de l'orbite, à extrémité s'effilant vers le fond, aux environs du trou optique. La paroi osseuse, constituée, tout en avant, par l'os lacrymal, mais presque intégralement par la lame papyracée de l'ethmoïde, laissait percevoir, au toucher par la sonde métallique, plusieurs points dénudés du périoste, plus ou moins rugueux.

Pendant les mois de juin et de juillet l'abcès orbitaire, que l'on pansait tous les jours, par des injections détersives, par le drainage à permanence, par des bougies de gélatine au protargol ou par des injections prudentes au nitrate d'argent ou à la teinture d'iode, montra des alternatives de réparation et de rechutes suppuratives. La cavité se rétrécissait sur les côtés et de haut en bas, de plus en plus, mais la sonde pénétrait toujours jusqu'au fond de l'orbite. De même les points dénudés du périoste, le long

de la paroi interne de l'orbite et du canal naso-lacrymal, semblaient complètement réparés, à un moment donné, et se manifestèrent de nouveau à la sonde, à plusieurs reprises, surtout vers le fond de la cavité orbitaire.

Encore une fois, vers la fin de juin, la malade fut examinée, en ma présence, à la clinique du Dr Cuvillier; et encore une fois ni l'examen le plus minutieux de la cavité nasale, ni la diaphanoscopie du sinus, ni l'exploration de la fistule orbitaire, autorisaient à admettre une sinusite, diagnostic que je n'avais jamais perdu de vue.

J'avais donc le droit de croire que la cavité abcessoïde finirait par se combler de saines granulations, pour cicatriser; et, en effet, les choses allaient de mieux en mieux, la sonde pénétrant de moins en moins profondément, les aspérités osseuses ayant complètement disparu, la suppuration étant presque tarie, quand, vers la fin de juillet, la symptomatologie se compliqua assez brusquement. Des douleurs sourdes, à la tête du sourcil droit et au pourtour de cette région, une sensibilité exagérée à la pression, le long du bord supéro-nasal de l'orbite, une rougeur érésipélatoïde légère, mais bien reconnaissable grâce au contraste, à la racine du nez et vers la région lacrymale du côté droit, enfin, l'écoulement de pus de nouveau abondant, par la fistule orbitaire, ne laissaient aucun doute sur la présence d'une sinusite. Nous étions au moment des vacances, et la malade désira être admise, pour l'opération radicale dont je lui avais expliqué la nécessité, dans un service hospitalier. Elle fut donc accueillie à l'hôpital Saint-Antoine, et y fut opérée au commencement de septembre. J'ai revu la malade le 6 octobre, lors de sa sortie de l'hôpital, et j'ai pu constater que la cicatrice se trouvait parfaitement cachée par le sourcil, qu'il n'y avait aucune déformation de la région, aucune limitation de mobilité de l'œil, aucun trouble oculaire, à part un léger larmoiement.

Au point de vue ophtalmologique, l'intérêt de ce cas réside dans les rapports entre l'affection lacrymale et la sinusite, rapports qui n'ont été signalés, jusqu'à présent, que pour mettre en garde contre les erreurs de diagnostic. Or, chez notre malade, nul doute que la série des processus infectieux s'était annoncée par la dacryocystite, et que, beaucoup plus tard seulement, la sinusite se déclara, tout au moins d'une façon manifeste, autorisant au diagnostic sûr et à l'intervention chirurgicale relative. On pourrait penser, que d'une même affection nasale s'étaient produites, chez notre malade, en même temps la dacryocystite et une sinusite ethmoïdale, cette dernière s'étant précocement frayé l'issue du côté de l'orbite et simulant ainsi une cellulite orbitaire.

Mais, cette présomption serait sans doute moins justifiée que le diagnostic d'après l'évolution des faits cliniques, tels que le titre de cette communication le résume. En tenant compte de l'absence de tout symptôme de sinusite, jusqu'à la dernière phase de la maladie, il nous paraît rationnel de considérer la sinusite, dans notre cas, comme la complication terminale du processus suppuratif, transmis du sac lacrymal à l'orbite, et, plus tard, de l'orbite au labyrinthe ethmoïdal.

Quant à la première des deux transmissions, les rapports anatomiques immédiats que la partie supérieure du sac lacrymal contracte avec l'aponévrose orbitaire et le tissu cellulaire de l'angle interne de l'orbite, nous l'expliquent facilement. Les complications orbitaires des affections lacrymales sont rares, grâce à la facilité de la fistule cutanée, thérapie naturelle, quand l'intervention chirurgicale n'arrive pas en temps utile; néanmoins, la cellulite orbitaire à la suite de dacryocystite purulente a été assez souvent signalée[1], sans compter les accidents de même genre provoqués par un sondage maladroit[2]. Chez notre malade, c'était, à vrai dire, la forme chronique de la cellulite orbitaire, qui représentait le fait exceptionnel, ajoutant aux difficultés du diagnostic. J'aurais plutôt diagnostiqué une péridacryocystite de la coupole du sac, sans m'attendre à un abcès tout le long de la paroi orbitaire interne; car l'examen fonctionnel et ophtalmoscopique était négatif, malgré la longue durée de l'affection et le volume presque invarié, depuis plusieurs semaines, de la tumeur à l'angle interne de l'orbite. L'examen microbiologique du pus n'a pas été fait, et je le regrette; mais l'état général de la malade, l'évolution et les caractères des phénomènes locaux, la réparation rapide des discontinuités du périoste orbitaire après la première intervention, enfin la guérison radicale après la deuxième opération, nous permettent d'écarter toute idée d'affection tuberculaire ou syphilitique, et de croire à une suppuration banale, provoquée très probablement par des pyogènes ordinaires.

Quant à la propagation de la suppuration, de l'orbite au labyrinthe ethmoïdal, elle n'a rien d'inexplicable, en thèse générale

1. Voir Businelli, *Phlegmon de l'orbite consécutif à un phlegmon du sac lacrymal* (*La Clinica moderna*, anno IV, n° 20, 1898). — L'auteur relate six observations de ce genre, ayant précédé la sienne dans la littérature ophtalmologique. La première est due à Fuchs (*Contralbl. f. prakt. Augenheilk.*, août 1880); les suivantes appartiennent à de Wecker (1889), Grinberg (1892), Bistis (1893), Baas (1894), Poinot (1897).

2. Voir les observations de de Graefe (*Klinische Monatsbl.*, 1863), Lagrange (*Gaz. hebdom. des sciences médicales*, Bordeaux, 1884), de Wecker (*Annal. d'ocul.*, 1863), Valude (*ibid.*, 1895), et Cabannes-Ulry (*ibid.*, 1897), citées par Businelli.

et dans notre cas en particulier. La communication entre les deux cavités se trouve en effet établie, déjà à l'état normal, par les interstices des sutures ethmoïdo-lacrymale et fronto-lacrymale, sutures qui adoptent l'os lacrymal en guise de paroi antérieure, sur la partie la plus avancée du sinus ethmoïdo-frontal; et, en outre, par les interstices de la suture ethmoïdo-frontale, dans l'épaisseur de laquelle le canal ethmoïdal antérieur livre passage au filament nasal interne du nerf naso-ciliaire et à l'artère ethmoïdale antérieure, fournie par l'artère ophtalmique. Il faut considérer, enfin, que l'os lacrymal et la lame papyracée de l'ethmoïde sont parfois extrêmement minces; et que, dans le cas qui nous occupe, la destruction du périoste en plusieurs endroits de la paroi orbitaire interne, peut-être aussi quelques points de nécrose de l'os, avec élimination de tout petits séquestres, avaient pu ouvrir une voie plus large à l'infection vers le labyrinthe.

La paroi inférieure de ce dernier, se trouvant libre dans la cavité nasale, est celle qui cède la première, en cas de mucocèle ethmoïdale [1]. Chez notre malade, puisqu'il n'était pas question de mucocèle, mais d'une sinusite aiguë, pour ne pas dire empyème, du labyrinthe, l'intégrité de la cavité nasale s'expliquerait aisément. En même temps, l'intégrité de la muqueuse et le défaut d'écoulement pendant toute la durée de l'affection, y compris la dacryocystite initiale, sont à l'appui de la *pathogénie orbitaire tout à fait exceptionnelle de la sinusite*, ainsi que nous avons cru pouvoir l'établir.

M. Parent. — Les cellulites consécutives à un sondage malheureux se voient de temps à autre et ne sont point toujours publiées : dans le cas désastreux mentionné par M. Leplat, le malade est mort.

M. Jocqs. — Les complications orbitaires des phlegmasies du sac lacrymal peuvent se présenter sous forme de cellulite partielle sans phénomènes graves, et sous forme de cellulite orbitaire totale. La première forme paraît assez fréquente, et le cas de M. Antonelli en est un exemple, bien qu'il ne soit pas très typique, car on voit bien plus souvent des foyers sinusiens se propager secondairement au tissu cellulaire de l'orbite, que des phlegmons orbitaires donner lieu à ces sinusites.

La deuxième forme est plus rare, mais aussi beaucoup plus grave. Le cas de M. Poinot, cité par M. Antonelli, a été recueilli dans ma clinique. Il s'agissait ici d'un phlegmon de l'orbite par

1. Consulter le mémoire, si complet et richement documenté, de de Vincentiis et Polignani, *Mucocele dei seni frontali e del labirinto etmoidale*, in *Lavori della R. Clin. ocul. di Napoli* (1889-1890, édit. Pasquale).

propagation spontanée d'un phlegmon du sac, sans cathétérisme préalable. Il s'ensuivit une atrophie complète du nerf optique.

M. Poinot ne trouva dans la littérature que deux cas de phlegmon orbitaire spontané consécutif à une dacryocystite aiguë, dont celui de Fuchs. Quant à celui de Sovet (*Ann. d'ocul.*, 1847). il est fort sujet à caution. L'auteur ayant reconnu une sinusite préalable, se croit obligé, pour expliquer la propagation orbitaire, d'admettre une propagation atteignant d'abord le sac lacrymal et de là l'orbite. Nous savons maintenant que les sinusites maxillaire ou frontale n'ont pas besoin de prendre ce chemin détourné pour arriver au tissu cellulaire de l'orbite.

M. Valude. — A l'appui des cas de cellulite orbitaire consécutive à la dacryocystite, je citerai un travail de Truc qui paraîtra prochainement dans les *Annales d'oculistique* et qui se rapporte à cette question.

Je rappellerai en outre les détails de mon cas cité par M. Antonelli. Il s'agissait d'un sujet atteint de larmoiement simple, sans suppuration du sac, et chez lequel un aide de clinique avait fait une fausse route. Au bout de quelques jours survint une exophtalmie très minime, à peine sensible, avec un peu de gêne des mouvements de l'œil, mais sans douleurs vives, sans élancements, sans signe de phlegmon, en un mot. En même temps la vue baissait et le nerf optique devenait pâle. Les phénomènes de cette cellulite orbitaire très atténuée, presque frigide, disparaissent vite, mais le nerf optique s'atrophia complètement et la vision fut réduite à 0.

M. Antonelli. — Je suis très heureux des confirmations apportées à ma communication par la lettre de M. Truc et par les détails de l'observation que M. Valude vient de rappeler, observation que j'ai, du reste, citée en note. J'en suis d'autant plus satisfait que, dans mon cas, la forme chronique, pour ainsi dire, de la cellulite orbitaire, m'avait fait beaucoup hésiter sur l'interprétation des phénomènes et de leur pathogénie. En effet, toutes ou presque toutes, les cellulites orbitaires d'origine lacrymale, publiées jusqu'aujourd'hui, concernent des cas de phlegmon, ou tout au moins de suppuration aiguë; tandis que chez ma malade, comme je l'ai fait ressortir, la forme frigide, localisée et presque enkystée, de la cellulite orbitaire, représentait un cas déjà bien exceptionnel.

M. Truc. **Blépharorraphie médiane à lambeau dans les hauts degrés d'exophtalmie.** — Il y a quelques années, nous recevions à la clinique une femme de 42 ans, qui, à la suite d'un curettage avec injection lacrymale sans diffusion pour dacryocystite

purulente, présenta un phlegmon de l'orbite avec forte exophtalmie. La cellulite était grave, le globe immobile et très proéminent, les paupières extrêmement tendues. La cornée, malgré les pansements humides et occlusifs, s'ulcéra par lagophtalmie, exigeant l'occlusion blépharorraphique de la cornée. Malgré toutes les précautions : sutures multiples et profondes, doubles sutures, fils épais, etc.; malgré ces interventions répétées, la peau palpébrale trop tendue se coupait, la cornée restait découverte et menaçait ruine. Dans ces conditions, extemporanément, nous eûmes recours à un procédé de blépharorraphie à lambeau médian qui nous donna pleine satisfaction et sauva l'œil de la malade. Nous fîmes à chaque paupière deux incisions verticales établissant un double lambeau supérieur et inférieur de la largeur de la cornée, puis nous pratiquâmes une blépharorraphie correspondante provisoire, c'est-à-dire sans avivement marginal. Les lambeaux médians étaient larges, souples, sans traction, et la suture blépharorraphique persista aisément plusieurs semaines jusqu'à la guérison de l'ulcère cornéen et à la disparition de l'exophtalmie phlegmoneuse. Bien mieux, les sutures paramarginales enlevées, les lambeaux médians se réunirent spontanément aux parties latérales correspondantes, et cela si exactement qu'il restait à peine trace de l'opération. Revue récemment, la malade était en parfait état.

Cette blépharorraphie médiane, que j'appellerai volontiers *blépharorraphie à lambeau* nous a donc permis de protéger la cornée découverte par l'exophtalmie, alors que les sutures blépharorraphiques classiques restaient impuissantes; elle n'a présenté aucun inconvénient appréciable, et la réparation s'est faite spontanément d'une manière complète. Il y a là un nouveau procédé qui, dans certains degrés extrêmes d'exophtalmie, sera d'une réelle utilité et constituera, en tout cas, une ressource opératoire supplémentaire.

Dans certains cas d'exophtalmie purulente ou pseudo-membraneuse avec œdème considérable de la conjonctive, ténonite et pression exagérée des paupières compromettant directement la nutrition cornéenne, on a préconisé justement le débridement vertical de la paupière supérieure. On peut obtenir le relâchement palpébral par la canthotomie simple, l'opération d'Agnew ou bien une seule incision verticale et latérale externe ou interne de la paupière supérieure. On pourrait aussi, au besoin, recourir à notre double incision de manière à obtenir simultanément un plus grand débridement palpébral et un lambeau protecteur de la cornée.

M. Parent. — J'ai fait une seule fois une extraction de cataracte chez une malade atteinte de goitre exophtalmique, et n'ai

point fait de suture. Par le simple pansement aseptique et compressif ordinaire, j'ai eu la chance de n'avoir pas d'accident.

M. Lagrange (de Bordeaux). **Hydropisie enkystée de la bourse de Tenon.** — Francisque A..., d'Hernani (Espagne), nous est adressé, le 28 février 1897, par notre excellent confrère le Dr Durruty, d'Hendaye, pour une affection orbitaire et oculaire dont l'histoire est la suivante :

Le malade, âgé de 64 ans, est un homme vigoureux, dont les antécédents héréditaires et personnels sont absolument parfaits. Son père est mort jeune à la suite d'un accident; sa mère est morte très âgée; une sœur du malade a présenté quelques accidents inflammatoires dans le sein, sans doute un abcès après ses couches; depuis, elle se porte bien, et il n'y a pas lieu de penser chez elle à un néoplasme. Son père a eu, paraît-il, un œil amblyope, mais il s'agit là vraisemblablement d'un état congénital sans rapport avec une diathèse quelconque.

L'arthritisme et le rhumatisme soigneusement recherchés n'existent pas dans la famille du malade qui a vécu ses 64 ans sans affection générale ni locale d'aucune sorte. Son fils, vigoureux garçon de 25 ans, est un habile joueur de pelotes d'une admirable santé.

Antécédents de la maladie. — Il y a trois mois environ, le malade s'aperçut que l'œil droit devenait moins bon; assez vite la vue baissa, si bien qu'un mois après le début des premiers symptômes, la vue du côté atteint était presque nulle. A ce moment, apparurent des douleurs légères, mais tenaces, des tiraillements sourds. Il semblait au malade que son œil était chassé hors de l'orbite.

Il y a un mois et demi environ que l'exophtalmie est assez notable pour frapper les personnes qui entourent le patient; les douleurs que le malade, très courageux, a supportées plus aisément que ne l'auraient fait beaucoup d'autres patients, ont commencé à se manifester deux semaines avant l'exophtalmie, dont l'apparition a coïncidé avec l'abaissement très grand de l'acuité.

État actuel. — Ce qui frappe dans l'examen du malade, c'est l'exophtalmie très apparente et très caractéristique. L'œil est chassé en avant et très légèrement en dehors. Tout autour de l'orbite, entre ce dernier et l'arcade orbitaire supérieure, externe et inférieure, le doigt fait très aisément sentir une tumeur résistante, bien tendue, qui occupe toute la base de l'orbite, débordant le globe de l'œil enchâssé dans la masse morbide.

La partie interne du globe seule est un peu moins tendue : il n'y a, à ce niveau, qu'une assez vague tuméfaction. Nous remarquons que la palpation, en ce point, est douloureuse, alors que,

dans les parties périoculaires supérieure, externe et inférieure, elle est indolente.

L'œil a conservé sa forme régulière; il est un peu plus dur qu'à l'ordinaire, T + 1. Quand on ferme l'autre œil, la pupille est moyennement dilatée et presque insensible à la lumière.

La conjonctive oculaire est un peu œdématiée, mais sans chémosis bien notable, sans rougeur, sans inflammation. Elle est sillonnée par quelques veines dilatées, mais dont le volume, dans le cas particulier, n'a rien qui appelle particulièrement l'attention.

Les paupières ne sont pas gonflées, et le malade peut fermer presque complètement l'œil en contractant son orbiculaire avec force, c'est-à-dire que l'exophtalmie, très apparente, très évidente, n'est pas encore arrivée au degré extrême qu'elle atteint souvent dans les néoplasmes orbitaires.

Les mouvements du globe sont presque nuls en haut, en dehors et en bas; en dedans, ils sont réduits de plus de moitié.

Le malade souffre premièrement de son affection; la douleur est sourde et continue avec des exacerbations assez fréquentes, et des irradiations dans la région frontale; mais ces douleurs paraissent inquiéter peu le patient; il faut lui en parler pour qu'il les accuse; il est très affirmatif à leur sujet, et, sans nul doute, il faut faire une large part à l'endurance du malade, montagnard de grande résistance.

Ce qui inquiète surtout notre sujet, c'est la suppression presque complète de son acuité, tombée à 1/25.

L'examen ophtalmoscopique montre l'existence d'une névrite optique s'acheminant vers l'atrophie. Le malade n'a pas de vice de réfraction. Les milieux de l'œil sont très transparents.

En présence de ces symptômes, nous crûmes devoir faire le diagnostic de tumeur du nerf optique, sarcome ou myxosarcome, basant ce diagnostic sur la direction de l'exophtalmie, la présence de la tumeur exactement derrière le globe et autour de lui, les troubles de la motilité oculaire, l'existence de la névrite. Nous étions dans l'erreur, ainsi que la suite de l'observation va l'établir.

Après avoir fait part à notre malade de ce diagnostic, d'ailleurs grave, nous lui proposons l'ablation du néoplasme seul, en lui demandant la permission d'enlever le globe de l'œil si, au cours de l'opération, nous rencontrions quelque entrave à l'exécution parfaite de l'ablation du nerf optique et de son néoplasme.

Nous sommes partisan, dans les néoplasmes du nerf optique, de l'ablation par un procédé que nous avons fait connaître ailleurs[1]

1. *Recueil d'ophtalmologie*, 1892, p. 269.

et qui donne toute facilité pour l'extirpation du néoplasme et de la totalité du tronc nerveux. Ce procédé consiste après la cantothomie, dans la désinsertion du droit externe, dont l'extrémité est retenue par un fil placé dans le tendon; ensuite l'opérateur dégage le néoplasme avec le doigt ou la sonde cannelée, passe un fil sous le néoplasme de façon à l'étreindre par un lien circulaire, puis va couper le nerf optique au sommet de l'orbite et tirant sur la tumeur dégage le nerf optique de façon à porter en avant son extrémité postérieure pendant que l'œil est successivement tourné en dedans puis en arrière.

Après la section du droit externe, je me mis donc en devoir de chercher le néoplasme et de le circonscrire; mon doigt avait fait le tour d'une grosseur résistante et rénitente placée contre le globe dans l'entonnoir des muscles, et avec une sonde cannelée, je m'efforçai de libérer le néoplasme des parties voisines, lorsque tout à coup un jet de liquide clair, un peu citrin, inonde le champ opératoire et immédiatement disparut tout ce qui constituait le néoplasme: mon doigt sentait le nerf optique bien régulier, bien tendu et autour de lui le tissu adipeux normal, mais absolument rien qui rappelât la poche épaissie d'un kyste ancien, ou les débris d'une tumeur kystique dont une large alvéole aurait pu être ouverte. Ma désillusion fut extrême. Je pensai immédiatement à la possibilité d'un échinocoque et je considérai attentivement l'aspect du liquide épanché et ruisselant encore dans le champ opératoire; il n'avait pas l'aspect de celui des kystes hydatiques; il n'y avait aucune vésicule fille. Je raclai la paroi de la cavité où mon doigt s'enfonçait avec une curette mousse de Wolkmann, je ne ramenai rien, aucune membrane adventice ni rien qui lui ressemblât. »

Il n'y avait pas lieu de poursuivre mon opération, puisque le corps du délit manquait, et après avoir lavé avec du sublimé à 0.25 p. 1,000, je suturai le droit externe à son point d'attache ordinaire. Je fis la suture de la conjonctive, celle de la peau, de l'angle externe sans aucun drainage. L'écoulement de sang ayant été insignifiant, il me parut que la réunion par première intention ne rencontrerait aucun obstacle. C'est, en effet, ce qui eut lieu et notre malade quittait Bordeaux quinze jours plus tard complètement guéri.

L'acuité visuelle remonta à 1/10, amélioration notable mais trop légère pour donner beaucoup de satisfaction au malade. Six mois après, le Dr Durruty voulut bien nous donner de ses nouvelles et nous apprit que l'acuité visuelle était restée stationnaire, mais que l'œil avait repris sa place dans l'orbite, sans aucune gêne dans ses mouvements, sans strabisme, sans exophtalmie.

Les réflexions qu'appuie cette observation concernent d'abord l'erreur de diagnostic qu'elle contient. Un kyste de l'orbite a été confondu avec une tumeur du nerf optique. Sans chercher à nous disculper, nous ferons remarquer que notre malade présentait tous les signes d'une pareille affection : exophtalmie directe, saillie d'une grosseur placée exactement derrière l'œil et le débordant; consistance ferme du néoplasme, perte de l'acuité visuelle coïncidant avec l'exophtalmie, lésions ophtalmoscopiques, marche lente et progressive de l'affection.

Notre erreur de diagnostic n'a eu aucune suite grave, à cause du procédé opératoire employé. Si nous avions cru, comme la plupart des opérateurs, devoir sacrifier le globe de l'œil, pour enlever plus radicalement le néoplasme du nerf optique, nous nous serions peut-être aperçu trop tard de notre méprise; heureusement la lumière s'est faite pour nous pendant le premier temps de l'opération, alors que le droit externe seul avait été sectionné.

Notre cas appelle un autre mode de réflexion concernant son étiologie et sa pathogénie. Avons-nous eu affaire à une hydropisie de la bourse de Tenon ou à un kyste placé dans le tissu cellulaire du voisinage? Contre le premier diagnostic, nous signalons ce fait : savoir que la collection liquide ne faisait pas une saillie égale autour de l'œil ; elle était plus prononcée en haut, en dehors et en bas qu'en dedans; mais nous ne connaissons pas assez cette affection pour donner à cette particularité une très grande valeur, surtout alors que tout parle en faveur d'une collection liquide épanchée dans la cavité ténonienne, la façon étroite dont l'œil était entouré, l'exophtalmie directe, et la constatation faite par le doigt introduit dans l'ouverture de la poche.

Le siège étant aussi localisé dans l'espace de Tenon, nous ne dirons rien de la nature du kyste; l'examen du liquide n'a pas été pratiqué puisque ce liquide n'a pas été recueilli; son aspect était celui d'un liquide citrin de l'hydrocèle simple. Nous n'avons rien vu qui nous permette de croire à un kyste hydatique.

Nous croyons donc avoir eu affaire dans notre observation à une tumeur enkystée ou à une hydropisie de la bourse séreuse de Tenon.

Nous n'avons trouvé dans nos ouvrages et recueils périodiques qu'un fait bien comparable à celui-là. Il appartient à Caron de Villard, qui l'a relaté dans les *Annales d'oculistique*, 1858, 2, 40, p. 106.

Comme moi, Caron de Villard, se croyant sûr de son diagnostic, ne pratiqua pas de ponction exploratrice, et, plus malheureux que moi, pratiqua l'extirpation de l'œil et du néoplasme; c'est en sectionnant le nerf optique que le kyste fut ouvert et l'erreur de diagnostic reconnue.

L'examen anatomique démontra à Caron de Villard que l'œil était entouré de toute part par une poche à laquelle il avait, dans les derniers temps de l'opération, donné un coup de ciseaux. « Ayant introduit dans l'ouverture un stylet mousse, je pus, dit-il, le promener dans toute la circonférence du bulbe. Le décollement de la bourse de Tenon était complet jusqu'à la cornée. »

L'examen du globe de l'œil démontra d'ailleurs à Caron de Villard que l'organe était sain; il est probable que, dans ce cas observé en 1842, il y avait ainsi, à l'insu de l'observateur, comme dans le mien, une névrite optique expliquant la perte de la vision dont parle Villard dans son observation.

Avec cette observation, Caron de Villard en rapporte deux autres beaucoup moins précises qu'il ne faut accepter qu'avec réserve. La première a trait à une jeune demoiselle atteinte d'exophtalmie très prononcée avec douleurs violentes. Une ponction exploratrice fit écouler deux onces environ d'un liquide citrin.

« La nature et la quantité du liquide ne me firent point, dit-il, partager l'opinion de l'assistance qu'on avait affaire à la présence d'une collection d'hydatides, » mais rien ne prouve que Caron de Villard ait eu dans ce cas affaire à une hydropisie.

Le troisième fait de Caron de Villard concerne un homme de 37 ans, chez lequel on observait distinctement la saillie du liquide lorsqu'il penchait la tête en avant. S'il restait longtemps dans cette position, l'œil devenait dur et douloureux, si bien que le malade était obligé de se coucher sur le dos pour refouler le liquide à la partie postérieure en exerçant sur les paupières une sorte de taxis.

« Depuis cette époque, dit encore Caron de Villard, j'ai rencontré plusieurs fois cette ténonite et l'ai toujours fait disparaître par la ponction. »

Il est étonnant que cette affection que Caron de Villard considère comme commune, ait été depuis si rarement observée; il est au moins probable qu'il a pris pour une hydropisie de la bourse de Tenon les collections kystiques les plus diverses.

Sur les trois observations que nous avons résumées, une seule est de nature à entraîner la conviction; les détails qu'il donne ne permettent pas de douter, selon moi, qu'il ne se soit agi dans ce cas d'une collection liquide épanchée entre l'œil et la capsule de Tenon et je ne puis sur ce point partager l'opinion de Chauvel qui le met en doute. Nous croyons assimilable à ce cas de Caron de Villard l'observation que nous communiquons aujourd'hui à la Société d'ophtalmologie. C'est là du moins la seule interprétation rationnelle que nous soyons en mesure de lui donner.

M. Antonelli. — On peut parfaitement, comme M. Lagrange vient de le dire, attaquer le nerf optique sans avoir recours à l'opération de Krönlein. Il est préférable d'ouvrir la capsule de Tenon largement du côté nasal, détacher provisoirement le droit interne, luxer le globe du côté temporal et en avant (après canthotomie externe), et réséquer le nerf optique et sa néoplasie, comme l'a fait de Vincentiis, à Naples, pour un cas des plus intéressants, qui a été publié en 1893. — Quant à l'hémorragie fournie par l'artère ophtalmique, elle n'est pas toujours sans importance, car je l'ai vue, chez une femme âgée opérée d'exentération de l'orbite, mettre en danger la vie de la malade, quelques heures après l'opération.

M. Kalt. — Je suis surpris de la facilité avec laquelle M. Lagrange a affirmé, de prime abord, le diagnostic de tumeur primitive du nerf optique. Il me semble que, dans son cas, on pouvait penser aussi à une tumeur à évolution rapide de l'entonnoir orbitaire, telle que le sarcome endothélial. Ces sortes de tumeurs se montrent sur le nerf optique, le compriment, et refoulent le globe *directement* en avant.

M. Parent pense que l'exentération de l'orbite est une opération sérieuse et que parfois l'hémorragie est difficile à arrêter.

M. A. Terson. — En ce qui concerne l'accessibilité de l'orbite par sa partie externe, la canthotomie jusqu'au rebord orbitaire donne un jour beaucoup plus considérable lorsqu'on prolonge l'incision en T, de 1 centimètre *au-dessus* et *au-dessous* de l'horizontale, en suivant le pourtour osseux. Ce procédé nous donne un jour absolument suffisant pour l'exentération orbitaire totale, n'expose à aucune déformation, après suture, et permet, même pour les exentérations partielles et les extirpations de tumeur, d'éviter généralement une résection osseuse.

M. Valude. — Je crois qu'il n'est pas justifié de mettre en parallèle l'opération de Krönlein avec le procédé très ingénieux de M. Lagrange ou tel autre procédé analogue. Les indications en sont différentes. L'opération de Lagrange s'adresse aux tumeurs du nerf optique qui siègent derrière le globe et ne garnissent pas le fond de la cavité orbitaire. Quand, au contraire, il s'agit de pratiquer une éviscération minutieuse et complète de l'entonnoir orbitaire, pour une tumeur maligne envahissante, par exemple, ces procédés ne peuvent suffire et l'opération de Krönlein, au contraire, donne un jour suffisant. Dans cette application, cette opération est excellente: je l'ai pratiquée trois fois déjà, et elle est incomparablement supérieure à l'éviscération ordinaire précédée d'énucléation de l'œil.

M. Lagrange. — Je répondrai à M. Parent que je ne conteste

pas la gravité de l'exentération de l'orbite ni la possibilité de voir apparaître des accidents infectieux après l'opération; mais, d'une façon générale, ces accidents viendraient par la faute de l'opérateur qui aura négligé quelques détails de l'opération ou ses pansements, et je soutiens que, dans aucun cas, il n'y a lieu de s'inquiéter des difficultés que peut entraîner l'hémorragie consécutive à la section des vaisseaux de l'orbite. La forcipressure, le tamponnement, la cautérisation suffisent toujours à l'hémostase.

A M. Kalt, je dirai que mon erreur de diagnostic est excusable parce que mon malade présentait absolument et au grand complet, tous les signes d'une tumeur du nerf optique, sarcome, myxosarcome, endothéliome; je renvoie au détail de l'observation pour qu'on puisse s'en convaincre à ce sujet; rien n'y manquait: il y avait de l'exophtalmie directe, une diminution parallèle de l'acuité visuelle, une tumeur rétrobulbaire débordant le globe, une immobilité presque absolue de l'œil, de la névrite optique, peu de douleur, etc. D'ailleurs, je reconnais mon erreur de diagnostic, et je m'accuse de ne pas avoir fait une ponction exploratrice.

A M. Valude, qui compare l'opération de Krönlein à celle que je préconise pour extirper les tumeurs du nerf optique, je dirai que les deux opérations répondent à des lésions diverses; l'opération de Krönlein est parfaite et indispensable quand on veut bien nettoyer l'orbite envahie par un néoplasme; c'est pour enlever un kyste dermoïde que son auteur l'a imaginée; mais lorsqu'il s'agit d'extirper une tumeur du nerf optique toujours *bien encapsulée, bien limitée,* mon procédé est parfaitement suffisant, et je répète que ce procédé, par *le mouvement de bascule* qu'il imprime à l'œil, permet de faire au ras du globe une ablation bien complète et, dans tous les cas, de se rendre bien compte de l'état de ce globe.

Toute la manœuvre que j'ai décrite ailleurs et que j'ai rappelée ce soir peut se faire sans toucher au squelette, à la faveur d'une simple canthotomie. Pour obtenir plus de jour, il est facile, ainsi que vient de le dire M. Terson, d'ajouter à la section horizontale de la paupière des débridements verticaux.

En *terminant* cette argumentation, j'appelle l'attention de la Société sur l'intérêt réel de mon observation qui paraît être un véritable cas d'hydropisie enkystée de la bourse de Tenon, ainsi qu'il résulte du diagnostic différentiel auquel je me suis livré.

La Société nomme ensuite au scrutin de liste une commission composée de MM. Chevallereau, Rochon-Duvigneaud et Morax, rapporteur, chargée de faire un rapport d'ensemble sur les titres des candidats et de dresser une liste de présentation.

M. Chevallereau. — Messieurs, c'est toujours une tâche agréable de faire le rapport sur la gestion financière de notre trésorier. Cela permet de voir avec quel ordre il tient nos comptes et ses livres, et quelle impulsion il sait donner à notre prospérité matérielle.

Les recettes, en 1899, se sont élevées à 1,570 fr. 60; les dépenses à 939 francs, d'où un bénéfice de 639 fr. 60. Cette somme, jointe aux 5,214 fr. 45 qui restaient en caisse en janvier 1899, porte notre avoir à 5,854 fr. 05.

Sur cette somme, M. Duboys, pendant l'année dernière, a acheté des valeurs, de bonnes valeurs, pour 4,774 francs; il reste donc une somme liquide de 1,080 fr. 05.

Aussi notre avoir total, avec les valeurs acquises précédemment, est de :

En valeurs, environ.	6,748 fr. 50
Somme liquide.	1,080 fr. 05
Soit en tout.	7,828 fr. 55

Notre situation financière est donc très prospère, et je vous demande d'adresser à M. Duboys tous nos remerciements et toutes nos félicitations; je vous prie de lui voter des félicitations encore plus vives qu'à l'habitude dans l'espoir d'adoucir en partie le sacrifice pénible que nous demanderons tout à l'heure à son cœur de trésorier. (*Applaudissements.*)

On procède ensuite à la discussion sur l'organisation des séances de la Société et d'une fête qui serait offerte aux membres du Congrès pendant l'Exposition; la Société délègue son bureau pour s'entendre avec le comité de la Société française au sujet de la réception à faire aux membres de la section d'ophtalmologie.

M. Parent présente un nouveau modèle de lunettes pour opérés de cataracte.

La séance est levée.

SOCIÉTÉ BELGE D'OPHTALMOLOGIE

Séance du 26 novembre 1899

Dr Van der Straeten. **Sarcome de l'orbite.** — L'auteur présente une jeune fille de 22 ans, portant une tumeur partie de l'orbite gauche; sarcome dont le début remonte à plus de cinq

années. Une exentération de l'orbite faite en 1895 n'empêcha pas la récidive.

La tumeur est à dimensions énormes : dépasse la ligne médiane avec exophtalmie de l'œil droit, atteint l'oreille, empiète en haut sur le cuir chevelu et en bas déborde la mâchoire inférieure.

Le maxillaire gauche est refoulé, la voûte palatine comme écrasée.

Les deux rangées de dents ne correspondent plus à gauche.

La peau intacte est sillonnée de grosses veines.

La ligne de pourtour entre les points les plus éloignés du haut et du bas est de 46 centimètres : celle de la région du sac lacrymal droit à l'oreille gauche de 43 centimètres.

Etat général : satisfaisant.

Dr Henry Coppez. **Méningo-encéphalocèle biloculaire de l'orbite avec occlusion de la poche kystale.** — L'auteur présente un sujet déjà montré à la Société en avril 1897 par MM. van Duyse et Moyart, et auquel ceux-ci avaient enlevé une poche kystique orbitaire, sans toucher à une seconde poche du volume d'un pois située vers l'angle antérieur et interne de l'orbite. L'examen microscopique de la partie enlevée démontre une méningo-encéphalocèle orbitaire. Une portion laissée dans la poche donne 5 grammes d'un liquide analogue par sa composition au liquide encéphalo-rachidien.

En mai 1899, la tumeur grossit, M. le Dr Depage intervint et trouva à l'opération une tumeur blanchâtre, solide, un peu adhérente; les parois voisines sont normales.

L'examen microscopique d'un fragment de tumeur démontre du tissu fibreux probablement cicatriciel ; la pièce principale se perdit.

M. Henri Coppez croit que le premier diagnostic pouvait être exact, mais que les injections ont pu modifier la structure de la tumeur, et que peut-être une intervention plus précoce aurait pu échouer.

Dr Gallemaerts. **Tuberculose de l'iris.** — L'auteur présente une jeune fille de 18 ans ; le père et un frère sont morts tuberculeux, une sœur décédée à la suite de convulsions. En mai dernier, à l'œil gauche, kérato-iritis séreuse en même temps que disparition des règles depuis trois mois, avec apparition des mêmes symptômes moins intenses à droite ; après six semaines, avec l'apparition des règles, les infiltrations cornéennes disparurent, l'iris reprit son aspect normal ; fond de l'œil intact.

En août, douleurs et névro-papillite double plus prononcée à gauche avec forte dilatation veineuse : ozène, rhinite atrophique

sans sinusite. Douches nasales, insufflations d'acide borique, KI. Etat des papilles stationnaire. V = 2/3.

Le 25 octobre, à l'œil gauche, apparition sur l'iris, dans le segment inféro-externe vers la périphérie, de deux petits nodules gris brunâtre, sales, veloutés, non vasculaires, faisant saillie dans la chambre antérieure; dépôts sur la membrane de Descemet, opacités du vitré; névrite.

M. Gallemaerts, vu le siège, l'aspect des nodules, la marche indolente de l'affection, s'arrête au diagnostic de tuberculose de l'iris.

Dr Pergens. **Contribution à la connaissance des tumeurs malignes de l'orbite.** — *a) Tumeur adhérente dans la partie nasale supérieure de l'orbite.* — Angio-sarcome à petites cellules arrondies provenant du périoste de l'ethmoïde et du frontal.

Récidive huit mois après l'opération. Propagation par les lymphatiques et envahissement des ganglions préauriculaires, submaxillaires, et infiltrations vers les glandes sus-claviculaires.

b) Fibrome malin — Récidive après un an. Cas remarquable par le gonflement qui se produisait par l'inclinaison de la tête et par compression de la veine jugulaire; facilité ou difficulté du courant sanguin.

c) Fibro-sarcome parti vraisemblablement de la gaine du nerf optique. — Panophtalmie de l'œil en protrusion, exentération de l'orbite. Le malade mourut quatre mois après l'opération avec des symptômes d'aliénation mentale, deux ans après les premiers symptômes de protrusion du globe.

d) Epithélioma. — Exentération de l'orbite, extirpation du sac lacrymal, des deux paupières et de l'os unguis, curettage des cavités ethmoïdales; récidive rapide avec mort.

e) Fibro-sarcome. — Tumeur de la glande lacrymale avec récidive sur place après quatre mois, et mort au septième mois avec métastases du foie.

Drs H. Coppez et Lor. **Névrite optique et sinusite sphénoïdale.** — Les auteurs ne sont pas aussi pessimistes que M. de Lapersonne au point de vue du pronostic de l'affection du nerf optique. Ils ont observé une jeune fille de 22 ans ans atteinte de névrite optique unilatérale liée à une sinusite sphénoïdale, reconnue plus tard, chez laquelle la vision est revenue d'une façon satisfaisante dans l'œil atteint.

Ils ont suivi l'affection oculaire dès l'origine, avant l'apparition des phénomènes papillaires dans la période rétrobulbaire de l'affection.

L'affection oculaire a rétrocédé sans qu'aucun traitement étiologique ait pu être institué, la cause primitive ayant échappé à toutes les recherches. Plus tard, seulement, on trouva une sinusite sphénoïdale chronique, sourde, à marche lente, pour laquelle la malade refusa toute intervention.

Prof. VENNEMAN. **Un cas de papillo-rétinite sympathique.** — Jusqu'à maintenant nous ignorons la papillite franche solitaire telle que Deutschmann l'a vue chez ses animaux, lors de ses expériences sur l'ophtalmie migratrice.

L'auteur a pu observer un cas de papillite franche solitaire et limitée : l'inflammation s'étendant de la papille du nerf optique à une partie de la rétine, mais respectant d'une façon absolue les trois parties du tractus uvéal : la choroïde, le corps ciliaire et l'iris.

Cette papillo-rétinite à l'œil était consécutive à une inflammation suppurative aiguë et spontanée : une *panophtalmie* compliquant un ulcère purulent de la cornée à l'œil gauche.

L'observation est minutieusement rapportée. L'acuité visuelle à droite est remontée de *doigts* 4 mètres à 5/6^{m}. La malade avait éprouvé à un moment des douleurs frontales et des douleurs dans l'oreille du côté droit.

L'auteur admet avec Deutschmann que des toxines et peut-être quelques microbes eux-mêmes ont passé dans le liquide céphalo-rachidien qui occupe l'espace intervaginal du nerf optique correspondant, se sont diffusés jusqu'au chiasma produisant peut-être les douleurs frontales signalées, et sont descendus dans la gaine du nerf optique, rejetés vers le fond de la gaine, comme dans une sorte d'apareil centrifugeur par les mouvements de rotation de la tête autour de la colonne cervicale pendant les déplacements nombreux du corps. Cette accumulation de toxines ou microbes a allumé une inflammation du nerf optique et des parties avoisinantes de la rétine.

Ce que l'auteur admet pour des microbes virulents nombreux dans l'œil phlegmoneux, il ne peut le concevoir pour des microbes rares à virulence atténuée qu'on n'a pas toujours retrouvés dans les yeux sympathisants.

L'ophtalmie classique uvéenne ne s'est pas, dans ce cas, ajoutée à la papillo-rétinite migratrice, malgré que rien n'a été fait comme traitement de l'œil droit.

Le traitement antiphlogistique a favorisé l'écoulement du pus retenu dans l'œil gauche en purulence : il a détourné le courant de diffusion des toxines vers l'extérieur, et en arrêtant la migration des microbes et toxines en arrière du globe, il a fait cesser l'ophtalmie migratrice : la papillo-rétinite.

La *papillo-rétinite* survenue dans ces circonstances est une *ophtalmie sympathique migratrice.*

Mais l'ophtalmie migratrice n'est pas l'ophtalmie sympathique classique, attaquant *primitivement* le tractus uvéal et *consécutivement* la papille du nerf optique et la rétine.

Dr BENOIT. **Conjonctivites phlycténulaires et tumeurs adénoïdes.** — Les conjonctivites phlycténulaires, qui ont résisté longtemps à un traitement local de l'œil, guérissent rapidement par l'application d'une pommade antiseptique sur la muqueuse nasale.

L'auteur a examiné systématiquement depuis deux ans les voies respiratoires supérieures des enfants atteints de conjonctivite phlycténulaire. Il a observé une hypérémie de la muqueuse du nez dans les cas récents, son hypertrophie dans les récidives; parfois une hypertrophie des amygdales palatines. Presque toujours il a constaté une poussée aiguë d'adénoïdite cédant rapidement à l'application d'une pommade antiseptique.

Dans les cas rebelles, des tumeurs adénoïdes remplissent le rhino-pharynx, et leur ablation s'impose aussitôt. Sur 30 cas opérés il n'a observé qu'une seule récidive de l'affection oculaire, chez un hérédo-spécifique négligé.

Les lésions nasales, principalement les tumeurs adénoïdes, provoquent l'apparition des conjonctivites phlycténulaires en préparant le terrain lymphatique, scrofuleux, trop faible pour réagir contre les influences extérieures.

Dr BULLOT. **Sur l'imperméabilité de l'épithélium cornéen à l'oxygène.** — L'auteur démontre des faits d'expérience qui tendent à faire croire que l'épithélium cornéen vivant possède une imperméabilité relative pour l'oxygène, et que cette imperméabilité est la cause de l'action nuisible exercée par l'épithélium de le cornée sur son endothélium dans les cas de transplantation intra-péritonéale de l'œil.

Drs HENRI COPPEZ et GUNSBOURG. **Contribution à l'étude du diagnostic et du traitement des corps étrangers magnétiques intra-oculaires.** 34 cas ont été complètement suivis depuis 1891. *Résultats généraux.* — Par suite de circonstances diverses, dans 3 cas, le corps étranger n'a pu être extrait, et l'œil n'a pas été énucléé. Sur 31 cas : 1° vision conservée, 6 cas, 20 p. 100; 2° organe conservé, 8 cas, 15 p. 100; 3° énucléation, 17 cas, 55 p. 100.

Siège des corps étrangers. — 1° 7 corps dans les parties antérieures du globe; 2° 24 corps dans les parties postérieures du globe.

A. Des 7 corps dans les parties antérieures : 1° 2 dans ou derrière l'iris; 2° 4 dans le cristallin; 3° 1 derrière le cristallin; dans 3 cas, vision de 1/8 à 1/10; dans 1 cas, bonne perception lumineuse, avec amélioration ultérieure probable; dans 3 cas, organe conservé sans ou presque sans vision.

B. Pour les 24 corps dans les parties postérieures; *a*) une fois, V = 2/3; *b*) une fois bonne perception lumineuse; *c*) 5 fois conservation de l'organe; *d*) 17 fois, énucléation. Le pronostic reste donc sombre.

Poids des corps étrangers. — 1° Corps légers, de 0,5 à 55 milligr., 19; 2° corps moyens, de 103 à 165 milligr., 4; corps lourds de 273 à 1,050 milligr., 7.

Durée de séjour dans l'œil. — Aucun cas dans la période primaire avant toute irritation; 21 cas dans la période secondaire, du 1er jour au 28e jour après l'accident; 3 cas dans la période tertiaire, avec phénomènes inflammatoires ultérieurs.

Les blessés viennent tardivement pour des raisons d'ordre géographique et d'ordre économique ou médical.

2 blessés proviennent de Bruxelles, 7 des environs, 15 du bassin de la Sambre, 4 d'autres lieux.

Souvent la présence des corps étrangers est méconnue. L'auteur dit que le diagnostic est souvent difficile, sinon impossible, sans le magnétomètre de Gérard ou le sidéroscope d'Asmus : l'oscillation nette de l'aiguille aimantée a seule de la valeur.

Résultats fournis par l'appareil de Gérard. — Sur 22 cas, l'appareil s'est seulement trouvé en défaut deux fois. Il faut, au préalable, aimanter les petits corps étrangers. *Mode d'extraction des corps étrangers magnétiques intra-oculaires.* — 1° Introduction de l'électro-aimant par la plaie agrandie au besoin : 2 fois réussite de l'extraction avec œil conservé, 4 fois énucléation consécutive, 1 fois énucléation ultérieure; 2° introduction de l'électro-aimant dans la chambre antérieure : 3 fois, procédé abandonné, était réservé aux cas anciens avec cataracte; 3° introduction de l'électro-aimant dans l'espace vitré par la méthode de Hirschberg : 1 succès complet, 1 relatif, 2 conservations du globe, 1 insuccès.

Classification des résultats d'après le poids des corps étrangers et la durée de leur séjour dans l'œil. — Pour une même période, plus le poids du corps étranger augmente, plus le pronostic s'assombrit.

Énucléation sans tentatives préalables d'extraction : 1) 4 à cause de phénomènes d'infection; 2) 2 en période tertiaire pour glaucome; 3) 1 pour ophtalmie sympathique; 2 par suite de la

réponse négative fournie par l'appareil de Gérard et de l'existence de phénomènes irritatifs.

Ophtalmie sympathique. — Dans 2 cas sur 34.

Corps étrangers non extraits, 3 cas.

Dr ROGMAN. **Sur les tumeurs de la glande lacrymale.** — L'histoire pathologique des tumeurs de la glande lacrymale est encore fort embrouillée jusqu'ici. L'auteur cite une observation de l'espèce : tumeur dans la région de la glande lacrymale, exophtalmie.

L'examen microscopique permet de songer à un endothéliome hyalogène ou cylindrome.

Dr DE LANTSHEERE-BLYCKAERTS. **Intoxication saturnine et affections oculaires.** — Les cas d'intoxication saturnine oculaire passent sans doute souvent inaperçus.

Les auteurs se sont occupés davantage de l'amblyopie saturnine que des lésions des muscles de l'œil : muscle de l'accommodation, muscles moteurs du globe, muscles des paupières.

La pathogénie de l'intoxication saturnine est encore obscure. L'auteur a observé les cas suivants :

a) Asthénopie accommodative chez un typographe : liséré dentaire, symptômes intestinaux et musculaires.

b) Myopie de — 5 dioptries environ, insuffisance musculaire, strabisme divergent, irritation conjonctivale, fines opacités centrales du cristallin chez une femme de 48 ans, dont le travail consiste à empaqueter du chocolat dans des feuilles prétendûment d'étain. Celles-ci renfermaient une forte portion de plomb. Symptômes généraux, musculaires et intestinaux, liséré dentaire.

c) Irritation conjonctivale avec larmoiement ou mieux larmoiement avec irritation conjonctivale; l'apparition d'une albuminurie força cet ouvrier plombier de 21 ans à entrer à l'hôpital, et lui fit comprendre qu'il devait abandonner son métier. Au moment du diagnostic de l'albuminurie V = 1/2 sans symptômes ophtalmoscopiques. Guérison.

d) Un cas de rétinite chez un ouvrier gazier (minium) atteint d'albuminurie.

e) Atrophie double des nerfs optiques — paralysie de l'abducteur gauche : inégalité pupillaire, ataxie. Les symptômes oculaires se sont successivement aggravés depuis 1891 jusqu'à ce jour.

L'asthénopie accommodative se manifeste par un affaiblissement général, mais aussi par la fatigue du muscle accommodateur lui-même, sous l'influence directe du plomb.

L'insuffisance de convergence est apparue chez une malade qui

n'était pas obligée de faire converger ses yeux à courte distance, malgré sa myopie. Le plomb a donc agi ici sur les muscles comme ailleurs.

Les opacités du cristallin peuvent être dues à l'âge; mais elles restent stationnaires depuis l'observance de mesures d'hygiène et le traitement. Y a-t-il déjà eu une altération dans la nutrition du cristallin ?

Dr Van Straeten. **Pseudo-actinomycose des canalicules lacrymaux.** — Une dame de 60 ans porte dans la région du canalicule supérieur droit une tumeur allongée dans le sens du bord palpébral, mesurant environ 8 millimètres de longueur sur 4 d'épaisseur. La pression, peu douloureuse, fait sortir du pus par le point lacrymal dilaté, mais la tumeur ne disparaît pas entièrement. Le liquide injecté par le point lacrymal passe complètement dans le nez. Le canalicule est dilaté.

On retire avec la curette des masses de couleur jaunâtre, à surface bosselée de consistance variable. Ces masses tapissaient complètement les parois du canalicule et y étaient adhérentes.

L'aspect microscopique des concrétions a rappelé à l'auteur d'une manière frappante l'aspect de l'actinomyces, mais les renflemeuts en massue sont plus rares et moins nets, et il n'y a pas identité complète avec ce qu'on voit dans l'actinomyces.

D'un autre côté, l'actinomycose éveille l'idée d'une maladie envahissante et destructive des tissus, alors que pour les incrustations des canalicules, comme dans le cas présent, il s'agit d'une affection bénigne guérissant par simple enlèvement des incrustations. Il vaut mieux, jusqu'à nouvel ordre, conserver l'expression générique en quelque sorte : *streptothrix*, ou si l'on tient à rappeler l'analogie d'aspect du parasite avec l'actinomyces, parler de pseudo-actinomycose.

Dr Van Duyse. **Reliquats hyaloïdiens.** — Une masse blanche, tendineuse, lobulée, plus ou moins quadrilatère et antérétinienne, confine à la papille de l'œil gauche par un prolongement; elle est associée à une masse vitreuse, striée, recouvrant le côté temporal de la papille. La masse blanche se trouve reportée du côté temporal et surplombe un foyer ayant les caractères d'un colobome central ou maculaire.

L'auteur fait l'étude histologique et embryologique de cette lésion.

BIBLIOGRAPHIE ET REVUE DES JOURNAUX

Thrombose de la veine centrale de la rétine (thèse du Dr G. Clermont, analysée par le Dr Carra). — Première partie. — *Thrombose veineuse en général et chlorotique en particulier.* — La thrombose veineuse est l'obstruction partielle ou totale d'une veine par une concrétion sanguine qui reste fixée au point où elle a pris naissance. Elle se rencontre dans une:

Plaie ou contusion,

Phlébite par inflammation,

Phlébite par maladie générale infectieuse,

Maladie organique du cœur,

Artério-sclérose et dégénérescence variqueuse des veines (Huchard),

Chlorose (Proby, Bourdillen, Dickinson, Guinen-Lœwenberg, Lemoine).

Evolution de la thrombose. — Pour Lancereaux, elle s'établit où il y a stase de la circulation sanguine; pour Renaut, au point d'activité maxima du courant sanguin veineux au confluent des veines de toute une région, condition que nous trouvons réalisée pour la veine centrale de la rétine. La vitesse maxima lèse l'endoveine. La lésion pariétale constituée, des granulations particulières s'attachent à la paroi altérée et semblent précipiter la fibrine; ces granulations prennent les noms: de globuline de Donné, rosettes de Ranvier, vésicules élémentaires de Zimmermann, hématoblastes d'Hayem, plaquettes de Bizzozero.

Deuxième partie. — *Thrombose de la veine de la rétine.* — *Historique.* — Peu connue en France, elle est surtout bien décrite par les auteurs étrangers: Michel, Angelucci, Weinbaum, etc.

Leber donne comme étiologie la dégénérescence vasculaire et les affections cardiaques. Pour lui, l'affection est monolatérale, s'établissant brusquement. Il semble soupçonner les embolies multiples des petites branches de l'artère centrale, ou des thromboses veineuses. Bouchut insiste sur la thrombose des veines rétiniennes dans la thrombose des sinus de la dure-mère (affections cérébrales des enfants).

En 1878, Michel établit le premier la thrombose de la veine centrale. Après lui viennent les Galezowski, Angelucci, Knapp, Lancial, de Wecker, Kœnig, Weinbaum, Wagenmann, Randolph, Panas, Truc-Valude, Fuchs, Despagnet.

Etiologie. — Sur 16 cas publiés, on trouve :

2 fois, artério-sclérose;
3 fois, infection généralisée;
1 fois, infection localisée, Knapp (érysipèle);
1 fois, dyscrasie (chlorose).

La localisation de la thrombose n'est pas difficile à comprendre : la veine est tortueuse et présente un coude très marqué. La thrombose a tendance à se produire au point de confluence des veines de toute une région : la veine centrale réalise ce type. Le caillot est situé 1 millimètre en arrrière de la lamina cribrosa.

L'artério-sclérose agit par ses altérations artérielles et veineuses, par ses lésions cardiaques et pulmonaires. Les infections engendrent la phlébite et la périphlébite qui donne lieu à la thrombose.

La chlorose, due à un trouble des fonctions ovariennes dont l'action antitoxique ne pourrait s'exercer, laisse libre cours à l'adultération du sang par des produits de désassimilation, produits susceptibles de produire la phlébite et périphlébite.

Anatomie patologique. — *Thrombose veineuse et veine centrale.* — Le thrombus est formé de fibrine et leucocytes, il adhérait à la paroi veineuse sur le tiers de sa circonférence; la paroi veineuse est épaissie.

Thrombus datant de deux mois. — Il oblitère la lumière du vaisseau. Il est composé de fibrine amorphe et brillante, plus des leucocytes et noyaux cellulaires. La gaine veineuse est dilatée et un exsudat cellulaire abondant règne tout autour, l'endothélium a proliféré, la paroi veineuse est épaisse, l'altération endothéliale disparaît hors du point thrombosé, la gaine périveineuse est infiltrée de leucocytes (Angelucci, Michel, Weinbaum). Le nerf optique, après trois mois, s'atrophie complètement. L'artère centrale est quelquefois indemne, ou le siège de périartérite peu intense, avec infiltration calcaire. Sur la rétine apparaît aussitôt un gros œdème et des hémorragies qui se localisent dans les couches internes. Les feuillets rétiniens peuvent être dissociés et de petites gouttelettes de sang pénètrent dans le corps vitré. Peu à peu, tout disparaît, on ne trouve plus que des hématies déformées et décolorées, du pigment hématique et des flocons irréguliers de fibrine. Il peut se trouver de l'hypertrophie des fibres de soutènement qui peuvent aller jusqu'à former des tractus soudés à la choroïde, et dont la rétraction inégale avait plissé la rétine.

Description clinique :

1 Début brusque des accidents;
2 Vision fortement compromise d'emblée;

3 Modifications des vaisseaux:
Artères minces et fines,
Veines dilatées, de coloration foncée;
4 Papille et rétine troubles;
5 Papille non saillante.

Formes. — Forme des artério-scléreux; forme décrite par Michel, observée surtout chez le vieillard.

Formes mixtes. — Rencontrées chez des sujets jeunes où il y a des hémorragies (Knapp, Weinbaum, G. Clermont).

Ces divisions sont théoriques et non scientifiques.

Marche. — Pronostic ordinairement sévère surtout chez le veillard: mort plus ou moins rapide. A côté de ces cas graves, rappelons que Michel cite un cas où il y eu retour *ad integrum* de la vision.

Dans la forme infectieuse généralisée le pronostic est fatal (mort après deux mois).

Diagnostic. — L'œdème exclue la staunng's papille.

Dans la névrite optique, la papille est saillante, et le trouble de la vision ne débute pas brusquement.

Dans les neuro-papillites de la chlorose le diagnostic est plus difficile (Bannister, Prael, Westcott, Hugh Patrick). Là on peut observer la thrombose véritable de la veine centrale, ou simplement la papille avec stase.

L'embolie artérielle ne doit pas être confondue. Là les veines et artères sont minces, sur la macula siège une tache rouge non hémorragique, jamais d'hémorragies rétiniennes, l'atrophie papillaire est très rapide.

L'épanchement sanguin dans le nerf optique est très rare (Leber).

Les rétinites albuminuriques des diabétiques ont leurs signes spéciaux : plaques blanches péripapillaires, la couronne de stries maculaires blanchâtres, des hémorragies disséminées.

Les lésions vasculaires généralisées du fond de l'œil sont encore trop peu connues pour pouvoir en établir le diagnostic différentiel. A l'appui de la proposition suit une observation très concluante de M. Wagenmann. Dr CARRA.

CONGRÈS INTERNATIONAL D'OPHTALMOLOGIE

PARIS 1900

Le prof. Pflüger (de Berne), rapporteur dans la question : *Valeur comparative de l'énucléation et des opérations suscep-*

tibles de la remplacer, prie tous les confrères de bien vouloir lui répondre aux questions suivantes :

A. Combien de cas de panophtalmie avez-vous traités ?
I. Par l'énucléation ?
II. Par l'exentération (éviscération) ?
1° Par l'éviscération simple (Mules et de Graefe) ?
2° Par l'éviscération combinée d'hétéroplastie ?

Dans quels cas avez-vous observé des complications ?
a. Avec cellulite de l'orbite ?
b. Avec méningite finissant par guérison ?
c. Avec méningite finissant par la mort ?
Quel était dans les cas fatals le résultat de l'examen anatomique et bactériologique ?

B. En combien de cas d'énucléation et d'exentération avez-vous observé des complications en tout et spécialement les complications ?
a. b. c. (Mentionnées en haut).
d. Irritation sympathique ?
e. Inflammation sympathique ?
Sur combien de cas d'énucléation et d'exentération en tout est-ce que les cas compliqués mentionnés se rapportent ?

C. En combien de cas d'opérations de staphylome avez-vous observé des complications ?
Quelles étaient les complications ?
Quelle était la méthode de l'opération du staphylome ?

D. En quels cas de neurotomie et de neurectomie avez-vous observé des complications ?
Quelles étaient les complications ?
(Ne pas oublier l'irritation sympathique et l'inflammation sympathique).
Combien d'opérations de neurotomie et de neurectomie avez-vous exécutées en tout ?
Quelles étaient les indications pour ces opérations ?

Messieurs les confrères qui veulent bien, dans l'intérêt de la science et du progrès ophtalmologique, se donner la peine de répondre à ces questions, sont priés de faire parvenir les réponses aussitôt que possible directement au rapporteur.

Le Gérant : FÉLIX ALCAN.

5715. — L.-Imprimeries réunies, B, rue Saint-Benoît, 7. — MOTTEROZ, directeur.

COMPLICATIONS OCULAIRES DE LA GRIPPE

PAR

Le Dr A. PÉCHIN

Les complications oculaires de la grippe sont importantes à connaître, car, si elles sont bénignes parfois, elles peuvent, dans certains cas, revêtir un caractère de gravité tel qu'elles passent au premier plan en raison des accidents qu'il s'agit de conjurer et du pronostic sévère qu'elles entraînent.

La grippe, maladie toxi-infectieuse, dont l'agent pathogène est le bacille de Pfeiffer, agit par son microbe et ses toxines spécialement sur le système nerveux, il est donc tout naturel de penser que l'on trouvera des altérations du côté des nerfs et des muscles de l'œil, et, comme dans toute maladie infectieuse, des inflammations du côté du tractus uvéal. Le système circulatoire lui-même du nerf optique et de la rétine n'échappera pas et nous voyons déjà à quelles graves complications nous pourrons avoir affaire.

Il n'est pas jusqu'au tissu cellulaire de l'orbite et aux parois des sinus qui entourent cette cavité qui ne puissent être envahis par le processus infectieux, et l'on sait combien sombre est le pronostic des sinusites.

En somme, je crois pouvoir dire sans crainte d'exagération que toute la pathologie oculaire peut se dérouler dans le cours de l'influenza.

Les paupières peuvent être atteintes d'œdème, œdème qui devra attirer beaucoup l'attention, car on aura à se demander s'il s'agit d'un processus inflammatoire au début ou bien d'un œdème révélateur d'un état brightique. Je sais qu'il y a un état particulier de l'œdème dans les deux cas, mais au début la distinction des deux œdèmes, inflammatoire ou brightique, peut être délicate.

Le rôle de la fonction rénale est des plus importants dans l'évolution de la grippe. Qu'il s'agisse d'une néphrite grippale ou d'une grippe chez un malade dont le rein fonctionne

mal, le pronostic sera subordonné au fonctionnement de cet émunctoire. De là, l'importance de la constatation de cet œdème et sa valeur séméiologique.

S'agit-il d'un processus inflammatoire? Pour n'avoir pas à redouter un péril rénal, nous n'en avons pas moins affaire à une complication très sérieuse, et nous voyons combien, à peine entrés dans cette pathologie oculaire, nous avons déjà à envisager des symptômes dont la signification doit nous préoccuper beaucoup. Assurément, lorsqu'il s'agit d'abcès bien localisés prenant leur origine dans la conjonctive ou les glandes ciliaires, le pronostic est bénin; mais nous devons ici nous rappeler que les abcès des paupières supérieures peuvent être la conséquence d'affections du sinus frontal.

Ces abcès, d'origine sinusitique, ont été signalés par Landolt, Hirschenberger et Weichselbaum [1]. Ce dernier auteur rapporte le cas d'un jeune homme atteint d'influenza et qui, au douzième jour, eut un abcès de la paupière. On incisa l'abcès et le lendemain apparurent des accidents méningitiques auxquels le malade succomba. On trouva les sinus remplis de pus.

Ces abcès sont généralement tardifs et apparaissent pendant la convalescence.

L'hypérémie conjonctivale apparaît comme symptôme réflexe dans la rhinite et les sinusites ethmoïdo-frontale ou maxillaire; c'est un smptôme à noter, de même que les petites hémorragies dont les conjonctives bulbaire et palpébrale peuvent être le siège; mais l'affection principale à signaler est la conjonctivite.

Cette conjonctivite est ordinairement bilatérale et s'accompagne d'une sécrétion purulente plus ou moins abondante, comme celle qu'on rencontre parfois dans la rougeole, et cède dans la plupart des cas à une thérapeutique appropriée.

Je passe sur les travaux bactériologiques qui ont été faits sur cette conjonctivite parce qu'ils n'ont pas encore abouti à des résultats assez positifs pour être l'objet d'un exposé.

1. Weichselbaum, *Wiener Ges. d. Aerzte*, 1890, 31 janvier.

Lorsque ces recherches, travail d'actualité comme en témoigne la thèse récente de M. Paul Petit[1] (de Rouen), auront été suffisamment poussées, alors nous connaîtrons l'agent pathogène qui donne naissance à tel ou tel trouble et nous n'aurons plus, pour dénommer les affections conjonctivales et cornéennes, des expressions purement symptomatiques qui dissimulent mal notre ignorance de la cause prochaine de la lésion.

On a signalé dans le cours de la grippe des lésions variées de la cornée et, comme je viens de le dire, on a donné à ces troubles des appellations tirées de leurs aspects cliniques. De là, les noms d'ulcères de la cornée, de kératite serpigineuse avec hypopyon, de kératite dendritique, de kératite pointillée superficielle, de kératite parenchymateuse, et de kératite phlycténulaire. Ces dénominations nous rappellent les aspects cliniques ordinaires des kératites observées dans la grippe comme d'ailleurs dans d'autres affections microbiennes; mais ces dénominations constituent des types cliniques auxquels nous ne tenons plus maintenant, et nous désirons vivement que le jour soit prochain où ces termes passeront dans la symptomatologie pour laisser l'appellation caractéristique à la cause première. Ce sera l'œuvre de demain.

Toujours est-il que, d'après ces types cliniques que je viens d'énumérer, la cornée est bien maltraitée dans la grippe et si certaines de ces kératites guérissent avec une transparence parfaite des lames de la cornée, il est loin d'en être toujours ainsi, et le trouble cornéen s'accompagne fatalement d'une diminution de la vision; parfois même le leucome est central et assez large, et c'est alors la cécité définitive à laquelle ne pourront remédier ni les topiques, ni l'iridectomie.

Voici une observation qui montrera une malade en convalescence de grippe atteinte de conjonctivite grippale qui dura environ deux mois et se compliqua au septième jour d'un ulcère grave de la cornée.

1. *Recherches cliniques et bactériologiques sur les infections aiguës de la cornée*, Paris, 1900.

Observation I.

Mme R..., âgée de 57 ans, est atteinte de grippe, à forme pulmonaire. Un mois après le début de cette affection, alors qu'elle entrait à peine en convalescence, apparaît une conjonctivite bilatérale avec sécrétion purulente pour laquelle je suis appelé le 24 mars 1899. La sécrétion est modérée, les paupières ne sont pas tuméfiées, ne présentent pas cet œdème inflammatoire qu'on rencontre dans certaines conjonctivites graves. Les cornées sont indemnes. La malade est très fatiguée, affaiblie, et mon confrère qui l'assiste me fait remarquer que les poumons ne sont pas encore guéris; des râles de bronchite subsistent dans les deux poumons; il y a encore un état fébrile. Lotions boratées fréquentes et collyre au protargol à 5 p. 100. Le 5 avril apparaît brusquement un ulcère de la cornée gauche, situé dans la moitié externe de cette membrane et s'étendant selon toute la longueur de son diamètre vertical en décrivant une courbe parallèle au limbe. La largeur de cet ulcère est d'environ 3-4 millimètres. Il est à noter que cet ulcère présente un aspect diaphane, aucune réaction inflammatoire sur ses bords; on dirait qu'avec un couteau à cataracte, tenu suivant le diamètre vertical de la cornée, on ait enlevé des lames cornéennes à une assez grande profondeur. Thermocautère au rouge sombre et violet de méthyle. Le 26 mai suivant, toute la moitié externe de la cornée est devenue grisâtre et parcourue par de fins vaisseaux. En haut, quelques vaisseaux verticaux qui descendent du limbe. Le 6 juin, la conjonctivite était terminée avec une conservation parfaite de la vision à droite et réduite à 1/6 à gauche.

Après avoir mentionné la ténonite et l'épisclérite, cette dernière maladie bien connue pour sa ténacité et ses récidives, je vous signalerai tout particulièrement les affections grippales du tractus uvéal. L'iris, le corps ciliaire et la choroïde peuvent être atteints. M. Adler et d'autres ont décrit

l'iritis grippale. M. Dianoux a rapporté à la Société française d'ophtalmologie (1898) des cas de cyclite infectieuse dans l'influenza, cyclite bien spéciale, car il s'agissait plutôt, comme le dit M. Dianoux, d'une perturbation fonctionnelle que d'une lésion vraie. En effet, l'iris, dans les observations rapportées par cet auteur, est resté absolument indemne malgré l'hypopyon. Les procès ciliaires laissaient passer le pus sans qu'il y eût processus inflammatoire proprement dit qui eût déterminé une cyclite suppurée avec hypotonie puis phtisie ultérieure du globe. Au contraire, il y avait hypertension et retour à la vision.

Ces cas de M. Dianoux nous apparaissent néanmoins comme exceptionnels, d'autant plus que les cultures qu'il a fait pratiquer par M. Rapin ont fait constater dans le pus de l'hypopyon (contrairement à ce qui a lieu dans l'hypopyon en général, ce pus étant stérile) des bacilles identiques à ceux constatés dans les crachats bronchitiques de l'influenza, par MM. Tissier et Roux, et nous devons nous rappeler que les processus inflammatoires du tractus uvéal sont toujours graves et généralement d'un pronostic fatal pour la vision.

Le cas suivant est plutôt le type des infections du tractus uvéal qu'on rencontre le plus fréquemment. Il montre combien ce processus inflammatoire de la membrane vasculaire est tenace, douloureux et compromettant pour la vision.

Observation II.

Mme Ch..., âgée de 63 ans. Bonne santé antérieure. Pas d'antécédents pathologiques héréditaires ou personnels à signaler. Il y a deux mois et demi, elle fut atteinte d'influenza. Les manifestations pulmonaires furent graves pendant une quinzaine de jours et se compliquèrent d'une céphalée persistante et de douleurs à la nuque très intenses. — Dès le début l'œil droit devint rouge et douloureux. La malade habite les environs de Paris, et aussitôt que son état le lui permit, elle vint, sur le conseil de son médecin, réclamer des soins pour

son œil qui n'avait cessé d'être douloureux. La malade entre à ma clinique le 5 juin 1899.

Œil droit : kératite non vasculaire, pointillée, superficielle, centrale, s'étendant davantage selon le diamètre horizontal. Cette large lésion cornéenne est limitée par une ligne nette et sinueuse. L'aspect est grisâtre et à l'examen à l'éclairage latéral on constate un fin pointillé. Œil inéclairable, rouge, douloureux. Compresses chaudes, atropine.

11 *juin.* — Jusqu'à ce jour, les douleurs ont été presque continues, sauf quelques rémissions obtenues par les piqûres de morphine et l'application d'un vésicatoire à la tempe.

L'aspect de la kératite s'est modifié ; la cornée paraît soulevée suivant des traits linéaires à direction horizontale.

13 *juin.* — Les douleurs ont disparu ; c'est la première fois que la malade a passé une bonne nuit.

29 *juin.* — Les douleurs sont revenues de temps en temps. L'œil est toujours rouge, douloureux à la pression au niveau du cercle ciliaire. L'aspect de la kératite a encore changé. Grande ligne grisâtre traversant obliquement la cornée de haut en bas et de dedans en dehors. Le tonus a toujours été normal. La pupille est petite, iris immobile. — Pendant ces trois derniers jours, douleurs très vives dans la tête, accentuées surtout au niveau du pariétal droit, hémicrânie.

6 *juillet.* — Douleurs diminuées. Cornée presque transparente ; séclusion pupillaire. Injection périkératique persiste.

19 *juillet.* — Plus de douleurs. Aspect normal de la conjonctive bulbaire. Bonne perception lumineuse ; distingue les gros objets à 50 centimètres. Il y aura peut-être lieu plus tard d'intervenir opératoirement.

Cette manifestation grippale sur le tractus uvéal doit être notée. Nous savons depuis des travaux récents que le cadre des iritis, des irido-cyclites et des irido-choroïdites doit s'élargir de plus en plus alors qu'autrefois la syphilis et le rhumatisme faisaient tous les frais, ou peu s'en fallait, de l'étiologie de ces affections. Toute infection exogène ou en-

dogène produite par des microbes, ptomaïnes ou toxines quelconques, peuvent retentir sur le tractus uvéal. Et trop souvent encore nous nous trouvons en face d'iritis aiguës ou chroniques sans que nous puissions formuler un diagnostic étiologique, le seul vraiment utile. De là, l'obligation d'une étude approfondie du malade.

Et à ce propos, je rappelle que j'ai rapporté l'année dernière au Congrès d'ophtalmologie de Paris une observation d'iritis d'origine palustre chez une femme qui avait eu à cinq ans d'intervalle deux attaques de fièvre paludéenne grave. A la première attaque, un œil s'était pris, l'autre œil n'ayant été atteint qu'à la seconde attaque.

Le cristallin et le vitré ne sont pas épargnés. M. Schiess-Gemuseus a constaté des cataractes développées brusquement à la suite de l'influenza et MM. O. Valter[1] (d'Odessa) et Fuchs (de Vienne) ont décrit des inflammations aiguës du vitré et l'hyalite suppurée.

Le glaucome lui-même, affection si grave, a fait plusieurs fois son apparition; il a été signalé par Parinaud, Duboys de Lavigerie, Boucheron et Despagnet. Le glaucome dans les affections infectieuses s'explique vraisemblablement par l'action des toxines. Il y a là un élément de pathogénie qui est à étudier dans cette affection de nature si obscure encore actuellement.

Les hémorragies de la rétine ont été signalées par Fage et Galezowski[2], qui expliquent ces lésions rétiniennes, le premier par une altération du sang, et le second par une influence microbienne directe sur les altérations des parois vasculaires.

Enfin, nous voyons le microbe grippal ou ses toxines agir sur la rétine et le nerf optique, déterminant la névro-rétinite avec ou sans papille de stase et la névrite rétro-bulbaire. Cette névrite rétro-bulbaire qu'avec raison Parinaud recommande de ne pas confondre avec la névrite rétro-bulbaire de

1. *La Clin. ophtalm.*, 1899, p. 148.
2. Société d'opht., Paris, 2 avril 1895.

Samelshon, se révèle par peu de chose à l'ophtalmoscope, mais avec la réduction périphérique du champ visuel, la diminution de la vision qui va jusqu'à l'amaurose dans certains cas, le malade éprouve surtout une sensation de douleurs survenant dans le fond de l'orbite lorsqu'on exerce une pression sur l'œil. Ce symptôme, observé par Hock qui, le premier, a appelé sur lui l'attention, est ici d'une grande valeur, puisqu'on ne le rencontre pas dans les autres formes de névrite rétro-bulbaire d'origine toxique. Ces accidents oculaires sont souvent le prélude d'autres accidents cérébraux, accidents qui n'ont pas la gravité qu'on pourrait craindre au premier abord. La lésion de la névrite rétro-bulbaire consiste (Bergmeister) dans une altération siégeant en dedans du canal optique. Cette névrite rétro-bulbaire canaliculaire provient de la propagation à la gaine du nerf optique de l'inflammatiou de la muqueuse du sinus sphénoïdal.

Cette anatomie pathologique est vraie; elle est d'ailleurs très rationnelle et les rapports de ce sinus avec le canal optique l'expliquent très bien, mais cette pathogénie n'exclut pas la possibilité d'une névrite périphérique due aux toxines, ainsi que l'a démontré récemment M. H. Vincent (Val-de-Grâce) dans son étude sur la névrite périphérique expérimentale produite par la toxine typhique[1].

Je n'insiste pas sur la gravité de ces lésions du nerf optique qui, outre les dangers qu'elles font courir du fait de l'infection des sinus, offre encore la particularité de pouvoir se terminer quelquefois par l'atrophie optique. Mais je me hâte d'ajouter que, dans ces formes comme dans d'autres différentes qui se caractérisent par un scotome central, on note souvent la guérison.

J'en ai fini avec l'appareil optique et rétinien en disant qu'on a constaté avec des vertiges une persistance de la vision colorée bleue ou jaune (R. Hilbert[2]) troubles ayant une

1. H. Vincent, Société de biologie, 3 mars 1900.
2. R. Hilbert, *Klin. Monatsbl. f. Augen.*, mai 1898.

origine centrale, et causés probablement par un épuisement nerveux ou par adultération de certains centres par les toxines.

Et j'arrive aux troubles musculaires qui ne sont pas la partie la moins importante de cette étude.

On rencontre souvent, au début de l'influenza, des malades atteints d'asthénopie musculaire. Ces malades ont une sensation de gêne dans l'orbite, sensation qui augmente dès qu'ils veulent travailler. Ce symptôme est des plus pénibles. En voici un cas :

Observation III.

Je soigne actuellement une femme de 33 ans, qui a été atteinte, il y a dix-huit mois, d'influenza caractérisée surtout par de la céphalée, de la rachialgie lombaire et des douleurs disséminées dans les muscles des membres inférieurs avec sensation de grande fatigue. Dès le début, elle se plaignit vivement de douleurs orbitaires s'accentuant dans la vision rapprochée. Ces phénomènes douloureux et asthénopiques cessèrent pour reparaître il y a deux mois pendant une nouvelle atteinte grippale. Aujourd'hui les symptômes généraux de la grippe ont disparu, mais l'asthénopie musculaire et les douleurs orbitaires persistent.

D'autres malades, gravement atteints, ceux-là, présenteront des paralysies oculaires, paralysie de la 3e paire, parésie des droits internes (Alt), paralysie de l'accommodation seule d'origine nucléaire ou périphérique (Uhthoff), pouvant se compliquer de poliencéphalite inférieure ; paralysie de la 4e paire bilatérale (Van Millingen), d'ophtalmoplégie totale unilatérale, d'ophtalmoplégie externe et enfin, pour en terminer avec l'appareil nerveux, de névralgies de la 5e paire.

Il me reste à signaler la dacryoadénite et les abcès orbitaires avec toutes leurs conséquences sur le nerf optique et leur répercussion sur les sinus et le cerveau.

Lors de la première épidémie de grippe, qui apparut à Paris, il y a une dizaine d'années, la bénignité de cette affection à laquelle on voulait encore croire en souvenir de la grippe d'autrefois qui n'avait pas montré une gravité aussi persistante, cette bénignité, dis-je, ne tarda pas à faire place à un pronostic très sérieux, et, depuis, les méfaits de la grippe n'ont cessé, surtout dans ces dernières années, de nous montrer que cette maladie toxi-infectieuse est un véritable fléau contre lequel nous sommes encore bien désarmés puisque nous n'avons, comme le disait, il y a quelques jours, M. Fernet à l'Académie de médecine, ni médicament spécifique, ni vaccin.

En attendant de pouvoir intervenir avec plus d'efficacité, apprenons du moins à mieux connaître notre ennemi, et j'espère y avoir contribué en appelant l'attention sur les manifestations oculaires de la grippe.

DES THROMBOSES ARTÉRIELLES DU NERF OPTIQUE

DE NATURE ARTHRITIQUE

PAR

Le Dr GALEZOWSKI [1]

(SUITE)

Comme nous l'avons déjà démontré par de nombreux faits anatomo-pathologiques et ophtalmoscopiques, les artères, même du plus petit calibre, peuvent subir des altérations des plus variées tout aussi bien dans l'intérieur de leur calibre qu'à la surface externe de leurs parois.

C'est ainsi que nous voyons apparaître des dépôts blancs dans les différents points du trajet des artères rétiniennes avec des troubles plus ou moins graves dans la vision. Tan-

1. Voir premier article, février 1900.

tôt ces lésions envahissent plusieurs branches rétiniennes à la fois d'un ou de deux yeux, comme cela se voit journellement dans la néphrite interstitielle. Il en résulte une dégénérescence graisseuse des parois vasculaires avec des hémorragies disséminées consécutives dans leur pourtour. Tantôt des thromboses partielles rétiniennes en seront la conséquence.

Müller a trouvé une dégénérescence graisseuse proéminente du côté de l'endothélium; Manz a rencontré des dégénérescences analogues dans les artères périphériques de la rétine.

Ce qui existe dans les vaisseaux rétiniens a été également observé dans les vaisseaux cérébraux. Charcot a décrit des endartérites oblitérantes, et Lancereaux a rencontré des périartérites et des artérites syphilitiques, bien circonscrites, occupant les artères cérébrales ou méningées.

Mais quels sont les phénomènes que présentera un œil atteint de ces sortes d'altérations, et à quelle forme ophtalmoscopique et fonctionnelle reconnaîtra-t-on la maladie?

Tels sont les problèmes anatomo-pathologiques que je me suis proposé de résoudre, et j'apporte ici le résultat des recherches que j'ai faites à ce sujet, et qui me paraissent présenter, à plus d'un titre, un intérêt pratique.

Les altérations artérielles que l'on rencontre dans les vaisseaux rétiniens sont de deux sortes : *les unes* amènent des troubles visuels lents, progressifs comme ceux, par exemple, que l'on observe dans la rétinite albuminurique; *les autres*, au contraire, donnent lieu à des phénomènes instantanés, foudroyants, à tel point que les malades perdent la vue d'une manière subite, comme dans l'embolie de l'artère centrale. L'analogie entre ces endartérites oblitérantes et l'embolie est tellement grande que, comme nous l'avons déjà démontré par les observations précédentes, il est difficile de les distinguer; jusqu'à présent, plusieurs auteurs ont confondu ces deux maladies. Ainsi, lorsque l'on voit un individu atteint d'une amaurose monoculaire subite, avec rétrécissement des artères rétiniennes, et infiltration ou infu-

sion périvasculaire et de la macula, déclare-t-on qu'il s'agit d'une embolie provenant d'une affection cardiaque, lorsque cette dernière n'est révélée par aucun examen le plus minutieux.

Dans plusieurs des cas analogues, où j'avais trouvé aussi des signes ophtalmoscopiques ressemblant à ceux de l'embolie centrale artérielle, j'étais resté frappé pourtant de l'absence de tout signe d'altération cardiaque. Ne voulant pas me fier à mes propres investigations, je m'étais adressé à nos éminents maîtres en pathologie interne. L'examen du cœur fait chez quelques malades par le professeur Potain, chez d'autres par le professeur Dieulafoy et anciennement par Charcot et Peter confirmèrent complètement mes assertions.

Il est résulté des examens faits chez plusieurs malades contrôlés par les praticiens les plus éminents de Paris, que 59 cas *d'embolie rétinienne*, constatée à l'ophtalmoscope, il y avait dans 13 cas absence complète de toute altération du cœur ou de l'aorte. La maladie oculaire était donc locale, circonscrite et ne dépendait point de la circulation générale et centrale.

Chez quelques-uns de mes malades, des tracés sphygmographiques ont été faits à la clinique du professeur Potain, et sont encore venus confirmer l'état normal de la circulation artérielle.

Mais, en recherchant attentivement les causes probables de ces différents cas d'oblitération vasculaire, on découvre des indications fort intéressantes à cet égard.

C'est ainsi que j'ai observé, dans 3 cas, une relation entre les accès de fièvre intermittente et l'oblitération de l'artère rétinienne ; *trois fois* la maladie était due à la syphilis ; *une fois* elle avait suivi de très près une chute sur la tête ; *deux fois* je l'ai vue survenir à la suite d'un fort accès de colère ; enfin, dans deux cas, on ne pouvait rattacher l'oblitération des vaisseaux rétiniens à aucune autre cause qu'à la *migraine ophtalmique*.

Le tableau statistique ci-contre pourra, du reste, vous

renseigner sur plus d'un fait étiologique important, concernant l'embolie et la thrombose rétiniennes.

Tableau statistique de 46 cas d'embolie et de 13 cas de thrombose rétinienne.

Age.....	10-20	20-30	30-40	40-50	50-60	60-70	70-80	80-90
Nombre de cas.	4	11	12	13	27	25	9	2

Sexe..	Hommes.... 15 Femmes..... 44	Embolie ou thrombose partielle..	25
Œil gauche..... 42 Œil droit..... 17		Embolie ou thrombose générale..	34

Fièvre intermittente.....	3	cas.
Syphilis.....	3	—
Chute sur la tête.....	1	—
Émotions vives et colère.....	2	—
Aortite.....	1	—
Migraine ophtalmique.....	2	—
Goutte et rhumatisme.....	27	—
Accidents cérébraux accompagnant l'embolie.	7	—

Il y a dans ce tableau 13 cas, dans lesquels on pouvait rapporter les accidents oculaires à toute autre cause qu'à une affection cardiaque. Mais sur les 46 autres cas, il est probable qu'il se trouve un certain nombre de malades dont les accidents emboliques devraient se rapporter à une thrombose périphérique. Mon attention n'ayant pas été attirée sur ce point, j'ai pu confondre les deux affections en ne me basant que sur un seul fait du symptôme ophtalmoscopique.

A l'avenir, je pense qu'il sera de notre devoir absolu de rechercher dans la symptomatologie de ces deux maladies des différences caractéristiques, permettant de faire une distinction entre elles.

C'est ainsi que la perte de la vue, quoique subite, est précédée le plus souvent de quelques symptômes prodromiques. Un de mes malades voyait, pendant quatre mois consécutifs, des bluettes devant l'œil malade; un autre, pendant les trois jours qui ont précédé l'attaque voyait de plus plus trouble. Chez un autre encore, des douleurs périorbitaires venaient

par crises pendant un mois et ne cessèrent complètement qu'avec la perte de la vue.

Les thromboses donnent aussi lieu bien plus souvent que les embolies aux hémorragies concomitantes rétiniennes.

Il existe aussi d'autres cas dans lesquels l'inflammation envahit de préférence les veines de la rétine et donne lieu à une vraie phlébite, dont les caractères ophtalmoscopiques et les symptômes fonctionnels sont différents des cas d'embolie ou de thrombose artérielle, comme nous allons plus tard l'indiquer.

La thrombose artérielle de la rétine peut apparaître dans différentes branches de l'artère centrale. Lorsqu'elle occupe l'artère centrale à son entrée dans la papille optique, elle occasionnera des symptômes ressemblant presque sous tous les rapports à une embolie. C'est ainsi que la vue se perd complètement, la papille devient pâle, blanche, et la macula présentera, comme dans une embolie, une zone blanchâtre circulaire. Mais si on examine attentivement la marche et l'évolution de l'amblyopie ou de l'amaurose de l'œil atteint, on se convaincra bien vite que le mal n'était pas instantané, mais qu'il avait été précédé de troubles visuels passagers pendant un certain temps. Il y a même des cas où j'ai pu constater un retour complet à la vision, suivi au bout de quelque temps d'une nouvelle attaque de cécité plus ou moins complète.

Les mêmes thromboses peuvent attaquer une seule petite branche collatérale de l'artère centrale de la rétine, et alors le trouble visuel dès le début ne sera que partiel, tandis que, dans d'autres cas, la vue se perdra complètement pour revenir partiellement au bout de quelques jours, quelques semaines ou même beaucoup plus tard.

Le fait suivant peut servir d'exemple :

Observation IV.

M. l'abbé S..., âgé de 23 ans, appartenant à la mission étrangère, vint me consulter le 12 juin 1886 pour une am-

blyope partielle de l'œil droit survenue le 7 mai de la même année. Cet accident s'était déclaré à la suite d'un fort rhume avec angine qui avait duré plus de trois semaines avec beaucoup de fièvre.

Le malade, de plus, est très rhumatisant, goutteux ; il a souvent des attaques de migraine du côté droit de la tête.

A l'examen de son œil droit, je constate une hémianopsie supéro-interne. L'acuité visuelle est de 1/3, et à l'examen ophtalmoscopique je trouve une périartérite dans la branche artérielle inféro-externe. Le reste de la santé est normal et il n'y a rien au cœur.

(*A suivre.*) Dr GALEZOWSKI.

SOCIÉTÉ D'OPHTALMOLOGIE DE PARIS

Séance du 6 *mars* 1900

PRÉSIDENCE DE M. DARIER, VICE-PRÉSIDENT

Le procès-verbal de la séance du mois de mars est lu et adopté.

M. WUILLOMENET, *secrétaire général*, dépouille la correspondance qui comprend :

1° Une lettre de candidature pour une place vacante de membre correspondant national de M. DOR, qui envoie à l'appui un travail inédit intitulé : *De l'origine cérébelleuse de certains strabismes;*

2° Une note annonçant qu'il paraîtra dans les bureaux de l'Institut de bibliographie à Paris, le n° 1 pour l'année 1900, de la *Bibliographia medica*, publication consacrée à la bibliographie internationale des sciences médicales, sur le modèle de l'*Index medicus américain*.

M. le PRÉSIDENT nomme une commission composée de MM. PARINAUD, VALUDE et MORAX, rapporteur du travail de M. Dor.

MM. A. VEILLON et V. MORAX. **Note sur une péricystite gangréneuse et les suppurations anaérobies.** — Il faut distinguer

dans la destruction des tissus deux processus bien différents : la nécrose et la gangrène. La nécrose est la mortification simple des cellules, comme cela arrive dans le tissu frappé de mort par un traumatisme, l'absence d'irrigation sanguine, une action toxique, etc., lorsque ce tissu est à l'abri d'une invasion microbienne; le ramollissement cérébral à la suite d'une embolie artérielle en est un exemple.

Dans la gangrène il n'y a pas seulement nécrose, il y a une modification profonde des tissus qui se rapproche tout à fait de la putréfaction; c'est ce qui arrive lorsqu'un tissu mortifié est en contact avec l'air extérieur ou certaines cavités naturellement infectées comme la bouche, l'intestin.

Certains microbes, comme le staphylococcus aureus, mortifient les tissus ; mais, si on examine de près le phénomène, on voit que ce tissu mortifié n'a point les propriétés physiques et chimiques des tissus gangrénés, il est simplement nécrosé.

D'après les recherches de Veillon, de Veillon et Zuber, de Hallé, de Rist, de Cottet, de Guillemot, il existe toute une série de microbes qui ont en même temps la propriété de nécroser les tissus et de leur faire subir un processus de désintégration analogue à la putréfaction; ces microbes font de la gangrène vraie. Ces microbes, qui paraissent assez nombreux, ont tous cette particularité d'être des organismes anaérobies stricts.

Il est rare de rencontrer du côté des voies lacrymales des suppurations à pus fétide. Si les auteurs les ont observées, ils n'en ont guère fait mention, et dans les traités classiques anciens ou modernes, nous n'avons trouvé aucune indication spéciale sur ce sujet. Pour notre part, c'est la première fois que nous observons une péricystite à pus fétide, et cette observation tirait un intérêt particulier du fait des recherches récentes faites sur les suppurations fétides, gangréneuses.

Il fallait donc chercher si cette gangrène des voies lacrymales n'était pas due aussi à ces microbes spéciaux. C'est ce que nous avons fait. Nous ferons tout d'abord l'exposé clinique de ce cas, puis, à propos de l'examen bactériologique du pus, nous indiquerons les méthodes générales qui permettent l'isolement des différents organismes aérobies et anaérobies de ces suppurations fétides.

Mlle Amélie Houd..., 32 ans, se présente, le 11 mars 1899, à la clinique du Dr Parinaud. Elle est atteinte, depuis deux jours, d'une inflammation violente de la région naso-lacrymale droite, précédée depuis quelques années déjà de symptômes lacrymaux.

Voici les renseignements que l'on peut obtenir d'elle : elle est employée dans une parfumerie; elle n'a pas eu de grossesses et

n'a jamais présenté de manifestations syphilitiques. Elle est sujette aux coryzas, mais, cependant, n'accuse aucun symptôme d'obstruction nasale ou d'affection chronique de la pituitaire.

En novembre 1897, cette malade a présenté de la tuméfaction des paupières du côté droit avec larmoiement. Cette inflammation aiguë, qui s'accompagnait d'une sécrétion conjonctivale, avait été précédée par du larmoiement. Un confrère porte le diagnostic de conjonctivite lacrymale et s'assure par une injection que le canal lacrymal était perméable. A partir de cette époque le larmoiement persista dans l'œil droit.

Le dimanche 5 mars 1899, l'œil droit, jusqu'alors larmoyeur, mais non enflammé, s'injecte et s'irrite légèrement. Il y a une légère sécrétion conjonctivale qui persiste les jours suivants malgré des lavages boriqués. Dans la nuit du 8 au 9 mars, la malade est en proie à une fièvre intense avec insomnie et une sensation de démangeaison dans le nez et dans la joue droite. Le 9 mars au matin, elle constate une tuméfaction des paupières du côté droit et une rougeur vive au niveau de l'angle naso-orbitaire. L'état fébrile persiste jusqu'au 11 mars : il s'accompagne d'une inappétence complète, d'insomnie et d'un sentiment de lassitude. Il n'y a pas de céphalalgie. Dans la matinée du 11 mars, la collection suppurée s'ouvre et il s'écoule une certaine quantité de pus. C'est quelques heures après que nous voyons la malade pour la première fois.

On constate l'occlusion complète des paupières de l'œil droit par un œdème considérable dur et douloureux. Au niveau de la région du sac lacrymal, on observe de même une tuméfaction dure avec une petite perforation siégeant au sommet de la tuméfaction et située à 5 millimètres au-dessous du plan horizontal passant par le milieu de la fente palpébrale. Par pression sur la région du sac, on fait sourdre du pus grisâtre à odeur extrêmement fétide. La malade, de constitution robuste, présente un facies pâle et terreux, donnant l'impression d'une intoxication profonde et tel qu'il est exceptionnel d'en observer même dans les infections lacrymales les plus intenses.

En raison de la fétidité du pus et des caractères spéciaux de cette inflammation, nous supposons que l'infection est causée par des organismes anaérobies et nous prélevons du pus pour l'examen bactériologique dont nous donnerons plus loin le détail.

Nous nous contentons de faire une irrigation du foyer purulent avec une solution d'oxycyanure au 1/5,000e. Le 13 mars, la tuméfaction des paupières a considérablement diminué et les paupières sont légèrement entr'ouvertes. Il est sorti par la fistule une grande quantité de pus extrêmement fétide. Celle-ci a une forme ovalaire,

des bords taillés à pic, des diamètres de 5 millimètres et 3 millimètres, et si l'on enlève le pus on constate, au-dessous de la fistule, une véritable caverne à parois grisâtres. Après irrigation de cette cavité on voit sortir par la fistule un petit lambeau grisâtre. En tirant sur ce lambeau avec la pince, on arrive à détacher une petite escarre allongée formée par les tissus nécrosés. La peau qui entourne l'orifice fistuleux conserve sa consistance indurée et sa coloration violette. Au-dessus de cette région et séparée d'elle par un sillon qui correspond au tendon de l'orbiculaire, on voit une saillie arrondie eu forme de cerise et percée aussi d'un petit orifice fistuleux arrondi et qui semble fait à l'emporte-pièce. Par pression on fait également sourdre du pus fétide, mais sans escarre. Nous faisons une irrigation, puis le cathétérisme, en introduisant la sonde n° 2 par la fistule inférieure. Le cathétérisme est relativement facile et n'indique qu'une sténose légère au niveau de la partie supérieure du canal nasal.

14 mars. — La malade a toujours cette décoloration terreuse des téguments ; l'état fébrile persiste ainsi que l'insomnie et quelques douleurs au niveau de la région sous-maxillaire droite. Les ganglions de cette région ne sont pas augmentés de volume, mais ils sont sensibles à la pression. La suppuration a considérablement diminué, ainsi que le gonflement. On continue le cathétérisme par la fistule et les irrigations avec la solution faible d'oxycyanure.

18 mars. — L'état général s'est considérablement amélioré ; la suppuration, qui n'est plus fétide, s'est presque complètement tarie. Il persiste autour des fistules une coloration violacée des téguments mais le diamètre de leur orifice est considérablement réduit.

A la fin de mars la perméabilité des voies lacrymales est rétablie et le larmoiement n'existe plus que lorsque la malade s'expose au vent.

Vers le 10 avril nous constatons l'apparition, au niveau de la gouttière lacrymale, de deux exostoses dures et non sensibles à la pression. Les fistules sont complètement oblitérées et le cathétérisme se fait par le point lacrymal fendu. Depuis l'apparition de ces exostoses le cathétérisme est plus difficile. — On continue néanmoins l'introduction d'une sonde n° 2 tous les dix jours et on prescrit du sirop de Gibert. Après sept semaines les exostoses ont disparu et le larmoiement ne se produit plus. Le cathétérisme se fait facilement et l'on ne rencontre plus aucun obstacle. — Nous avons revu la malade dans le courant d'octobre et constaté la persistance de la guérison.

Examen bactériologique. — Le pus recueilli dans des pipettes

stériles a été examiné au microscope et soumis à des cultures en milieux aérés et privés d'air.

Examen microscopique. — Par l'examen microscopique sur des lamelles colorées par différents procédés : bleu de Loeffler, violet de gentiane, méthode de Gram, nous avons constaté des cellules de pus, des détritus cellulaires et des bactéries. Les leucocytes ont ce caractère commun de très mal se colorer, de présenter des vacuoles, d'être très déformés, beaucoup ne sont plus que des débris méconnaissables, c'est un caractère histopathologique qu'on rencontre dans les pus gangréneux ou putrides, où les cellules de pus sont en effet nécrosées, détruites par le processus fermentatif spécial. Au point de vue bactériologique les préparations sont remplies de microbes qui semblent appartenir à trois espèces différentes. Il y a d'abord des cocci deux par deux ou en courtes chaînettes, puis des cocco-bacilles formant aussi de petites chaînettes, enfin des bacilles se colorant très faiblement. Ces bacilles sont de tailles diverses, les uns sont courts, d'autres forment des pseudo-filaments, mais on trouve les intermédiaires. Le streptocoque reste coloré par la méthode de Gram ainsi que le cocco-bacille ; le bacille, au contraire, se décolore complètement.

Cultures. — Les cultures ont été faites en surface sur des tubes de gélose par dilutions graduées pour isoler les microbes aérobies.

Voici comment on procède : on prépare des tubes de gélose ordinaire inclinés, en ayant soin d'en éviter la dessiccation pour que l'eau exsudée reste au fond du tube. On porte la gouttelette de pus dans cette eau qu'on agite pour bien séparer les microbes. Avec le fil de platine on prend une trace de ce mélange qu'on ensemence dans le liquide du fond du second tube de la même façon. Et ainsi de suite d'un troisième et d'un quatrième tube, selon l'abondance des microbes. Il suffit d'incliner les tubes pendant quelques instants de manière à baigner toute la surface de la gélose avec le liquide ensemencé, puis de redresser le tube et de le porter à l'étuve. On a ainsi de véritables plaques dont l'ensemencement est fait en surface et où les colonies poussent très isolées.

Pour rechercher les microbes anaérobies le pus a été ensemencé dans des tubes de gélose suivant le procédé indiqué par Veillon et Zuber[1]. En voici un résumé succinct :

On répartit dans des tubes ordinaires de la gélose glucosée (1 gr. 50 p. 100), sur une hauteur de 10 centimètres, puis on la

1. Veillon et Zuber, Recherches sur quelques microbes strictement anaérobies et leur rôle en pathologie (*Arch. de méd. expérim. et d'anatomie pathol.*, 1898, p. 517).

stérilise comme d'habitude. Pour faire l'ensemencement on fait fondre une dizaine de tubes en les plaçant dans un bain-marie d'eau bouillante. Une fois la fusion de la totalité de la gélose obtenue, on laisse refroidir en portant dans un bain-marie à 39° à 40°. On prélève une trace de pus avec une pipette à longue effilure qu'on plonge successivement dans les tubes maintenus liquides en ayant soin d'agiter pour bien séparer les microbes. Immédiatement après l'ensemencement les tubes sont plongés dans l'eau froide pour faire solidifier la gélose. Si l'opération a été bien faite, les colonies, qui sont confluentes dans le premier tube, ne sont qu'au nombre de trois ou quatre dans le dernier.

Quand le pus contient des microbes aérobies, les colonies se développent jusqu'à la surface du milieu; on voit au contraire les colonies d'anaérobies s'arrêter nettement à un centimètre environ au-dessous de cette surface. On peut ainsi pour chaque cas se rendre compte de la proportion numérique de ces deux classes d'organismes.

Pour prélever une colonie, il est inutile de casser le tube; avec une pipette à longue effilure, qu'on enfonce dans la gélose, on va cueillir la colonie isolée. Il est ensuite facile de semer cette colonie dans un autre tube fondu d'avance; on force la colonie à sortir de l'effilure en soufflant légèrement.

Ce sont ces procédés que nous avons suivis et qui nous ont donné un résultat qu'avait fait prévoir l'examen microscopique. Nous avons en effet isolé trois espèces microbiennes.

1° Un streptocoque aérobie ayant les caractères du streptocoque pyogène ordinaire.

2° Un bacille qui ne s'est développé que dans les tubes de gélose glucosée privée d'air.

Cet organisme est très polymorphe : dans le pus il se présente sous forme d'un bâtonnet de longueur variable allant de la forme cocco-bacillaire à la forme filamenteuse; mais c'est les formes courtes qui sont de beaucoup plus abondantes, les extrémités sont effilées et ils sont souvent unis deux par deux. En culture le polymorphisme est encore plus accusé. On y trouve les formes précédentes et en plus des filaments irréguliers présentant des renflement de formes bizarres, ces renflements, allongés, piriformes, peuvent être complètement sphériques. Ce bacille fixe très mal les couleurs, souvent il ne se colore que par places, ce qui lui donne l'apparence d'un fuseau ou d'un diplocoque, suivant que c'est le centre ou les extrémités qui ont le mieux fixé la couleur; les renflements ne se colorent pour ainsi dire pas. Il se décolore complètement par la méthode de Gram. Il ne pousse pas à la température ordinaire.

Dans la gélose à 37°, il donne au bout de deux à trois jours de petites colonies punctiformes à peine visibles à l'œil nu. Au microscope, ces petites colonies sont grisâtres, très transparentes; plus tard elles deviennent jaunâtres, le bord en est lisse, et le centre, toujours transparent, est granuleux. Les colonies très isolées peuvent atteindre 1 millimètre de diamètre, rondes ou ovoïdes.

Sur la surface de la gélose, en présence de l'hydrogène, il donne de petites colonies très fines, très transparentes, analogues à celles du pneumocoque.

Dans le bouillon en présence de l'hydrogène il donne de petits flocons mucoïdes qui tombent au fond du tube sans troubler notablement le milieu.

Il ne dégage pas de gaz en quantité suffisante pour fendre le milieu nutritif, mais les cultures répandent une odeur fétide.

Les cultures sont assez fragiles, il faut faire les réensemencements tous les huit jours.

Nous n'avons jamais constaté la production de spores et il est taxé à 55°.

Inoculé aux cobayes et au lapin, il donne des abcès et parfois des décollements avec sphacèle de la peau. Quelques animaux meurent à la suite de ces phlegmons, d'autres résistent après l'ouverture de l'abcès.

Les caractères de ce microbe nous permettent de l'identifier avec un bacille qui a été décrit par Veillon et Zuber[1] à la Société de biologie, et retrouvé par Hallé[2] qui lui a donné le nom de bacillus fundibuliformis; c'est toujours dans des processus gangréneux ou putrides qu'il a été retrouvé.

3° Un cocco-bacille qui ne semble pas avoir encore été décrit et dont l'étude n'est pas terminée.

Cet organisme strictement anaérobie a été isolé dans les tubes de gélose glucosée.

Dans le pus, il formait un bâtonnet très court, ovoïde, souvent deux par deux ou en amas.

En culture, il prend les mêmes formes, mais souvent des éléments s'allongent et deviennent nettement bacillaires, quelques-uns de ces éléments longs portent, vers le milieu, un petit renflement qui ressemble à une spore, mais qui n'en a pas les réactions chromophiles.

Il pousse facilement sur la gélose glucosée privée d'air où il forme de petites colonies rondes, opaques, grisâtres.

1. Veillon et Zuber, Sur quelques microbes strictement anaérobies et leur rôle dans la pathologie humaine (Soc. de biol., 6 mars 1897).
2. Hallé, *loc. cit.*

Les cultures ne donnent pas de gaz en quantité notable, mais sont fétides.

Par l'inoculation sous-cutanée, on obtient des abcès chez le cobaye.

En résumé : un aérobie, le streptocoque pyogène ; deux anaérobies stricts, le bacillis fundibuliformis et un cocco-bacille non dénoncé. Les cultures nous ont permis d'apprécier le rôle joué par chacun de ces organismes dans la mesure où l'on peut établir un rapport entre le nombre des microbes et leur rôle dans le processus pathologique.

Les tubes de dilution montrent, en effet, que les deux microbes anaérobies sont beaucoup plus abondants que le streptocoque aérobie.

D'autre part, les propriétés biologiques et pathogènes expérimentales permettent de rapporter, aux deux espèces anaérobies, le caractère gangréneux de l'affection lacrymale.

Ce qui nous paraît intéressant à relever dans ce fait, au point de vue clinique, c'est, d'une part, l'odeur gangréneuse de la suppuration ; l'aspect du foyer infecté caractérise, par la rigidité et la coloration violacée des téguments, la régularité de l'orifice fistuleux, l'élimination d'une escarre correspondant au tissu infiltré ; enfin, d'autre part, c'est l'aspect de la malade dont le facies terreux nous avait fait craindre une infection générale et nous indiquait une profonde atteinte de l'organisme.

Au point de vue bactériologique, nous savons que les infections lacrymales sont, le plus souvent, causées par le seul streptocoque pyogène comme celui constaté dans notre cas ; mais le fait particulier résidait dans son association avec deux espèces microbiennes anaérobies qui, à notre avis, avait imprimé à la maladie son caractère gangréneux inusité.

Dr Galezowski. — La communication de M. le Dr Morax est intéressante au point de vue des recherches bactériologiques ; mais il y a là certains points de la pathologie des affections lacrymales que je tiens à élucider et à compléter par mes propres observations. Les inflammations suppuratives, putrides, à pus fétide sont rares, et elles doivent provenir d'un traumatisme provoqué par un cathétérisme qui amène des déchirures et des décollements du périoste. Les péricystites purulentes et gangréneuses seront donc forcément provoquées par des cathétérismes faits dans des tissus déchirés et infiltrés de pus. En procédant avec méthode et en ayant recours aux sondes coniques d'un gros volume, telles que j'en avais présenté il y a quelque temps à la Société, on rétablit plus facilement le conduit lacrymal et on évite ainsi les péricystites à se produire et on amène facilement leur guérison, lorsqu'elles sont déjà produites.

Je dois avouer, à ce propos, que, sur un très grand nombre de cas d'affections des voies lacrymales que j'ai eu à soigner dans ces dix dernières années, je n'ai observé que deux cas semblables, et qui se sont présentés dans des conditions toutes particulières que je tiens à signaler. Dans les deux cas il s'agissait d'une ophtalmie blennorragique.

Le pus provenant du sac lacrymal que j'ai pu faire examiner par un de mes assistants, M. le Dr Segall, élève du professeur Cornil, contenait des bacilles de gonocoque, des diplocoques. Les streptocoques, au contraire, dans ces deux cas étaient relativement rares. C'est donc des gonocoques qui se sont développés dans les deux cas que je signale à votre attention. Dans d'autres cas, au contraire, la suppuration du sac lacrymal est provoquée habituellement par une déchirure du sondage. Rétablissez par le cathétérisme approprié le calibre des voies lacrymales, et soignez la conjonctivite blennorragique si elle accompagne la maladie et vous éviterez la formation des fistules ou bien vous les guérirez si elles sont produites.

M. Péchin. — Quel a été le traitement employé et quelle est la durée de cette maladie ?

M. Parent demande si la fétidité de l'écoulement a été combattue par une médication spéciale.

M. Sulzer. — M. Galezowski nous dit qu'il ne voit pas de péricystites lacrymales phlegmoneuses ou gangréneuses puisqu'il prévient cette affection par la canalisation des voies lacrymales. Cette remarque peut donner lieu à un malentendu ; les malades atteints de phlegmon lacrymal consultent l'oculiste pour la première fois à l'occasion de leur phlegmon et sont ordinairement étonnés quand on leur dit que le léger larmoiement, dont ils ne se souviennent que difficilement, est la cause de l'affection présente. Beaucoup de malades, atteints de sténose lacrymale, ne nous consultent point et ce n'est qu'à l'occasion d'une complication cornéenne, péricystique ou palpébrale que la sténose lacrymale est découverte. Le malade n'en parle pas dans ces cas.

M. Morax. — Nous avons appliqué dans ce cas le traitement conservateur que nous avons l'habitude d'opposer à ces suppurations aiguës. Il faut s'inspirer de ce que l'on fait dans les différentes affections résultant de l'obstruction totale ou partielle d'un conduit. La première indication consiste à rétablir la perméabilité du conduit, et c'est ce que nous avons fait en procédant dès les premiers jours au cathétérisme du canal nasal en introduisant la sonde par l'orifice fistuleux. Je n'attache aucune valeur spéciale à l'oxycyanure de mercure au 1/5,000e qui a servi aux lavages et aux injections, car je suis persuadé qu'avec de l'eau salée stérilisée

on eût obtenu le même résultat. La durée de l'inflammation aiguë n'a pas dépassé ce que l'on observe dans ces poussées péricystiques. On nous a dit qu'on n'observe plus de ces péricystites lacrymale aiguës. Cela m'étonne d'autant plus qu'il ne s'agit pas là de cas antérieurement traités, mais de malades qui attendent pour faire traiter leur affection lacrymale ancienne d'avoir un ulcère serpigineux de la cornée ou une péricystite aiguë. C'est dans ces cas de péricystite que l'on observe le streptocoque et non dans les affections chroniques du sac avec dilatation où il existe cependant quelquefois. Quant à l'infection blennorragique (dont a parlé M. Galezowski), je ne l'ai jamais observée sur la muqueuse lacrymale.

M. Darier cède momentanément le fauteuil de la présidence au doyen d'âge des membres titulaires, conformément aux statuts, pour faire la communication suivante :

M. A. Darier. — **Des analgésiques oculaires et en particulier de la dionine.**

I

Quand il s'agit d'opérations ou d'interventions thérapeutiques plus ou moins pénibles sur le segment antérieur du bulbe, l'oculiste est aujourd'hui en possession d'agents anesthésiques d'une puissance incontestée (tels sont : la cocaïne, la tropacocaïne, l'eucaïne, l'holocaïne, etc.).

Tous ces produits, dont la cocaïne est le premier en date, sont des conquêtes précieuses pour la thérapeutique oculaire; mais le plus actif n'a pas un effet bien durable et aucun d'eux n'exerce une action sur les parties profondes de l'œil.

Il nous est facile de calmer la douleur provoquée par la présence d'un corps étranger sur la surface cornéenne ou conjonctivale, et même toute douleur relevant d'une inflammation superficielle, quelle qu'en soit la nature. Mais nous sommes obligé de le répéter, la durée de l'insensibilisation produite par la cocaïne et ses succédanés est très courte.

Dans les brûlures de la conjonctive et de la cornée par agents physiques ou chimiques, la douleur ressentie par les malades est le plus souvent d'une intensité et d'une durée telles que tous les anesthésiques cornéens nommés ci-dessus sont pour ainsi dire sans effet.

C'est dans des cas de ce genre que j'ai, en avril 1899, recom-

mandé l'emploi de l'orthoforme[1], dont l'action analgésiante, lente à se produire mais de très longue durée, est du plus grand secours dans toutes les affections très douloureuses de la cornée et de la conjonctive.

Mais il est des affections oculaires profondes et très douloureuses sur lesquelles, jusqu'à ce jour, tous les anesthésiques locaux sont restés sans effet, et la thérapeutique ne relève plus alors que de la médecine générale qui met à notre disposition son grand arsenal de narcotiques, d'analgésiques et autres médicaments agissant sur le système nerveux central. L'antipyrine, la phénacétine et leurs dérivés, la quinine, le salicylate de soude et pardessus tous la morphine en injections hypodermiques, sont nos armes les plus sûres et les plus rapides quand il s'agit de calmer les violentes douleurs que provoque l'iritis aiguë et l'iridocyclite, les poussées glaucomateuses, etc.

Localement, il nous est possible dans les cas les plus légers d'atténuer la douleur par les instillations d'atropine respectivement d'ésérine, mais quand ces agents, même combinés à la cocaïne, restent sans effet, nous sommes localement désarmése t c'est aux anesthésiques généraux qu'il nous faut avoir recours.

Qu'il me soit permis de laisser aujourd'hui luire à vos yeux cette douce espérance que peut-être nous allons être en possession d'une catégorie spéciale d'analgésiques oculaires doués d'un pouvoir insensibilisateur profond, puissant et de longue durée.

Certes, la thérapeutique générale est de la plus haute importance et doit primer toute autre intervention, quand on est en présence d'une affection dont l'étiologie est bien caractérisée, mais l'élément douleur, absolument indépendant de la cause étiologique du mal, est un des ennemis les plus pressés à abattre.

Les analgésiques généraux ont cet inconvénient : c'est qu'ils fatiguent le canal digestif et ébranlent le système nerveux du malade qui a besoin de toute sa vitalité pour soutenir une maladie le plus souvent de longue durée. Les injections de morphine, si précieuses en maintes occasions, ont un autre inconvénient : la morphinomanie. Il serait donc d'une très haute importance de trouver des analgésiques locaux à action profonde et durable.

Il y a quelques mois déjà j'ai eu le bonheur de trouver dans l'acoïne[2] un agent anesthésique puissant à action prolongée qui nous permet désormais de pratiquer des injections sous-conjonctivales et sous-cutanées de substances irritantes sans faire éprou-

1. Voir la *Clinique ophtalmologique*, n° 8, 1899.
2. Voir la *Clinique ophtalmologique*, n° 12, 1899.

ver au malade une douleur bien marquée ; et l'insensibilité est d'autant plus longue que la dose employée est plus forte. Jamais nous n'avons observé, avec l'acoïne, aucun symptôme d'intoxication.

A l'inverse de ce qui m'était arrivé pour l'acoïne où, à l'encontre de son inventeur, j'avais prédit l'action de cet alcaloïde, c'est le hasard qui m'a fait constater le pouvoir analgésique puissant de la dionine.

II

Dans un travail publié en décembre dernier[1] sur la dionine, je relatais les propriétés curieuses de cet alcaloïde, précieux succédané de la morphine, auquel Wolffberg attribue une action lymphagogue semblable à celle produite par les injections sous-conjonctivales d'eau salée.

Les conclusions de mon travail étaient plutôt négatives à ce point de vue spécial; mais voyant Wolffberg renouveler ses affirmations, je me fis ce raisonnement : ou je me suis placé dans de mauvaises conditions, ou je n'ai pas expérimenté sur des cas favorables. Recommençons!

J'entrepris donc, avec l'assistance de M. le Dr Daulnoy, de Nancy, qui a bien voulu les recueillir sous ma direction, une nouvelle série d'observations cliniques sur le même sujet. Et c'est au cours de ces études que je fus frappé des effets analgésiques produits par la dionine, propriétés sur lesquelles Wolffberg n'avait lui-même pas insisté particulièrement et qui constituent à mes yeux les qualités les plus importantes de la dionine.

Un jour une dame X... me fut envoyée par son médecin pour une iritis rhumatismale à forme suraiguë très douloureuse, ne lui laissant pas une nuit de repos. Malgré l'atropine instillée depuis plusieurs jours, la pupille ne se dilate pas, l'œil est très hypérémié et photophobe. J'instille moi-même de l'atropine pendant une heure, sans résultat.

Pour favoriser l'action de l'atropine, j'ai l'idée d'appliquer dans le cul-de-sac conjonctival gros comme une tête d'épingle de poudre de dionine. Une cuisson très violente effraye d'abord la malade, puis survient une sorte d'engourdissement de l'œil, une gêne très marquée dans la motilité du globe qui est tuméfié et très œdématié. Je fais alors appliquer deux sangsues à la tempe pour diminuer la congestion.

Une heure plus tard la pupille est dilatée au maximum et la malade se trouve très soulagée.

1. Voir la *Clinique ophtalmologique*, n° 23, 1899.

Deux jours après Mme X... revient, me disant qu'elle n'avait plus senti la moindre douleur et avait passé deux excellentes nuits sans avoir pris les paquets de salicylate que je lui avais prescrits. La pupille est complètement et régulièrement dilatée et sur la cristalloïde antérieure on peut voir les traces pigmentées des anciennes synéchies; à peine un peu d'hypérémie périkératique. Le fond de l'œil, encore très congestionné, papille très rouge, veines tortueuses. A partir de ce jour la guérison était chose assurée.

Cette observation prise isolément ne présenterait aucun intérêt; car chacun de nous a vu des cas de ce genre guérir brusquement sous l'influence d'une thérapeutique quelconque, surtout quand les phénomènes douloureux ont déjà duré un certain nombre de jours.

Mais, en même temps que Mme X..., s'étaient présentés à moi deux anciens clients qui me revenaient pour des rechutes d'iritis grave m'ayant donné beaucoup de mal aux précédentes attaques.

Or, ces deux malades virent leurs douleurs disparaître et pour toujours dès la première application de dionine. Ces deux observations seront publiées prochainement par M. le Dr Daulnoy. Je veux seulement dire deux mots de M. C..., âgé de 51 ans, rhumatisant, qui a été déjà soigné par moi à plusieurs reprises; aussi, avant de venir, a-t-il fait usage de salicylate et d'atropine, mais ses douleurs empirant, il vient me voir au huitième jour. Il est bien plus malade que les précédentes fois, l'œil est très rouge, très larmoyant, très photophobe, la pupille est incomplètement dilatée, la cornée est floue et striée en grillage; il existe un peu d'hypopion et de descemétite.

J'introduis gros comme un grain de mil de poudre de dionine dans le cul-de-sac inférieur, le malade éprouve une violente cuisson et bientôt se produit un chémosis lardacé intense avec tuméfaction des paupières qui nécessite l'application d'un bandage; mais le malade ne souffre plus.

Deux jours après le malade revient disant avoir bien dormi et n'avoir plus souffert; la pupille est dilatée au maximum, l'hypopion a disparu, les stries en grillage dans la cornée sont moins marquées, mais on aperçoit plusieurs points de descemétite.

Nouvelle application de dionine.

Bref, en huit jours, la cornée est redevenue complètement claire, la pupille libre et l'œil n'est plus rouge ni photophobe, mais la papille est encore très floue et les vaisseaux très tortueux.

Ce malade, lors de sa précédente attaque, avait été six semaines en traitement et l'iritis n'avait pas à beaucoup près une intensité comparable à celle-ci.

Le troisième malade qui, lui aussi, revenait pour la troisième

ou quatrième fois, fut guéri en huit jours et ne vint me voir en tout que trois fois.

Devons-nous conclure de ces trois faits que la dionine est un analgésique infaillible dans l'iritis ? Non hélas ! car, dans un cas d'irido-choroïdite double, avec synéchie complète des deux yeux, je n'ai presque rien pu obtenir de la dionine ; il est vai de dire que, dans ce cas, la dionine n'avait presque pas produit de chémosis, le malade semblait réfractaire au médicament. L'iridectomie seule amena une amélioration.

D'un autre côté, il faut toujours se mettre en garde contre un trop prompt enthousiame. Nous savons que, bien souvent, il suffit d'une intervention des plus anodines au moment opportun pour provoquer une sorte de crise et amener une guérison que l'on est tenté d'attribuer à l'intervention du dernier moment, alors que souvent c'est la nature ou la médication générale qui sont au fond la cause première de l'évolution favorable de la maladie.

Mais, dans le cas suivant, il est facile de faire la part de l'action de la dionine, car aucune autre médication n'avait été appliquée, si ce n'est l'atropine restée sans effet.

Un instituteur se présente à moi le 1er mars, se plaignant de douleurs très violentes à l'œil droit l'empêchant de dormir depuis quinze jours. Ayant été soigné autrefois pour une iritis rhumatismale, il se soigna lui-même pendant quinze jours avec seulement des instillations d'atropine.

L'œil est très congestionné, un peu exophtalmié, très photophobe et larmoyant ; l'iris est infiltré, tuméfié, la pupille non dilatée ; il y a du sang dans la chambre antérieure.

J'applique gros comme un grain de mil de poudre de dionine ; cuisson très vive, chémosis modéré. Au bout d'une demi-heure le malade peut ouvrir spontanément son œil malgré la tuméfaction des paupières et le chémosis. Sous l'influence de l'atropine, la pupille commence à se dilater.

Le lendemain, sans autre traitement que des instillations d'atropine, la pupille est dilatée à 6 millimètres, l'œil est moins rouge, moins douloureux, l'hyphema a disparu. Le malade a bien dormi pour la première fois depuis quinze jours. C'est seulement vers le matin que l'œil est redevenu un peu douloureux.

Nouvelle application de dionine toujours sans aucun traitement général.

Le 3 mars, l'amélioration est considérable ; l'œil n'est plus exophtalmié et, seul, le cercle périkératique est hypérémié. La pupille est bien dilatée et la vision redevient appréciable.

Le 5 mars, n'ayant pas eu de dionine depuis deux jours, le malade recommence à souffrir. Il est évident que la dionine

n'amènera pas à elle seule la guérison complète; je prescris donc 3 à 4 des paquets suivants :

Aspirine	0,60
Bicarbonate de soude	0,20

Pour 1 paquet n° 20,

qui me donnent de meilleurs résultats que le salicylate de soude.

Je ne néglige pourtant pas d'appliquer à nouveau la dionine qui produit rapidement son effet analgésique.

J'ai eu encore un 5e cas d'iritis double à grand fracas très rapidement calmé d'un côté au cinquième jour et de l'autre au deuxième jour par la dionine; l'observation sera publiée par M. Daulnoy.

III

Mais l'iritis n'est pas la seule affection douloureuse de l'œil. J'aurais voulu pouvoir essayer la dionine dans un cas de glaucome douloureux, mais je n'en ai pas rencontré dans ces derniers temps.

Dans un cas de kératite vasculaire double avec violentes douleurs et photophobie intense, j'eus l'idée d'essayer la dionine d'un côté seulement. La douleur et la photophobie disparurent de ce côté après une vive cuisson et un chémosis marqué; le lendemain, la malade ne souffre plus de cet œil. On met de la dionine dans l'autre œil et, le troisième jour, elle ne souffre plus du tout, et bientôt, sous l'influence du protargol et de la pommade jaune, la cornée et la conjonctive reprennent leur aspect normal.

Chez plusieurs enfants atteints de kératite pustuleuse avec photophobie, j'ai fait usage de la dionine; mais je dois avouer que, chez les bébés, il était assez difficile d'étudier l'action analgésiante de ce médicament; cependant, dans la majorité des cas, l'enfant ouvrait mieux les yeux. Il en était de même dans la kératite parenchymateuse aiguë avec photophobie.

Chez un enfant de 7 ans, j'ai obtenu une amélioration si rapide d'une kératite parenchymateuse hérédo-spécifique type que je n'ai pu refuser, dans ce cas, une certaine part à la dionine appliquée conjointement aux injections hypodermiques de Cy Hg.

Chez un homme de 40 ans atteint d'une infiltration diffuse de la cornée simulant une kératite parenchymateuse survenue après un traumatisme violent, les douleurs étaient si intenses que le malade ne dormait pas depuis plusieurs nuits, malgré des prises de 50 centigrammes de quinine.

Après une application de dionine, le malade passe une nuit parfaite; mais, étant resté deux jours sans revenir, les douleurs reparurent intenses, mais furent encore cette fois très bien calmées par la dionine. Cette observation sera publiée en détail.

L'épisclérite rhumatismale provoque aussi quelquefois des crises douloureuses assez violentes. Tel était le cas pour Mme R..., clouée depuis deux mois dans son fauteuil par des rhumatismes noueux. Elle me fait appeler pour des douleurs très vives qui la prennent souvent au milieu de la nuit et qui la tiennent deux heures et plus. Je prescris pendant huit jours du salicylate, mais les douleurs persistent et l'épisclérite aussi. J'applique alors la dionine sur l'œil qui souffre le plus. Un chémosis effrayant se produit. Je reviens deux jours après; la malade me demande de ma « poudre de feu » qui lui a tant brûlé l'œil qu'elle n'en a plus du tout souffert. J'ai fait deux autres applications et non seulement les douleurs ont disparu, mais l'épisclérite s'en est allée aussi.

Une autre affection, souvent très douloureuse, est l'ulcère cornéen récidivant qu'on rencontre le plus souvent chez des rhumatisants, que les uns appellent ulcère arthritique, les autres herpès cornéen et qui revêt quelquefois la forme arborescente, formes, du reste, assez mal différenciées encore.

Dans deux cas de ce genre, déjà traités par moi antérieurement, j'ai eu le bonheur de faire cesser sur-le-champ les douleurs très vives éprouvées par les malades par l'application de la dionine.

Mme X... est venue me trouver il y a un an, pour un ulcère superficiel de la cornée d'origine rhumatismale. Elle avait été guérie alors par deux injections sous-conjonctivales et du salicylate de soude. Aussi cette fois-ci, se sentant reprise des mêmes symptômes, elle s'administre du salicylate, s'applique de la cocaïne et des sangsues, le tout sans résultat.

Je fais une application de poudre de dionine. Une heure après les douleurs partent pour ne plus revenir. Deux jours plus tard, je revois la malade, l'ulcère est cicatrisé, il ne reste plus qu'un léger leucome ne se teignant plus par la fluorescine.

Chez une deuxième malade que j'avais déjà soignée plusieurs fois pour une affection du même genre, ulcère arthritique de la cornée et qui d'elle-même prenait depuis quelques jours du salicylate sans résultat, j'ai pu constater l'effet analgésiant de la dionine; mais, chez cette personne, il y a eu deux ou trois rechutes toujours calmées par la dionine, ce qui montre que ce produit n'a pas toujours une action curative égale à son action analgésiante.

IV

Mais la dionine pourrait bien n'être pas le seul alcaloïde possédant cette action analgésiante sur l'œil. Et au fait le premier agent employé par Wolffberg à la suite de Buffalini, était la péronine, également un dérivé de la morphine.

J'ai essayé la péronine : elle a provoqué aussi du chémosis; mais son peu de solubilité la laisse agir pendant longtemps comme un corps étranger qui fait souffrir au lieu de calmer. J'ai dû renoncer à son emploi.

L'héroïne, qui est aussi un dérivé de la morphine, ne m'a pas donné de résultats bien probants.

Quant à la morphine elle-même, elle provoque aussi un chémosis marqué et une certaine analgésie; mais, dans un cas, j'ai observé des phénomènes d'intoxication alarmants : sueurs froides, lipothymies et vomissements pendant deux ou trois heures. Or, jamais, avec la dionine, je n'ai observé la moindre complication de ce genre. Ce nouvel alcaloïde est du reste beaucoup moins toxique que la morphine; aussi le recommande-t-on beaucoup aujourd'hui pour guérir les morphinomanes qui sont calmés par la dionine sans être intoxiqués.

Bloch[1], ainsi que j'ai pu le voir en consultant après coup la bibliographie sur la dionine, a bien relevé cette supériorité incontestable de la dionine sur la morphine... parce qu'elle ne provoque aucun phénomène nauséeux ou hyposthénisant. Elle calme la douleur qui provoque la toux chez les phtisiques sans les endormir, permet aux malades atteints de sciatique de rentrer chez eux sans être incommodés par les vomissements ou le sommeil que produit la morphine, etc.

Bref, Bloch aurait trouvé comme moi que la dionine est un analgésique puissant, exempt de la plupart des inconvénients de la morphine.

J'ai injecté sous la conjonctive une solution de dionine avec le même effet analgésiant et chémotique sur l'œil. Il est probable qu'une injection hypodermique aurait un effet calmant très puissant.

Mais bien des malades qui se refuseraient à se laisser faire une piqûre se laisseraient facilement mettre un peu de dionine dans le sac conjonctival, surtout après cocaïnisation préalable.

Wolffberg, sans insister sur la propriété profondément analgé-

1. *De la dionine comme calmant de la douleur* (*Therapeutische Monatshefte*, août 1899).

siante de la dionine, note pourtant dans plusieurs de ses observations que, après des traumatismes, à la suite de l'application de la dionine, les malades se sentaient très soulagés.

Je relève également ce fait dans plusieurs cas de blessures de la cornée.

De quelle manière se produit l'analgésie oculaire par la dionine? C'est ce qui est fort difficile à expliquer. D'après Buffalini et Wolffberg, la péronine et la dionine rendraient la cornée insensible; c'est ce que je n'ai jamais pu observer d'une manière bien nette. La sensibilité était peut-être un peu émoussée du côté où avait été appliquée la dionine, mais jamais il n'y avait une vraie anesthésie cornéenne. On ne peut donc pas dire que la dionine est un anesthésique. Elle ne supprime pas la sensibilité, mais elle supprime la douleur. Par quel mécanisme? C'est là une question difficile à résoudre.

La stase lymphatique qui se manifeste par le développement d'un chémosis parfois très fort, paraît avoir une part dans l'efficacité du médicament car, le plus souvent, l'action thérapeutique est en rapport direct avec ce que Wolffberg a appelé l'action lymphagogue de la dionine. Le liquide infiltré dans le chémosis conjonctival aurait-il absorbé par osmose une quantité suffisante d'alcaloïde pour imbiber et analgésier les extrémités des nerfs sensitifs de l'œil? Ou bien la dionine absorbée en partie par la muqueuse conjonctivale et les voies lacrymales agirait-elle simplement par absorption générale sur le système nerveux central?

Cette dernière hypothèse n'est pas soutenable puisque, lorsque les deux yeux sont malades, c'est seulement celui qui a été dioninisé qui est analgésié.

D'autre part, les symptômes d'intoxication générale provoqués par la morphine appliquée sur la conjonctive montrent bien qu'un médicament appliqué de cette façon peut agir sur la grande circulation aussi bien que localement.

Peut-être aussi l'action de la dionine sur la circulation lymphatique a-t-elle une influence modificatrice puissante sur la nutrition de l'œil.

Enfin, jusqu'à ce que l'expérimentation nous ait donné une explication précise du mode d'action de la dionine, il nous suffit à nous, cliniciens, de savoir qu'aujourd'hui nous sommes en possession d'un analgésique oculaire puissant, capable de calmer, pour de longues heures, les douleurs les plus violentes, dans les cas d'iritis, d'irido-cyclite, d'ulcères, de kératites, de glaucome, et c'est à l'observation clinique seule que nous devons cette importante découverte, dont je suis très heureux d'offrir la primeur à la Société d'ophtalmologie de Paris.

M. Jocqs. — M. Darier a bien voulu me montrer le malade qui fait l'objet de l'une de ses observations. Je déclare que j'ai été surpris du merveilleux effet de ce médicament sur ce malade atteint d'iritis aiguë. Déjà, il y a quelques années, il avait eu une première attaque d'iritis dont il avait violemment souffert jusqu'à la décroissance normale de l'affection. Cette fois, les douleurs ont été aussi fortes mais, dès la première application de dionine, elles ont disparu. J'ai été aussi frappé de ce que, malgré la persistance d'un cercle périkératique très prononcé, il n'y avait pas de douleur non plus à la pression. Enfin j'ai constaté, fait important, que malgré une dilatation pupillaire complète, le tonus de l'œil était sensiblement inférieur à celui de l'œil sain.

M. Péchin. — Quelle est l'influence de la dionine sur le tonus de l'œil?

M. Parent. — Nous sommes en présence d'un médicament nouveau et je demanderai à M. Darier à quelle dose il l'emploie? Quant aux cas d'iritis avec douleurs intenses et impossibilité de dilater la pupille, je crois devoir rappeler qu'une solution de chlorhydrate de morphine à 1 p. 100, en instillation dans l'œil, calme beaucoup les douleurs en même temps que la paracentèse.

M. Dreyer-Dufer. — Je n'ai pas d'expérience spéciale au sujet de la dionine et je désire essayer ce médicament, en suivant les traces de M. Darier, lorsque l'occasion s'en présentera. Mais un point m'a frappé dans la communication de notre collègue, c'est une observation d'iritis dans laquelle il note une cornée floue *striée en grillage*. Je serais très heureux que M. Darier veuille bien nous dire s'il s'agit d'une de ces kératites que viennent de décrire tout récemment seulement et simultanément deux étrangers, Haab et Dimmer. Dans ce cas, cette partie de sa communication vaudrait la peine d'être publiée en détail, à cause de la rareté de cette dernière affection.

Par la même occasion, je veux dire aussi qu'il ne faut point repousser le laudanum de la thérapeutique oculaire. Tous les jours j'ai l'occasion d'associer le laudanum, à la dose de 0 gr. 50 à 1 gramme, au collyre au sulfate Zn (300 grammes de liquide), et je dois dire que les malades en retirent un grand bénéfice, car la sensation irritante causée par le sulfate Zn est ainsi absolument annihilée.

M. Darier. — En réponse aux différentes questions qui m'ont été posées, je dirai que la quantité de dionine représentée par le volume d'un grain de mil ou d'un grain de blé peut varier de 2 à 4 milligrammes. Le chémosis produit est essentiellement variable, aussi bien comme intensité que comme durée ; quelquefois il est limité au point d'application et au cul-de-sac infé-

rieur, d'autres fois toute la conjonctive bulbaire est infiltrée et les deux paupières très œdématiées, sans qu'il y ait de rapport bien direct entre la quantité qu'il faudra employer et le chémosis.

Que la dionine (si tant est qu'on puisse lui attribuer une action mydriatique) ait une influence fâcheuse sur le glaucome, comme les autres dilatateurs de la pupille, je ne le crois pas, car j'ai noté le plus souvent un *abaissement notable, quelquefois même très marqué de la pression intra-oculaire.* Ce serait déjà là une explication, qui ne serait pas sans valeur, de l'action analgésiante de la dionine, tout au moins pour les cas où, comme dans l'iritis, la tension est le plus souvent augmentée.

Cette diminution du tonus oculaire rendrait donc évitable dans ces cas la kératotomie qui avait jusqu'ici des indications précieuses. Mais ce serait vraiment un bien grand point en faveur des analgésiques oculaires s'ils pouvaient dispenser d'une intervention chirurgicale très redoutée des malades.

Le mode d'application et le dosage de la dionine laissent encore beaucoup à désirer, je suis le premier à le reconnaître, mais puisque le peu de toxicité de cet agent nous permet d'employer des doses très fortes, il ne sera pas difficile de trouver un *modus administrandi*, facile et commode.

L'injection sous-conjonctivale serait certes le moyen le plus exact, mais il ne sera pas toujours accepté par les clients. Cependant à partir de ce jour je vais le mettre à l'épreuve.

M. A. Terson. **Dacryoadénite blennorragique.** — Les cas de dacryoadénite d'origine blennorragique sont si rares et l'un de ces cas s'est présenté récemment à nous avec une si complète netteté que nous croyons utile de rapporter l'observation suivante :

Il s'agit d'un cuisinier, âgé de 38 ans, qui se présenta à nous le 5 février pour un violent gonflement bilatéral de la paupière supérieure qui datait de trois jours. Le facies du malade était tellement caractéristique qu'on pouvait faire le diagnostic à distance. La pente palpébrale était presque normale en dedans, mais en dehors elle était recouverte par une saillie qui la surplombait. Cette saillie, plus marquée à droite et ayant débuté quelques heures avant celle du côté gauche, occupait le tiers externe de la paupière supérieure.

Elle était considérable à droite, aussi grosse qu'une petite noix à la palpation, de chaque côté on sentait aplatie contre l'os la masse extrêmement dure et noueuse, qui était évidemment constituée par la glande lacrymale orbitaire. A ma grande surprise, les glandes de Rosenmüller, quoique visibles, ne présentaient aucun volume anormal. A part un léger œdème des paupières,

des yeux larmoyants (et non relativement secs, comme cela a été signalé dans quelques cas de dacryoadénites), le reste de l'œil était normal, l'iris intact; il n'y avait aucun chémosis, et la mobilité de l'œil était parfaite, sans exophtalmie. Il n'y avait donc ni conjonctivite marquée, ni ténonite, ni iritis. Pas d'adénite ganglionnaire.

Le malade avait eu le mois précédent une blennorragie traitée par les bains et les tisanes, et sans traitement actif qui aurait pu provoquer ou activer une métastase. Il lui restait encore un suintement assez abondant le matin.

Il n'a jamais eu aucun autre trouble général et jamais d'accidents articulaires. Il ne se rappelle pas avoir subi l'influence d'un froid particulièrement violent. Toutefois le temps était assez froid la semaine où la dacryoadénite s'est déclarée. Il n'y avait pas eu d'orchite.

La glande du côté droit était si dure et si tuméfiée qu'on pouvait craindre une tendance suppurative. Toutefois, elle ne se produisit pas. Le traitement consista en compresses et en cataplasmes chauds, en santal à l'intérieur, révulsifs à la tempe et frictions à l'onguent belladoné. La résolution, lente au début, est totale aujourd'hui.

A notre connaissance, il n'existe que trois autres observations de dacryoadénite d'origine blennorragique, Armaignac étant en plus cité quelquefois par erreur comme en ayant signalé une. Seelighson (*Klin. monatsbl.*, 1891) en a signalé deux cas qui se sont terminés peu à peu par résolution et où les glandes accessoires étaient aussi très engorgées, contrairement à notre cas.

J'ai eu l'occasion de voir à l'Hôtel-Dieu un jeune homme atteint simultanément de dacryoadénite des deux groupes glandulaires, de conjonctivite séro-vasculaire intense et d'iritis, le tout avait été précédé d'accidents articulaires intenses consécutifs à une blennorragie récente. Tout se termina aussi par résolution, malgré l'énorme volume des glandes. M. Panas fit sur ce cas une leçon que j'ai publiée (*Journal des Praticiens*, 1894).

La dacryoadénite doit donc être désormais toujours classée dans les complications métastatiques de la blennorragie, maladie générale, au même titre que les complications de conjonctivite, d'iritis, de névrite et de ténonite, connues aujourd'hui. Nous avons proposé de rechercher de plus si, dans l'ophtalmie blennorragique *purulente* vraie, les glandes lacrymales pouvaient s'engorger, mais nous n'avons pas rencontré jusqu'ici cette complication qui serait ainsi analogue à l'orchite blennorragique.

M. Dreyer-Dufer. — A propos de la communication de M. Terson, il me paraît utile de citer un cas de dacryoadé-

nite monoculaire aiguë que j'ai observée chez une malade de ma clinique. C'était une jeune fille de 14 ans, atteinte de conjonctivite à fausse membrane assez grave; je ne savais pas alors qu'il existait un laboratoire gratuit de la préfecture de la Seine pour les examens bactériologiques, aussi n'ai-je pas fait faire d'examen et mon observation n'a pas de sanction bactériologique. En fait, vers la fin de sa conjonctivite, s'est déclarée une dacryoadénite assez rebelle, avec la déformation particulière de la fente palpébrale, et qui ne disparut qu'au bout de deux mois à deux mois et demi. Je ne crois pas qu'un cas semblable ait été déjà relaté.

M. Parent. — Je demanderai si cette observation est toute récente et si notre collègue a pu éliminer, dans son cas, la grippe ou toute autre maladie infectieuse ?

M. Jocqs. — Je veux rappeler un cas dont j'ai déjà parlé dans une autre occasion. Chez une femme en lactation, à la suite de la suppression brusque de la sécrétion du lait occasionnée par une émotion très vive, il se produisit un gonflement douloureux au niveau des deux glandes lacrymales avec sécheresse marquée de la conjonctive comme si toutes les glandes lubréfiantes accessoires avaient aussi été influencées dans leur sécrétion.

Ce cas est d'un rapprochement peut-être un peu difficile avec celui de M. Terson. Je le signale cependant comme touchant aussi, jusqu'à un certain point, par son étiologie au système génital.

M. A. Terson. — L'examen bactériologique ne prouverait rien ici. On sait qu'il est souvent négatif dans la conjonctivite sérovasculaire d'origine indubitablement blennorragique, à plus forte raison dans la dacryoadénite seule. La relation étiologique est ici aussi bien prouvée que celle de l'iritis et de la syphilis, par exemple, et d'ailleurs les autres complications métastatiques de la blennorragie sont nombreuses et certaines. Le malade n'a pas eu la grippe, ni d'autre infection qu'un écoulement urétral ; il n'est pas rhumatisant.

La Société se réunit ensuite en comité secret pour entendre la lecture du rapport de M. Morax sur les titres des candidats à la place vacante de membre titulaire : M. Terrien est seul candidat.

La séance est levée.

COMPTES RENDUS

DE LA

SOCIÉTÉ D'OPHTALMOLOGIE DE LA GRANDE-BRETAGNE[1]

(ANNÉE 1899)

Analyse par le Dr JAFFARY

Cas de monilethrix des cils et des sourcils, par TREACHER COLLINS. — Un enfant de 11 ans vint trouver l'auteur, atteint d'une affection inflammatoire du bord libre des paupières qui fut traitée pendant longtemps comme une blépharite ciliaire, mais sans aucune amélioration. Il ne présentait que peu de cheveux et était en traitement dans le service des affections cutanées de Charing Cross Hospital pour une affection décrite en 1879 par Walter Smith et appelée monilethrix par Crocker. Un frère aîné du malade était atteint de la même affection. Le petit malade était presque entièrement chauve; seuls, quelques cheveux brisés près de la racine, très difficiles à arracher, existaient çà et là; les cils et les sourcils manquaient à peu près totalement, et le cuir était recouvert d'enduit séborrhéique. La chevelure, très abondante jusqu'au quatrième mois, était tombée pour ne plus repousser. L'enfant, rachitique, ne présentait dans ses antécédents héréditaires aucune particularité capable de jeter quelque lumière sur son affection; pas de traces de syphilis. Les cheveux se composaient de segments dilatés réunis par d'autres segments rétrécis, dépourvus de pigment, au niveau desquels se produisait toujours la cassure du cheveu. Au niveau des sourcils existent de nombreux poils d'aspect moniliforme brisés; les cils atteints sont excessivement fragiles de sorte qu'on ne voit que leurs extrémités cassées au milieu desquelles il faut regarder de très près pour en trouver quelques-uns ayant une longueur appréciable. Le Dr Galloway ne connaît en Angleterre qu'un petit nombre de cas analogues; cette affection est très rare et l'on n'en connaît pas la véritable étiologie.

Ptosis congénital; mouvements associés de la paupière et de la mâchoire, par E. C. FISCHER. — Un enfant de 7 ans était atteint de ptosis de la paupière supérieure droite depuis l'âge de 2 mois; le grand-père présentait la même particularité. Lorsqu'il ouvrait la bouche, la paupière supérieure était relevée, mais elle

1. *Transactions of the ophthalmological Society of the United Kingdom*, 1899, Churchill, London.

l'était encore davantage dans les mouvements de latéralité du maxillaire inférieur à gauche, au moment où le ptérygoïdien interne se contractait. Pas d'asymétrie faciale; pupilles égales. Des cas analogues ont été décrits par Gunn en 1883, dans les *Comptes rendus* de la Société, et par Sinclair dans l'*Ophtalmic Review* (1895); ce dernier auteur distingue les cas où il y a coordination de mouvement entre la paupière supérieure et le maxillaire inférieur de ceux où existe une contraction associée de l'élévateur de la paupière et du droit interne. Sur 32 individus atteints de cette affection, 28 avaient du ptosis, à gauche plus souvent qu'à droite. L'association des mouvements reconnaîtrait pour cause l'innervation du releveur de la paupière supérieure par la 3e et la 5e paire.

Œdème solide des paupières, par ANDERSON CRITCHETT. — L'auteur a observé une jeune fille atteinte d'un gonflement considérable des deux paupières. Elle avait eu deux érysipèles de la face et le gonflement palpébral n'avait pas disparu après le dernier. Les ponctions et l'électrolyse n'amenèrent aucune modification, pas plus que la compression, les fomentations et les traitements internes. L'excision partielle fut suivie d'une amélioration passagère; dans les antécédents de la malade, on ne relève qu'un lupus très peu étendu de la joue, guéri après opération. Les deux paupières, surtout l'inférieure, sont énormes et la fissure interpalpébrale est à peine visible. L'œdème, élastique, garde l'empreinte du doigt; la peau brunâtre ne paraît pas enflammée. Il s'agit très probablement d'œdème chronique limité au tissu cellulaire; l'urine ne renferme pas d'albumine. Malcolm Morris croit qu'il s'agit de lymphangite d'origine peut-être tuberculeuse.

Eyré a vu une huitaine de cas analogues et chez l'un de ses malades apparut plus tard une conjonctivite bacillaire; chez tous on notait plusieurs atteintes d'érysipèle.

Œdème des paupières associé à une atrophie de la peau des paupières et du cou, par HOLMES SPICER. — Chez le malade, objet de cette observation, il n'y a jamais eu d'érysipèle ni d'affection cutanée d'aucune sorte. Les paupières et la conjonctive sont œdématiées, mais les autres parties de l'œil sont normales; il y a du spasme de l'orbiculaire, de la photophobie et du larmoiement. La peau des oreilles est plissée tandis qu'elle présente des vergetures au niveau du cou comme si elle avait été fortement distendue. L'urine est normale. Les divers traitements employés, lotions, fer, iodure de potassium, arsenic, sont demeurés sans effet. La distension de la peau a dû être causée par une cellulite diffuse.

Kyste séreux de la conjonctive, par John GRIFFITH. — Chez un enfant, l'auteur a observé un volumineux kyste ovoïde transparent siégeant dans le cul-de-sac conjonctival inférieur du côté droit. La ponction permit d'en retirer un liquide aqueux, puis au bout de quelques mois le kyste se reforma de nouveau.

Catarrhe printanier, par Holmes SPICER. — Un enfant de 10 ans présentait des taches blanchâtres au niveau des conjonctives palpébrales avec de larges granulations, ainsi que sur la conjonctive des paupières supérieures, sans qu'il y ait aucune trace de processus cicatriciel; tout autour du limbe scléro-cornéen, la conjonctive est épaissie et empiète légèrement sur la cornée. L'enfant avait été traité plusieurs fois déjà pour cette affection, toujours pendant le printemps, et l'examen des yeux n'ayant pas été pratiqué pendant l'hiver, l'auteur ne peut dire si la guérison s'était maintenue pendant la saison froide, néanmoins elle a toujours guéri à l'automne. Juler pense qu'il s'agit d'un cas d'ophtalmie granuleuse chronique.

Arnold rapporte un cas analogue.

Tuberculose intranasale suivie de dacryocystite d'un côté et d'ulcération tuberculeuse de la conjonctive de l'autre côté, par Donald GUNN. — L'auteur incisa le sac dont les parois étaient formées de tissu granuleux; les parois du canal lacrymal semblaient saines et l'os ne présentait aucune lésion. La guérison se fit lentement, mais l'année suivante la paupière supérieure de l'œil opposé offrait un nodule cicatriciel du côté de la peau et une ulcération anfractueuse du côté de la conjonctive; le ganglion préauriculaire était tuméfié. Dans les antécédents héréditaires et personnels, on ne relevait ni tuberculose, ni syphilis.

Altérations de la conjonctivite chronique, par HERBERT. — L'examen de nombreuses conjonctives chez l'homme et les animaux montre que du tissu adénoïde normal se forme aux dépens du tissu connectif, grâce à la multiplication des éléments cellulaires qui se modifient : les cellules connectives se transforment en cellules arrondies avec des noyaux ronds ou ovales, un protoplasma se colorant fortement par les bases, véritables lymphocytes; l'agglomération de ces cellules donne peu à peu naissance à un follicule; mais en général les follicules résultent de l'agglomération de ces cellules dans les espaces lymphatiques.

La régression de ces follicules lymphatiques a lieu, soit que les cellules se trouvent emportées par le courant lymphatique, soit qu'elles émigrent à travers les tissus, transformées en cel-

lules amiboïdes, ou bien qu'elles pénètrent dans les vaisseaux sanguins, soit enfin qu'elles subissent la dégénérescence hyaline.

Dans la conjonctive, les portions non lymphoïdes, celles que n'atteint pas l'inflammation trachomateuse sont la conjonctive oculaire et les bords de la conjonctive palpébrale sur une largeur d'environ 3 millimètres.

L'auteur pense que ces portions sont formées de tissu connectif recouvert d'épithélium stratifié; au niveau du bord palpébral, la conjonctive ressemble davantage à la peau qu'à une muqueuse.

Dans la conjonctivite granuleuse, lorsque l'inflammation a été sérieuse et prolongée, il y a atrophie, puis formation de tissu cicatriciel. Outre ces modifications il se fait aussi de l'hypertrophie des tissus.

Stephenson insiste sur le fait que les altérations du trachome commencent dans les espaces ou dans les vaisseaux lymphatiques; il a noté que, dans les cas avancés de trachome, il y a hypertrophie des ganglions préauriculaires et même quelquefois des ganglions de l'aine; Ridley, il y a quelques années, a émis l'idée que l'affection était due à la présence d'un protozoaire, mais ses arguments ont paru plus ingénieux que concluants; d'ailleurs les cellules muqueuses qui existent dans le trachome existent aussi dans les autres inflammations de la conjonctive; elles ont été rencontrées dans d'autres membranes muqueuses, notamment dans celle de la trachée et leur fonction est simplement de sécréter du mucus. Quant aux « Mastzellen » personne n'en connaît l'exacte signification; on sait seulement qu'elles existent dans tous les cas d'inflammation chronique. La distinction microscopique entre la conjonctivite trachomateuse et la conjonctivite folliculaire n'a pas été faite.

III. — *Maladies de la cornée.*

Forme rare de la kératite marginée, par John Griffith. — Chez le malade de l'auteur, la kératite est symétrique, marginale et chronique. Les deux cornées étaient atteintes en deux endroits, au bord interne et au bord externe; l'aspect, tout d'abord, ressemble à celui de la kératite phlycténulaire. Les lésions sont de nature vasculaire sans ulcération. La kératite est limitée par une opacité de la cornée ressemblant à un arc sénile; rien d'anormal du côté de l'iris et du fond de l'œil; cicatrice linéaire, blanchâtre dans les deux culs-de-sac; seule la conjonctive oculaire est légèrement injectée; il n'y a ni photophobie, ni larmoiement ni aucun signe d'irritation locale. Il s'agit là d'une kératite à symptomatologie non habituelle.

Doyne a observé un cas analogue, il y a une dizaine d'années.

Forme rare d'opacité de la cornée, par TREACHER COLLINS. — Les deux cornées présentent au centre une opacité, plus considérable du côté gauche, occupant les couches les plus antérieures sans aucune tendance à s'avancer vers la périphérie. Ces opacités ont une teinte grisâtre. Les pupilles sont normales. Le fait qu'aucune des lignes opaques n'atteint la périphérie est contraire à l'idée de kératite interstitielle.

Juler pense, au contraire, qu'il peut bien s'agir d'une vieille lésion interstitielle et Brewer croit que ce n'est qu'une kératite ponctuée à forme un peu anormale.

Nécrose de la cornée peu de temps après une fracture de la base du crâne avec hémiplégie faciale, par LEDIARD. — A propos de ce malade, chez lequel il dut pratiquer l'énucléation, l'auteur a cherché sans succès dans les auteurs un cas semblable. On sait que la cornée s'opacifie, s'ulcère et même se détruit dans différentes conditions : opérations sur le ganglion de Gasser, goitre exophtalmique, paralysie faciale avec maladies du tympan ou nécrose du temporal, maladies du cerveau s'accompagnant de coma ; mais l'auteur n'a pas trouvé de cas de fracture de la base du crâne avec paralysie faciale et nécrose consécutive de la cornée.

Chez son malade, lorsqu'il vit dès le quatrième jour une opacité transversale apparaître, il pensa à une lésion de la 5e ou de la 7e paire, mais bientôt il put se rendre compte qu'il n'y avait aucune lésion de la 5e paire; néanmoins le ganglion de Gasser peut avoir été lésé momentanément et l'anesthésie temporaire peut avoir joué un certain rôle dans la nécrose de la cornée. Quoi qu'il en soit, l'auteur n'admet pas cette explication et il penserait plutôt à l'influence du demi-coma et de la parésie.

Sutton et Perrier ont montré que le ganglion de Gasser n'exerçait aucune influence trophique sur la nutrition de la cornée.

Kératite sclérosante symétrique, par Henry JULER. — Chez le malade de l'auteur, âgé de 31 ans, les deux cornées étaient opaques à la périphérie et transparentes au centre; le fond de l'œil était normal. De Graefe avait donné ce nom à cette affection rare. pour représenter le processus envahissant du tissu sclérotical dans la cornée. L'affection est probablement consécutive à de la sclérite, elle intéresse rarement toute la périphérie de la cornée. Frost a décrit, dans le volume XVI, p. 53, de ces *Transactions*, un cas d'opacité annulaire de la cornée droite, mais il y avait une bande périphérique transparente comme le centre de la cornée. Henneth Scott, dans le volume XIV, p. 79, décrit un cas de sclérose symétrique de la moitié supérieure de chaque cornée chez un malade atteint de trichiasis ancien.

IV. — *Maladies de l'iris et du corps ciliaire.*

Tension de l'œil dans l'irido-cyclite, par H. HERBERT. — En général l'inflammation porte à la fois sur l'iris et le corps ciliaire. Sur 50 cas de corps étrangers de la cornée, lorsque ces derniers avaient déterminé un certain degré de réaction mise en évidence par de l'injection ciliaire, il avait hyperhémie de l'iris marquée par un changement de sa coloration, la contraction de la pupille et sa dilatation imparfaite dans l'obscurité avec une sensation d'augmentation de la tension oculaire. Sur 144 cas d'irido-cyclite, 61 p. 100 présentaient une diminution de cette tension, tandis que 31 p. 100 présentaient une augmentation, le restant n'offrant aucune modification. Les attaques légères d'iritis reconnaissent pour cause un trouble dans la sécrétion des glandes ciliaires et par conséquent des variations dans la tension de l'œil.

Tubercule de l'iris, par A. BRONNER. — Une enfant de 14 ans, atteinte d'iritis depuis trois ou quatre semaines présentait au niveau de la surface de l'iris une tumeur grisâtre. L'examen démontra la nature tuberculeuse de la tumeur. L'œil fut énucléé quelques jours plus tard et, depuis un an, la malade n'a présenté aucun symptôme de tuberculose.

Jonhson Taylor croit à l'existence primitive de la tuberculose oculaire et admet l'énucléation de l'œil atteint.

Doyne a pratiqué il y a quelques années l'énucléation d'un œil atteint de tubercule de l'iris, et l'enfant jouit aujourd'hui d'une excellente santé.

Tumeur de l'iris, par H. THOMPSON. — Le malade, âgé de 51 ans, était porteur d'une tumeur dans le quart inférieur et externe de l'iris de l'œil droit. Elle ressemble à un chou-fleur de coloration brun clair; elle dépasse le bord pupillaire et amène l'éversion de l'uvée; sa surface est parcourue par des stries brun foncé, sans apparence de vaisseaux; ses deux extrémités supérieure et inférieure ne dépassent pas le niveau de l'iris. Il n'y a ni douleur, ni congestion; la pupille réagit normalement à l'exception de la portion correspondant à la tumeur. Le fond de l'œil et les milieux sont normaux.

D'après Lawford le traitement consiste dans l'iridectomie ou l'énucléation; l'iridectomie lui a donné un excellent résultat chez un enfant opéré en 1896. Treacher Collins reconnut après l'énucléation que son malade était atteint de sarcome de l'iris. Nettleship a fait l'iridectomie avec un excellent résultat pour un cas de tumeur pigmentée circonscrite de l'iris.

Veasey, dans les *Annals of Ophthalmology*, octobre 1897, a publié le résumé de 45 cas de sarcome de l'iris; sur 18 traités par l'iridectomie, 9 guérirent.

Tumeur pigmentée de l'iris, par TREACHER COLLINS. — Une malade, âgée de 63 ans, présentait une cataracte complète à gauche, et à la partie supéro-interne de l'iris une masse brune en forme de chou-fleur s'étendant du bord ciliaire au bord pupillaire et s'avançant en avant vers la face postérieure de la cornée. La pupille était régulière et réagissait à la lumière. La malade prétendait avoir toujours eu un point noir dans son œil. L'auteur fait une large iridectomie et enlève la tumeur ainsi que le cristallin. Quinze jours plus tard, la plaie est guérie avec du pigment à l'intérieur et une synéchie postérieure inféro-externe. Six semaines après, il n'y avait pas de traces de la tumeur; la pupille était comblée par une membrane épaisse laissant voir, après une petite dilacération, le vitré contenant des flocons.

L'examen microscopique a permis de voir que la tumeur était formée de larges cellules avec des noyaux bien définis semblables à des cellules endothéliales, contenues dans une trame connective très délicate. L'auteur pense qu'il s'agit d'une tumeur pigmentaire plutôt que d'un mélano-sarcome.

Kystes de l'iris, par DEVEREUX MARSHALL. — L'auteur a observé 3 cas de cette affection qui est rare; dans tous, il y avait eu un traumatisme de l'œil, et l'énucléation pratiquée permit de faire un examen microscopique; deux des kystes étaient de nature essentiellement séreuse, le troisième appartenait à la variété perlée.

Le point vraiment intéressant est celui qui a trait à l'origine de ces kystes; les observations assez nombreuses et les expériences de Masse, Doremaal, Goldzieher, etc., mettent hors de doute que ces tumeurs peuvent être produites par la transplantation d'épithélium vivant, de bulbes pileux; cette pathogénie s'applique aux 3 cas précédents.

Quelquefois, on ne trouve aucun traumatisme dans les antécédents du malade. Schmidt Rimpler pense qu'alors il y a eu obstruction d'une crypte de l'iris avec accumulation de liquide dans son intérieur.

Nœvus de l'iris, par HAROLD B. GRISMALE. — L'auteur en a observé 1 cas chez une enfant de 12 semaines, qui en présentait une quarantaine sur les autres parties du corps.

V. — *Maladies de la rétine et de la choroïde.*

Rétinite albuminurique avec taches pigmentaires; examen microscopique de ces taches, par NETTLESHIP. — Liebreich, Jœger et d'autres auteurs ont signalé ces taches; dans la rétinite brightique, ces taches ne sont jamais grandes, elles sont plutôt angulaires qu'arrondies et on ne voit jamais une hémorragie se transformer en une de ces taches.

Un cas de choroïdite à un âge peu avancé, par HARTRIDGE. — La malade observée par l'auteur avait 23 ans et c'est en jouant au cricket qu'elle s'aperçut d'une diminution croissante de sa vision. L'examen ophtalmoscopique montrait du côté externe de la papille une hémorragie choroïdienne irrégulière, avec œdème de toute la portion de la rétine située en dehors englobant la région maculaire.

Chorio-rétinite chez un diabétique, simulant une papille optique, par YARR. — Dans l'œil droit d'un diabétique âgé de 74 ans, une large plaque d'atrophie choroïdienne au niveau de la région maculaire avec issue de trois vaisseaux ressemblait à une papille optique. Il y avait eu évidemment là fusion de la rétine, de la choroïde et de la sclérotique se terminant par une atrophie choroïdienne et l'anastomose des vaisseaux ciliaires avec les vaisseaux de la rétine.

Oblitération d'une branche de l'artère de la rétine consécutive à des attaques d'amblyopie temporaire répétées, par BEEVOR et MARCUS GUNN. — Le malade observé par l'auteur présentait instantanément, sans cause apparente, une cécité presque complète de l'œil droit; de septembre à novembre il eut cinq fois le même phénomène. Dans ses antécédents personnels on ne relève rien de particulier; sa sœur est névropathe. Il s'agit probablement là d'un exemple d'obstruction complète d'une artère de la rétine due à une constriction récurrente temporaire, comme dans le cas présenté en 1894 au congrès d'ophtalmologie de Dublin par Benson.

Dr JAFFARY.

ACADÉMIE DES SCIENCES

Séance du 11 décembre. — Présidence de M. VAN TIEGHEM

Note pour servir à l'histoire de la pression intraoculaire et du mécanisme de la pression dans les capillaires. — M. W. NICATI, poursuivant les expériences par lesquelles il lui a été possible d'indiquer la mesure de la dureté de l'œil comme un moyen d'aider au diagnostic de la mort certaine[1], a été amené à constater que la dureté habituelle de l'œil varie selon les dimensions du corps et la pression atmosphérique ambiante.

Atteignant jusqu'à 0, 66 de l'unité sclérométrique choisie (le centimillimètre-gramme) pour l'homme adulte, la dureté habituelle de l'œil n'est que 0,30 de la même unité pour un gros lapin ou un enfant de la même taille.

Mesurée égale à 0,30 pour le lapin sous la pression atmosphérique ordinaire, elle est montée à 0,43 dans la cloche à plongeur par une atmosphère et demie de surpression.

Ces résultats ont eu leur explication dans le fait que la pression interne de l'œil, corollaire et cause de sa dureté, est l'indice, plus exactement la mesure, de la pression du sang dans les capillaires.

Le calcul appliqué aux résultats généraux de ses recherches conduit à constater que la dureté ordinaire de l'œil varie comme le rapport entre le volume du corps et sa surface.

La formule générale suivante résume son exposé :

Fonction des dimensions du corps et de la pression atmosphérique, la pression du sang dans les capillaires, mesurée à la dureté de l'œil, a été trouvée proportionnelle au rapport entre le volume du corps et sa surface.

Dr GALEZOWSKI.

Parésie des muscles droits externes de l'œil (Société harvéinne de Londres, 1899, 19 octobre). — M. JULER a observé un cas de parésie des deux droits externes, avec hémorragies rétiniennes et démarche chancelante, simulant une affection intracranienne.

Le malade, âgé de 37 ans, fut subitement pris, en octobre, de diplopie et de vertige. Pas de syphilis antérieure; mais le malade était, depuis quelque temps, en traitement pour une affection chronique des reins avec albuminurie.

A son entrée à l'hôpital, on note une parésie des deux droits

1. *Comptes rendus*, 22 janvier 1894.

externes, avec strabisme convergent et de la diplopie. Pupilles normales. Le fond de chaque œil est hypérémié : deux taches hémorragiques dans la rétine droite. Il y a de l'albumine dans l'urine. Le jour avant son entrée, le malade avait eu des convulsions avec perte de connaissance. Les symptômes oculaires s'améliorèrent rapidement, ce qui leur fit attribuer une origine toxique, éthylique et urémique.

Dr GALEZOWSKI.

SOCIÉTÉ MÉDICALE DE L'ÉLYSÉE

Séance du 6 novembre 1899. — *Présidence du* Dr PAUL-BONCOUR

M. VIGNES. **Hémorragies rétiniennes.** — Je ne veux pas abuser de votre bienveillante attention et vais me limiter à une petite partie de ce vaste sujet. Je m'occuperai des hémorragies rétiniennes des artério-scléreux albuminuriques. Et encore, comme les travaux de Heymann, de Magnus, Leiden, Etwetzki, Traube, Fœrster, Théodore de Bavière, laissent peu à glaner, me livrerai-je à la description des signes oculaires *initiaux* que présentent certains artério-scléreux qui urinent ou sont sur le point d'uriner de l'albumine.

Il y a intérêt à rechercher ces signes de réelle importance séméiologique et pronostique. Ils peuvent facilement passer inaperçus, car ils sont discrets et en dehors des gens soigneux de leur personne le médecin est-il rarement mis en éveil de leur côté.

Ces signes sont légers, dis-je, et, en effet, le plus souvent ils se résument à des obnubilations, de légers nuages, des vapeurs qui estompent les objets dans certains points du champ visuel.

Il n'est pas rare alors de déceler, à l'image droite, une petite hémorragie ou plaque régressive, mesurant les dimensions d'une tête d'épingle, appendue à un rameau artériel. A ce moment nous sommes encore loin des foyers hémorragiques nombreux et disséminés dans la rétine, ou de ses traînées ou semis régressifs qui affectent au pourtour de la macula des dessins stellaires. C'est pourquoi ces premières lésions, qui s'accompagnent de symptômes si légers, échappent-elles facilement à un examen superficiel. Mais lorsqu'on les constate, leur signification n'est pas douteuse : le sujet est un artério-scléreux dont les urines renferment déjà de l'albumine ou va en présenter des traces.

Il y a dix-huit ans, j'ai suivi, cinq années durant, une dame de la Bourgogne, qui, à un premier examen, présentait une minuscule tache hémorragique du rameau nasal inférieur de l'artère rétinienne. Son acuité visuelle centrale était normale et j'avais été uniquement conduit à l'ophtalmoscoper, parce qu'elle se plaignait d'obnubilations gênantes. Les papilles étaient normales, le champ visuel paraissait libre. Pas d'albumine, pas d'hypertrophie ventriculaire. Dans une nouvelle analyse faite à quelques semaines de la première, on note des traces d'albumine. De ce jour, la malade est soumise à un traitement rigoureux; mais, dans les années suivantes, n'en surviennent pas moins des hémorragies multiples de la rétine, de la névro-papillite et de l'atrophie; enfin, cette malade s'éteignit dans un accès urémique orthopnéique, cinq ans après constatation de sa petite hémorragie.

Les auteurs sont unanimes à faire de la rétinite albuminurique un signe avant-coureur d'une issue fatale à brève échéance. Il est certain que cette opinion est des mieux fondées. Mais, cependant, si l'on veut compter, non plus à partir de la période de rétinite confirmée à lésions grossières, mais dès l'apparition des signes frustes que je viens de vous signaler, l'échéance est assurément à plus longue portée. Chez une malade de Hirscheberg, la durée a été de trois ans et demi; de cinq chez la dame dont je vous parlais il y a un instant.

Je n'ai à vous parler ni de l'évolution postérieure de la rétinite albuminurique, de la cécité par lésion maculaire, des décollements rétiniens décrits par Ewetsky, des glaucomes secondaires qu'elle cause, car je n'ai rien à vous apprendre que vous ne sachiez déjà.

M. le Président. — Nous savons bien que la plupart du temps les malades qui ont présenté des hémorragies rétiniennes succombent à la suite d'hémorragies cérébrales. En dehors de ce fait, ordinaire, pourquoi insistez-vous sur le pronostic grave; il y a là quelque chose qui peut être très intéressant à connaître.

M. Vignes. — Les hémorragies rétiniennes sont graves en elles-mêmes, précisément parce qu'elles annoncent souvent les conséquences dont vient de parler M. le Président. Le point particulier que souligne ma communication est celui-ci : que des hémorragies rétiniennes frustes, non pas celles ordinairement appelées hémorragies rétiniennes, mais celles assez légères pour ne donner que des symptômes peu accusés, souvent à peine sensibles, sont de pronostic grave, quoiqu'il puisse s'écouler un temps fort long entre leur constatation et la mort.

M. Le Pileur. — Dans des cas qui même ne semblent avoir aucun rapport avec l'état des reins, on ne saurait trop porter son

attention de ce côté. Souvent, ainsi que l'ont constaté nombre de chirurgiens, de grandes opérations gynécologiques ont été suivies d'insuccès parce que l'état rénal était mauvais. Il y a là une certaine analogie avec les cas que nous a cités M. Vignes, en ce sens que les hémorragies rétiniennes frustes dont il nous a parlé doivent dépendre d'un état rénal mal connu, mais préexistant. Il serait toujours utile de voir ou de savoir, avant d'intervenir, s'il n'existe pas, ou s'il n'a point existé même *des traces* d'albumine dans les urines.

M. Debout-d'Estrées. — Il ne faut cependant pas se fier toujours à l'examen des urines, fait sans le microscope. Si celui-ci ne décèle pas de tubuli alors même qu'il y aurait de l'albumine, cette albumine peut n'être que transitoire et sans portée pronostique grave pour l'avenir. C'est ainsi que je soigne depuis 1881 un goutteux qui a de l'albumine pendant ses crises goutteuses, laquelle disparaît après les crises. La quantité ou la présence d'albumine ne me semble donc pas être un point de départ suffisant pour établir la gravité des cas, quand il n'existe pas de tubuli au microscope. (*Journal de méd. de Paris*, de Leifaud.)

SOCIÉTÉ DES SCIENCES MÉDICALES DE LYON

Séance de décembre 1899

Goitre exophtalmique et myxœdème. — M. le Dr Paul Courmont présente une jeune fille, névropathe et hystérique, qui, à l'époque de la puberté, a été atteinte d'un goitre exophtalmique des mieux caractérisés, incomplètement amélioré par l'élongation du grand sympathique cervical. On constate aujourd'hui chez elle des signes de myxœdème : bouffissure de la face, œdème des jambes, voix enrouée, etc. — A cette occasion, M. H. Dor rappelle qu'un journal suisse de médecine vient de publier trois cas de guérison de goitre exophtalmique par l'usage du lait de chèvres, auxquelles on a extirpé le corps thyroïde.

Balle dans le cerveau. — M. le Dr G. Gayet met sous les yeux de la Société la boîte cranienne et le cerveau d'un homme qui s'est tiré un coup de revolver sur la tempe droite. La balle, après avoir traversé tout le cerveau de droite à gauche, avait frappé l'intérieur de la boîte cranienne sans la fracturer et avait

traversé de nouveau le cerveau d'avant en arrière jusqu'au-dessus de la tente du cervelet.

M. VILLARD fait remarquer que très souvent, dans ces cas, on a une fracture sous-duremérienne des bosses orbitaires.

Abcès du cerveau; trépanation. — M. BALVAY présente un cerveau provenant de l'autopsie d'un malade atteint d'abcès cérébral et mort dans le service de M. Jaboulay.

Voici son observation : malade âgé de 50 ans; ne présentant rien de particulier au point de vue de ses antécédents héréditaires ou personnels. Il y a quatre ans il souffrit de trois poussées successives d'amygdalite suppurée localisée à gauche et qui s'ouvrirent spontanément. A la même époque le malade, pour remédier à quelques bourdonnements qui le gênaient, se grattait fréquemment les oreilles avec un objet quelconque, épingle ou allumette. Surdité légère. Six mois plus tard suppuration de l'oreille gauche bientôt suivie de suppuration de l'autre oreille. Il vient à la consultation de M. le Dr Lannois dans les premiers jours de septembre, qui le traita par des lavages boriqués et de la poudre d'acide borique. Guérison rapide de l'oreille droite. Quelques jours plus tard arrêt de la suppuration à gauche, arrêt accompagné de vives douleurs dans la moitié de la tête à gauche, crâne et face et même l'épaule gauche, et d'insomnie sans température, ni vomissements, ni troubles sensitifs ou moteurs. Douleur vive au niveau de l'antre. Trépanation de l'apophyse mastoïde. On ne trouve pas de cellules, pas d'antre, pas de pus. Suites opératoires des plus simples. Disparition de la douleur et de l'insomnie. Etat général satisfaisant. Le 12 octobre la température atteint 40° et le malade tombe dans le coma. En trois jours tout cesse et le malade sort de l'hôpital. Il y rentre huit jours après, le 12 octobre, pour des lancées douloureuses dans la moitié gauche de la tête. Son état peu à peu devient plus grave. Mais il ne présente ni température, ni vomissements, ni troubles sensitifs ou moteurs, ni troubles oculaires. Douleur au niveau de l'apophyse mastoïde gauche.

Est évacué du service de M. Lannois dans celui de M. Jaboulay, le 12 octobre 1899. Trépanation le même jour au niveau de la troisième circonvolution frontale. On trouve :

1° Une collection sous le muscle temporal; 2° une perforation de l'os au même niveau; 3° une collection entre la dure-mère et l'os; 4° un vaste abcès sous la dure-mère. Par son incision il s'écoule un grand verre de pus. Drainage. Aucune amélioration immédiate. Deux jours plus tard le malade reprend connaissance. Son état s'améliore peu à peu, si bien qu'au bout de quelques

jours on peut le considérer comme guéri. Pendant le temps de cette guérison apparente il a présenté :

1° De l'aphasie motrice. Le malade ne peut articuler que quelques mots. Souvent à une interrogation il répond par quelques syllabes ne présentant aucun sens.

2° De la cécité verbale. Il est cependant difficile de se rendre compte si c'est par défaut de reconnaissance des lettres en tant que symbole, ou par défaut de possibilité de les traduire par la parole.

3° De la surdité verbale. Il est aussi difficile de l'apprécier. Quand on lui demande son nom, son âge, il marmotte des mots sans aucun sens.

4° De l'agraphie. Il n'a pu qu'une fois ou deux copier une partie de son nom.

5° De la paralysie du moteur oculaire commun à gauche (ptosis, exophtalmie, dilatation pupillaire, etc.) et de la paralysie du pathétique.

Le 12, de nouveau coma sans aucun signe d'abcès cérébral. Contracture dans les muscles du côté droit. Nouvelle trépanation au même endroit que la première fois. Issue de pus. Mort dans la soirée.

Autopsie. — On trouve des lésions seulement au niveau de la partie antérieure des deux premières circonvolutions temporales. Aucune lésion au niveau de la circonvolution de Broca. Quelques filets fibrineux autour des traces du moteur oculaire commun et du pathétique — Pus autour du cervelet ayant fusé par la base du cerveau.

BIBLIOGRAPHIE ET REVUE DES JOURNAUX

Le strabisme et son traitement, par le Dr H. Parinaud. — Sous ce titre, notre excellent confrère, le Dr Parinaud, vient de publier un ouvrage qui fera époque dans l'étude du strabisme, car nul mieux que lui n'était préparé par ses travaux antérieurs et ses tendances favorites à mener à bonne fin un travail de pareille importance que, désormais, tous les praticiens prendront pour guide dans l'interprétation et le traitement du strabisme. Pour donner à nos lecteurs une idée des matières contenues dans ce traité, nous en reproduisons la table analytique publiée par l'au-

teur lui-même, à qui il ne nous restera qu'à adresser toutes nos félicitations pour le service qu'il vient de rendre à la science ophtalmologique. F. D.

HISTORIQUE

La myotomie de Dieffenbach, en même temps qu'elle inaugure le traitement efficace du strabisme, fausse les idées sur sa nature en donnant un appui à la théorie musculaire. Opinion des auteurs avant la myotomie. De La Hire, Buffon, Mackenzie. Les opinions se transforment après la myotomie. Jules Guérin déclare qu'il faut subordonner les théories aux résultats de l'opération. De Graefe et Giraud-Teulon imposent définitivement la théorie musculaire et mécanique du strabisme. Ses défenseurs actuels.

Heureuse diversion produite par les travaux de Donders. Le rôle de la convergence. Bæhm, Krenchel, Hansen Grut. — J'ai montré que l'innervation de convergence peut être altérée indépendamment de celle des mouvements associés de direction, ce qui ruine le raisonnement par lequel de Graefe et Giraud-Teulon ont cru pouvoir éliminer l'influence nerveuse. — Ce serait une nouvelle erreur de ne voir dans le strabisme qu'un trouble de l'innervation de convergence; c'est un trouble plus général, qui porte sur tout l'appareil de vision binoculaire. — Les modifications secondaires, les réactions fibro-tendineuses transforment insensiblement et radicalement les caractères de l'affection.

Les travaux de Donders et le traitement dioptrique du strabisme. Javal et le stéréoscope. — La myotomie de Dieffenbach. Pourquoi les chirurgiens français échouèrent tout d'abord; comment opérait Dieffenbach. Jules Guérin, Lucien Boyer, Bonnet (de Lyon). La ténotomie remplace insensiblement la myotomie. — Avancement musculaire. Jules Guérin, Critchett. — Avancement capsulaire de de Wecker. — Le débridement capsulaire et les ligatures capsulo-musculaires de l'auteur.

On a fait autre chose que ce que l'on croyait en pratiquant la ténotomie et les autres opérations du strabisme. J'ai cherché à définir les facteurs pathologiques du strabisme et le mode d'action des moyens que nous leur opposons.

DÉFINITION DU STRABISME

Vice de développement de l'appareil de vision binoculaire, empêchant la convergence des yeux sur l'objet fixé. — Deux erreurs fondamentales ont faussé les idées sur la nature du strabisme. La première a été d'attribuer la déviation à un trouble

musculaire. Preuves sommaires qui démontrent que l'affection ne doit pas être localisée dans les muscles. — La seconde erreur a été d'identifier le strabisme avec la déviation. La déviation constitue le fait dominant, au point de vue pratique, mais elle n'est qu'un symptôme d'une affection plus générale. — Avec la conception du vice de vision binoculaire et des modifications secondaires, le strabisme, malgré son étiologie complexe et ses nombreuses formes cliniques, devient une affection parfaitement systématisée.

L'APPAREIL DE VISION BINOCULAIRE

Il est constitué, comme tout appareil organique, d'une partie sensorielle, d'une partie motrice et de connexions nerveuses, reliant l'une à l'autre, servant aux actions réflexes.

Partie sensorielle. — Formée par des connexions particulières des rétines avec les centres visuels. Propriétés qui la caractérisent. Faculté de distinguer les images binoculaires et de les fusionner: diplopie. Les points rétiniens identiques de J. Müller constituent une propriété fondamentale dont la notion a été faussée par des conceptions psychologiques (identité subjective) ou géométriques (horoptère). Identité physiologique. — Mode de projection spécial à l'appareil de vision binoculaire. Nécessité de distinguer le processus d'impression et le processus de projection, et, dans l'un et l'autre, le trajet cérébral et le trajet oculaire. Le cerveau peut dissocier les lignes d'impression et de projection ; fausse projection. Dans le trajet oculaire, tout se passe suivant les lois de la réfraction. L'axe d'impression et l'axe de projection. — Nous localisons les images binoculaires au point de rencontre des axes de projection principaux et secondaires. La loi paraît en défaut pour les axes secondaires et la vision indirecte; diplopie physiologique. La dérogation n'est qu'apparente. Localisation différente des images binoculaires suivant qu'elles résultent de la fusion d'images rétiniennes identiques ou non identiques. Cette localisation différente est une conséquence de la loi générale. — Les connexions nerveuses qui forment la partie sensorielle de l'appareil de vision binoculaire sont développées autour de chaque *fovea* comme centre.

Partie motrice; la convergence. — Le fonctionnement de la vision binoculaire, ayant pour base l'identité des rétines, serait impossible sans la convergence. Facteurs de la convergence. Le réflexe rétinien. L'accommodation. La relation qui unit la convergence à l'accommodation est essentiellement variable; adaptation incessante de ces deux forces qui s'établit par l'intermédiaire du cerveau. Relation statique et relation dynamique. — Facteurs

accessoires de la convergence. — Ces distinctions physiologiques sont confirmées par la pathologie. Innervation spéciale de la convergence. Ses modifications pathologiques et celles de ses différents facteurs.

L'appareil de vision binoculaire est développé sur un appareil plus fondamental de vision avec les deux yeux qui est *l'appareil de vision simultanée.* Tableau comparatif des propriétés qui caractérisent les deux appareils.

PREMIÈRE PARTIE

ÉTIOLOGIE ET PATHOGÉNIE DU STRABISME

CHAPITRE PREMIER

STRABISME CONVERGENT

I. *Strabisme convergent hypermétropique.* — Théorie de Donders. Elle comporte des restrictions. D'autres influences que l'hypermétropie interviennent. La grande majorité des hypermétropes ne louchent pas parce qu'il se fait une nouvelle adaptation des rapports de la convergence et de l'accommodation. Certains hypermétropes louchent parce que cette adaptation nouvelle ne se fait pas. Causes qui s'opposent à cette adaptation; les convulsions; les obstacles d'origine diverse qui altèrent la faculté du fusionnement et le réflexe de convergence.

II. *Strabisme convergent sans hypermétropie.* — Distinction entre la relation statique et dynamique de la convergence et de l'accommodation. La relation dynamique intervient dans le strabisme convergent non hypermétropique. Les autres causes du strabisme qui agissent par l'intermédiaire du réflexe de convergence ont un rôle prépondérant.

III. *Strabisme convergent avec myopie.* — Il peut y avoir coïncidence des deux états. Il semble cependant y avoir une relation pathogénique. Comment on peut l'expliquer. Si les rapports entre la convergence et l'accommodation étaient fixes, en vertu de la relation statique, tous les myopes devraient présenter du strabisme convergent.

IV. *La mauvaise acuité et l'inégale vision des deux yeux; les taies de la cornée; l'occlusion prolongée d'un œil.* — Opinion de Buffon sur l'inégalité de force des deux yeux. Les taies de la cornée; fausses interprétations de leur influence. Opinion de Darwin sur l'occlusion prolongée d'un œil. Toutes ces causes agissent comme obstacle à la vision binoculaire et par un mécanisme

semblable, en altérant la faculté de fusionnement et le réflexe de convergence.

V. *Les causes cérébrales.* — Ce serait une nouvelle erreur d'attribuer le strabisme à une lésion d'un centre d'innervation de la convergence. La fonction de convergence n'est pas localisable dans un seul centre. Les affections cérébrales peuvent intervenir comme obstacles au développement du cerveau en général, ou en déterminant des lésions positives de l'appareil visuel, telles que des paralysies, qui constituent, au premier chef, des obstacles au développement de cet appareil. Formes mixtes de strabisme. — Ce sont moins les névropathies du sujet atteint de strabisme qui interviennent que celles de ses ascendants. Le strabisme envisagé comme « tare nerveuse ». Le rôle de la syphilis héréditaire.

VI. *Influences diverses.* — L'hérédité directe et indirecte. Mauvaise aptitude innée à la vision binoculaire. Valeur de l'angle α. Les efforts volontaires de convergence.

CHAPITRE II

STRABISME DIVERGENT

I. *La théorie de l'insuffisance congénitale des muscles est une erreur.* — De tous les organes, le muscle est celui qui s'adapte le mieux au but à accomplir. Marey, Joachimstal. Ce que l'on a pris pour de l'insuffisance musculaire est de l'insuffisance de l'innervation de convergence. Preuves diverses. L'action des muscles droits internes n'est pas intéressée pour l'adduction latérale, mais seulement pour l'adduction de convergence.

II. *Strabisme divergent myopique.* — Rôle de la relation dynamique de la convergence et de l'accommodation; le peu d'usage que les myopes font de leur accommodation; relâchement de la synergie qui unit les deux actes. — Les causes principales résident dans les conditions physiques créées par la myopie; l'allongement du globe, le vice de réfraction. Ces causes physiques n'agissent pas par un processus périphérique et mécanique, comme le pense Donders, mais comme obstacle à la vision binoculaire, par l'intermédiaire du cerveau et du réflexe de convergence.

III. *Strabisme divergent des hypermétropes.* — Statistique gênante pour la théorie de Donders. — Les vices de réfraction n'agissent pas seulement par la relation de la convergence et de l'accommodation, mais par les obstacles physiques à la vision binoculaire, dans l'amétropie excessive; ces obstacles physiques altèrent le réflexe de convergence. C'est surtout de cette manière que l'hypermétropie peut développer le strabisme divergent. —

Le strabisme convergent hypermétropique, après la perte définitive de la vision binoculaire, peut se transformer spontanément en strabisme divergent, si les rétractions fibro-tendineuses ne se produisent pas.

IV. *Strabisme divergent sans amétropie.* — Altérations de la vision de causes diverses. Type du strabisme par altération du fusionnement et du réflexe de convergence. — Affections cérébrales. Insuffisance congénitale de convergence sans amétropie, dans les familles d'amétropes. — Tendance naturelle à la divergence des globes soustraits à l'innervation de convergence. Le rôle des conditions physiques des globes oculaires et des orbites.

CHAPITRE III

MODIFICATIONS SECONDAIRES DE L'APPAREIL MOTEUR

Aprés avoir démontré comment la déviation s'établit, il faut étudier les modifications secondaires qui se produisent dans l'appareil visuel et qui sont déterminées par la déviation elle-même.

I. *Caractères du strabisme permanent. Il peut rester plus ou moins longtemps à l'état de simple trouble nerveux.* — Erreur de raisonnement de de Graefe et de Giraud-Teulon pour exclure l'influence nerveuse. Distinction entre l'innervation des mouvements associés de convergence et de direction. La fixité du strabisme purement nerveux peut s'expliquer par les rapports nouveaux de la convergence et de l'accommodation et par l'altération de l'innervation de convergence.

II. *Modifications anatomiques des tissus péri-oculaires. Le champ de regard.* — Il n'est pas habituel que le strabisme permanent reste à l'état de simple trouble nerveux; tôt ou tard, il se produit des modifications anatomiques des tissus péri-oculaires qui changent insensiblement les caractères de l'affection. Ces modifications anatomiques se traduisent par l'altération du champ de regard.

Le champ de regard à l'état normal et dans le strabisme. Réduction et déplacement de l'arc excursif. — Les modifications du champ de regard constituent un phénomène secondaire. Elles sont l'effet, non la cause du strabisme; quand elles existent, elles ne peuvent pas expliquer le degré de la déviation.

Les modifications du champ de regard ne sont pas uniquement causées par le raccourcissement ou l'allongement de certains muscles, mais encore et surtout par la rétraction des parties fibreuses, de la capsule de Tenon particulièrement. — La rétraction des tissus péri-oculaires, dans la déviation strabique, est

comparable à celle que l'on observe sur d'autres parties du corps et se produit en vertu d'une loi générale.

Le strabisme doit-il être considéré comme un trouble portant sur un œil ou sur les deux yeux?

CHAPITRE IV

LA VISION DES STRABIQUES — MODIFICATIONS SECONDAIRES DE L'APPAREIL SENSORIEL

I. *Caractère de la vision des strabiques.* — Absence de diplopie faisant contraste avec la diplopie du strabisme paralytique. L'abstraction psychique n'est pas une explication. Différence radicale du strabisme paralytique et du strabisme concomitant malgré la similitude du symptôme. Ce qui caractérise la vision du strabique, c'est la substitution de la vision simultanée à la vision binoculaire; ainsi s'explique l'absence de diplopie.

II. *Modifications secondaires. Altération progressive des trois propriétés de l'appareil de vision binoculaire.* — Il faut étudier les modifications secondaires lorsque les yeux sont redressés. — Peu de gêne occasionnée par la diplopie; absence de besoin de fusionner, horreur de la vision binoculaire, etc. C'est une conséquence de l'altération du réflexe de convergence auquel est lié l'acte du fusionnement. — Rétablissement plus ou moins difficile de la diplopie, conséquence de l'altération de la propriété fondamentale de l'appareil sensoriel de vision binoculaire. — Fausse projection, conséquence du vice de développement du mode de projection spécial à l'appareil de vision binoculaire.

Privé de la vision binoculaire, le strabique jouit d'une certaine vision avec les deux yeux. La vision simultanée fournit au strabique un élément d'appréciation de la troisième dimension. L'épreuve de Hering ne constitue pas un critérium de l'existence de la vision binoculaire.

III. *L'amblyopie de l'œil strabique.* — Elle offre les caractères d'un vice de développement par défaut d'usage. — L'œil dévié est exclu de la fixation centrale, mais il perçoit comme l'œil sain les objets contenus dans son champ visuel. Or c'est la vision centrale seule qui s'altère. Caractère du trouble visuel central; réduction de l'acuité visuelle; scotome central relatif ou absolu. Pas de dyschromatopsie. Fixation excentrique. Pas de lésions ophtalmoscopiques. — Exceptionnellement, altération de la partie nasale du champ visuel; elle s'explique également par le défaut d'usage. Modification particulière du champ visuel binoculaire. — Amélioration de l'amblyopie par l'exercice. — L'accommodation de l'œil strabique.

DEUXIÈME PARTIE

TRAITEMENT DU STRABISME

RÉSUMÉ ÉTIOLOGIQUE

Dans le traitement du strabisme, nous pouvons avoir à combattre six facteurs pathologiques : l'influence de l'accommodation, par excès ou par défaut; l'altération du fusionnement et du réflexe de convergence; l'altération plus ou moins définitive de l'innervation de convergence; la rétraction de l'aponévrose fibreuse; les modifications secondaires des muscles; les modifications secondaires de l'appareil sensoriel.

CHAPITRE PREMIER

TRAITEMENT OPTIQUE OU FONCTIONNEL

Les causes du strabisme agissent par l'intermédiaire de deux facteurs, l'accommodation et le fusionnement. Les différents modes de traitement fonctionnel agissent par les mêmes intermédiaires.

I. *Procédés qui agissent par l'intermédiaire de l'accommodation.* — Strabisme convergent des hypermétropes. Les verres convexes, l'atropine. Règle à suivre dans le traitement dioptrique. Pourquoi les verres convexes n'agissent pas dans tous les cas de strabisme hypermétropique. — Strabisme divergent des myopes. Les verres concaves. — Strabisme convergent des myopes.

II. *Procédés qui agissent par l'intermédiaire du fusionnement et du réflexe de convergence.*

a. Procédés qui facilitent la vision binoculaire normale. Correction de l'astigmatisme, de l'anisométropie. Les prismes. Amélioration de l'amblyopie.

b. Sollicitation artificielle de la vision binoculaire. Le stéréoscope, le pseudoscope.

Mécanisme physiologique de la vision stéréoscopique. — Elle est obtenue non par la fusion des deux figures, mais à l'aide d'images subjectives avec projection fausse. Adaptation préalable de l'appareil visuel produisant la diplopie. — Localisation différente dans l'espace des points lumineux qui se peignent sur des points rétiniens identiques et non identiques. La sensation du relief est une conséquence de cette localisation différente.

Le stéréoscope appliqué au traitement du strabisme. — Nous pouvons obtenir sans instruments l'adaptation de l'appareil visuel

pour la vision stéréoscopique. Les différents stéréoscopes facilitent cette adaptation, mais ne la produisent pas par leur action physique. Description d'un modèle de stéréo-pseudoscope pour l'usage clinique.

Chez un strabique privé de la vision binoculaire, il y a un triple but à atteindre : obtenir la diplopie ; obtenir la fusion des images doubles; obtenir le relief stéréoscopique. Dispositif instrumental et règle à suivre pour obtenir ce triple but. — La vision stéréoscopique est une vision binoculaire anormale. Elle peut être obtenue sans la convergence, qui est indispensable pour la vision binoculaire normale. Nécessité d'exercer la convergence plus ou moins altérée chez les strabiques. La pseudoscopie employée à cet effet.

CHAPITRE II

TRAITEMENT CHIRURGICAL

I. *Ténotomie ou reculement musculaire.* — Mode d'action. Quand la déviation est à l'état de trouble nerveux, la ténotomie remédie au trouble d'innervation en affaiblissant l'action du muscle dont on recule l'insertion. C'est une action indirecte. Difficulté du dosage de l'effet immédiat et surtout de l'effet éloigné de la ténotomie. Modification de l'innervation de convergence. Evolution différente du strabisme convergent et divergent. — Lorsque les rétractions des tissus péri-oculaires existent, l'action est plus compliquée. Différence d'action de la ténotomie dans le strabisme récent et dans le strabisme ancien. Effet du débridement capsulaire; rôle secondaire du raccourcissement du muscle. Comment opérait Dieffenbach. — Comment on peut obtenir plus ou moins d'effet par la ténotomie. Etendue et position du débridement capsulaire. Action adjuvante des ligatures au niveau de l'antagonisme. — Avantages et inconvénients du reculement musculaire. L'insuffisance opératoire des muscles internes réduit la convergence. Celle des externes la rend plus facile. Comment s'établit la nouvelle insertion. Enfoncement de la caroncule; agrandissement de la fente palpébrale.

II. *Avancement musculaire.* — Mode d'action, accroissement de la force du muscle avancé. Effet mécanique, il est moins dû au muscle lui-même qu'aux tractus fibreux allant du muscle à l'orbite. Action sur la capsule. Pour augmenter l'effet de l'avancement musculaire et consolider l'insertion nouvelle, comprendre dans l'anse le plus possible de tissu capsulaire. Conduite opposée de Schweigger. Résection du tendon. Soins à donner aux ligatures.

III. *Avancement capsulaire.* — Description de l'opération. —

Il s'agit en réalité de ligatures capsulaires ou capsulo-musculaires agissant à la manière des sutures de Gaillard, par la rétraction cicatricielle qu'elles déterminent. — Précautions à prendre dans l'application de ces ligatures.

IV. *Débridement capsulaire.* — Description de l'opération. Le débridement capsulaire, combiné aux ligatures capsulo-musculaires, permet de redresser les vieux strabismes, où une ténotomie simple donne peu d'effet. Il démontre le rôle accessoire du muscle comme obstacle mécanique et le rôle prépondérant de la rétraction capsulaire. — Cette opération est applicable à toutes les formes de strabisme que l'on peut redresser sans toucher aux insertions des muscles.

CHAPITRE III

LES INDICATIONS DANS LE TRAITEMENT DU STRABISME

I. Il ne suffit pas de bien connaître les procédés thérapeutiques et leur mode d'action, il faut en faire un usage judicieux. Rôle du clinicien. Variétés cliniques du strabisme. Un strabisme de nature nerveuse et un strabisme où dominent les rétractions fibro-tendineuses, constituent, au point de vue du traitement, deux affections différentes, malgré la similitude du symptôme.

Détermination de la forme clinique du strabisme. Mesure du degré de déviation. Comment on reconnaît ce qui revient à l'action nerveuse et aux rétractions secondaires. Le champ de regard. L'état de la convergence. L'ancienneté du strabisme. La réfraction oculaire. L'amblyopie de l'œil dévié.

II. *Strabisme convergent.* — Dans le strabisme convergent hypermétropique, ne pas opérer avant d'avoir essayé le traitement fonctionnel. Eventualités qui peuvent se produire dans le traitement dioptrique. Indications de l'intervention chirurgicale. Les exercices stéréoscopiques combinés avec le traitement dioptrique.

La ténotomie pour reculement. Indications suivant l'âge, suivant l'ancienneté de la déviation, suivant la forme clinique. L'opération sur les deux yeux. La ténotomie combinée avec les ligatures capsulo-musculaires. Inconvénient de l'insuffisance opératoire du reculement des muscles internes pour le rétablissement de la vision binoculaire. L'avancement des droits externes peut-il remplacer le reculement des droits internes? Le débridement capsulaire combiné avec les ligatures capsulo-musculaires. Nous devons tendre à supprimer les sections tendineuses dans le strabisme convergent. — A quel âge faut-il opérer le strabisme convergent?

III. *Strabisme divergent.* — Le traitement dioptrique est

moins efficace que dans le strabisme divergent. Traitement dioptrique combiné avec les exercices stéréoscopiques et pseudoscopiques. — Le traitement chirurgical est indiqué dans presque tous les cas de strabisme divergent fixe. La ténotomie pour reculement produit moins d'effet que dans le strabisme convergent. Raisons de cette différence. — L'avancement musculaire trouve sa principale indication dans le strabisme divergent. — L'insuffisance opératoire du reculement des muscles externes n'a pas les mêmes inconvénients que celle des internes; elle favorise même le rétablissement de la convergence et de la vision binoculaire. Reculement double des externes. Les opérations purement capsulaires sont moins indiquées que dans le strabisme convergent; on peut cependant, dans certains cas, rester fidèle au principe de ne pas détacher les insertions musculaires.

Le strabisme vertical. — L'asthénopie de convergence.

Dr Ozenne. **Kyste dermoïde congénital du rebord orbitaire.** — Une fillette de 10 ans portait une tumeur congénitale, vers l'âge de 2 mois, du volume d'une grosse tête d'épingle.

A l'âge de 3 ans, elle offrait le volume d'une lentille en formant une saillie au niveau *de la partie moyenne et supérieure* de la paupière supérieure.

Sa grosseur, qui n'a pas varié depuis cinq ans, est celle d'une noisette; sa consistance élastique. D'une indolence complète, elle n'adhère pas aux téguments.

Avec le concours des Dr Dubroca et Rellay, le Dr Ozenne a pratiqué l'ablation de ce kyste : la peau et la couche musculaire incisées, la tumeur est facilement libérée et isolée et ne tient plus que par un pédicule mince, sorte de cordon fibreux peu résistant, qui adhère à la partie moyenne du rebord orbitaire, sans prolongement probable dans l'orbite. Au niveau de son point d'attache, il existe une légère dépression osseuse. Suites de l'opération normales; réunion par première intention.

Au point de vue anatomo-pathologique, ce kyste n'offrait rien de particulier. Son contenu était constitué par une petite quantité de liquide trouble, mélangé à des grumeaux blanchâtres et à de nombreux poils.

Il s'agissait donc bien d'un kyste dermoïde. Quant à ses rapports avec le frontal, notons que c'est sur la partie moyenne du rebord orbitaire qu'avait lieu l'adhérence de son pédicule.

Il résulte de ces faits que ce kyste ne doit être rangé ni parmi les kystes de la région interne de l'orbite (*kystes de la tête du sourcil*), ni parmi les kystes de la région externe (*kystes de la*

queue du sourcil). Pourtant, d'après Lannelongue et Ménard (*Affections congénitales*, t. Ier, p. 90, 1891), certains de ces derniers kystes n'occupent pas la région externe du sourcil proprement dite, mais siègent un peu plus en dedans, au milieu même du sourcil. (*Journal de médecine de Paris* du Dr Lutz, 25 mars 1900.)

INDEX BIBLIOGRAPHIQUE

WEILAND. — What amount of axial Myopia theoret. prod. emmetropia after removal of the crystalline (*The Annals of Ophthalm.*, 1899.)

OLIVER. — Note on a Case of Reflex irritation (*The Philadelphia Medical Journal*, janv. 1899).

DUMAS. — Ueber keratitis parenchymatosa (*Dissert.*, Kiel, 1899).

SALOMONSCON. — Ueber circulare Rand-Keratis (*Deutsche medic. Wochenschr.*, 1899, n. 32).

BONDI. — Zwei Fälle einer in den Glaskösper vor dringenden Arterienschlinge (*Klinische Monatsbl. f. Augenheilk.*, sept. 1899).

KARL BASS. — Pathogénie de la stase papillaire (*Zeitschr. f. Augenheilkunde*, august 1899).

OSCAR HEILMAIER. — Beitrag zur Frage des Zusammenhanges von Augen-und Nasenerkrankungen (*Zeitschrift für Augenheilkunde*, von Kuhnt und Michel, Berlin, décembre 1899).

RISLEY. — The conservative treatment of lacrymal obstruction (*Americ. Journal of ophthalmologie*, 1892).

WINTERSTEINER. — Mithheilunhen über angeborene Anomalien des Auges (*Zeitschrift für Augenheilkunde*, von Kuhnt und Michel, Berlin, décembre 1899).

DÖTSCH. — Anat. Untersuchung eines Falles v. Mikrophthalmus congenitus bilateralis (*Archiv f. Ophth.*, XLVIII, p. 59).

HERMANN TÖDTEN. — Die behandheng der Erkrankungen des Thränen ableitenden Apparates in der II Hälfte des XIX Jahrhunderts (*Zeitschr. f. Augenheilkunde*, von Prof. Kuhnt und Pr. Michel, déc. 1899).

ALLARD. — Traitement du glaucome simple par l'électrisation du grand sympathique (*La Clinique ophthalmol.*, n. 20, 1899).

NOUVELLES

Nous recevons de M. le Secrétaire général du prochain Congrès d'ophtalmologie une lettre nous demandant l'insertion de la note suivante :

XIIIe CONGRÈS INTERNATIONAL DE MÉDECINE

PARIS, 2-9 AOUT 1900

Section d'Ophtalmologie

Paris, le 25 mars 1900.

Monsieur et très honoré confrère,

J'ai l'honneur de vous faire connaître :

1° La composition du comité de notre section :

	MM.
Président.....	PANAS (Paris).
Vice-Présidents.....	JAVAL (Paris), GAYET (Lyon).
Secrétaire général...	PARENT (avenue de l'Opéra, 26, Paris).
Secrétaires adjoints..	CHEVALLEREAU (Paris), ROCHON-DUVIGNEAUD (Paris).
Membres.....	ABADIE (Paris), BADAL (Bordeaux), BRUCH (Alger), CHIBRET (Clermont), DOR (Lyon), HOCQUARD (Besançon), JOCQS (Paris), LAGRANGE (Bordeaux), LANDOLT (Paris), DE LAPERSONNE (Lille), MEYER (Paris), ROHMER (Nancy), TERSON (Paris), TROUSSEAU (Paris), TRUC (Montpellier).

2° Les sujets des rapports :

a) Névrites optiques d'origine infectieuse et toxique. — *Rapporteurs :* NUEL (Liège), UHTHOFF (Breslau).

b) Centre visuel cortical. — *Rapporteurs :* BERNHEIMER (Vienne), ANGELUCCI (Palerme), HENSCHEN (Upsal).

c) Valeur comparative de l'énucléation et des opérations proposées pour la remplacer. — *Rapporteurs :* SNELLEN (Utrecht), H.-R. SWANZY (Dublin), DE SCHWEINITZ (Philadelphie), PFLUGER (Berne).

d) Etat actuel de nos connaissances sur le mécanisme de l'accommodation de l'œil. — *Rapporteur :* Hess (Marbourg).

e) Réforme de la notation de l'acuité visuelle. — *Rapporteur :* Javal (Paris).

f) Sur le glaucome survenant dans les yeux opérés de cataracte. — *Rapporteur :* B. Wicherkiewicz (Cracovie).

g) Le traitement avant et après l'opération de cataracte. — *Rapporteur :* Schioetz (Christiania).

Ces rapports seront imprimés *in extenso* en français et distribués à l'avance aux confrères qui se seront fait inscrire pour le Congrès. Il ne sera lu en séance publique qu'un court résumé ou les conclusions, et leur discussion commencera immédiatement.

Nos collègues, désireux de participer à la discussion des rapports imprimés et distribués à l'avance, sont instamment priés de rédiger avant les séances leur part de discussion afin de pouvoir la lire en séance publique; ceci, afin de donner à la discussion des rapports le plus de clarté et de rapidité possibles.

En outre, ceux d'entre nous qui auraient adopté pour une communication particulière un sujet connexe à l'un des rapports ci-dessus devront le traiter sommairement au moment de la discussion de ce rapport, car le Congrès n'abordera pas deux fois les mêmes questions.

3° Communications individuelles. — Les rapports n'étant pas lus, mais seulement discutés en séance publique, il restera un temps suffisant pour la lecture et la discussion des communications individuelles.

Nous engageons donc nos confrères à nous envoyer le plus tôt possible le titre des communications qu'ils désirent lire au Congrès.

Les communications individuelles dont le manuscrit *in extenso* sera envoyé au secrétaire avant le 1er juillet seront classées les premières. On est prié d'y joindre un résumé de la communication, autant que possible rédigé en deux langues : allemand et français, ou anglais et français, pour celles qui ne seront pas lues en français.

Etant donné le grand nombre probable des communications, nous recommandons aux congressistes de limiter au strict minimum le texte, les tableaux, les figures.

4° Des secrétaires de séances connaissant les trois langues allemande, anglaise, française, donneront un résumé exact des discussions, qui sera imprimé dans la nuit, et publié le lendemain matin dans le *Journal du Congrès*.

5° Les séances de notre section auront lieu à l'Hôtel-Dieu,

place du Parvis-Notre-Dame. On y trouvera des salles réservées pour les projections, pour les démonstrations microscopiques, et l'exposition des instruments.

6° Les confrères étrangers, désireux d'assister au Congrès, adresseront leur demande, avec leur carte de visite et 25 francs, à leur comité national respectif (constitué en vue de ce Congrès), qui se chargera des formalités nécessaires et leur enverra leur carte d'admission.

7° Les confrères français doivent adresser directement leur demande avec leur carte de visite et 25 francs, au *Bureau du XIIIe Congrès international de médecine, Ecole de médecine, Paris.*

Nous appelons donc l'attention de nos confrères français et étrangers sur les § 6 et 7 de cette circulaire, et nous les engageons à envoyer leur demande d'admission avant le 1er juin, afin qu'ils puissent recevoir franco et à domicile, avant le Congrès, le volume contenant les rapports imprimés *in extenso*. Ils pourront ainsi les étudier et rédiger à l'avance leur part de discussion.

Veuillez agréer, monsieur et très honoré confrère, l'expression de notre considération la plus distinguée.

POUR LE COMITÉ DE LA SECTION D'OPHTALMOLOGIE :

Le secrétaire : Dr PARENT,
26, avenue de l'Opéra, Paris.

Le professeur GUAITA, de Sienne, est nommé professeur d'ophtalmologie à Florence en remplacement du Dr PAOLI.

Le Dr GROENOW, de l'Université de Breslau, et le Dr C. SCHLOESSER, de l'Université de Munich, sont nommés professeurs extraordinaires.

Le professeur MICHEL, de Wurtzbourg, est nommé professeur d'ophtalmologie à Berlin en remplacement du professeur SCHWEIGGER, admis à la retraite.

M. André BROCA, professeur agrégé de physique à la Faculté de Paris, commencera en mai un cours d'optique physiologique.

NÉCROLOGIE

Nous avons le regret d'apprendre la mort du professeur A. MOOREN, de Dusseldorf, et MITWALSKY, de Prague.

Le Gérant : FÉLIX ALCAN.

5728. — L.-Imprimeries réunies, B, rue Saint-Benoît, 7. — MOTTEROZ, directeur.

CONJONCTIVITE BLENNORRAGIQUE MÉTASTATIQUE

PAR

Le Dr FAGE
Médecin en chef de l'hôpital Saint-Victor, d'Amiens.

On sait aujourd'hui que l'infection gonococcique agit à distance sur les muqueuses, et la possibilité d'une conjonctivite métastatique, dans le cours de la blennorragie, doit être admise au même titre que l'iritis, la ténonite, la névrite, la dacryoadénite. Voici une observation qui nous paraît typique à cet égard.

Dans le courant du mois de mars, un homme de 45 ans venait nous consulter pour une conjonctivite apparue presque simultanément sur les deux yeux vers le quinzième jour d'une blennorragie.

Ayant constaté la présence d'un écoulement urétral abondant et devant les progrès de l'affection qui datait de quarante-huit heures à peine, je n'aurais pas hésité à admettre qu'il s'agissait d'une conjonctivite par inoculation, si je n'avais pas été frappé par l'absence de sécrétion. La conjonctive était très injectée, œdématiée dans sa portion bulbaire au point de former un bourrelet chémotique au pourtour de la cornée, mais dans le fond du cul-de-sac à peine si l'on trouvait quelques filaments de mucus blanchâtre. Le larmoiement était abondant; le malade éprouvait une sensation de chaleur mais pas de douleurs proprement dites. Il n'y avait ni œdème des paupières, ni engorgement ganglionnaire. La cornée et l'iris étaient sains.

La recherche du gonocoque dans le cul-de-sac conjonctival était indispensable pour établir le diagnostic étiologique. Deux examens successifs faits directement et par ensemencement sur gélose-sérum démontrèrent l'absence complète de gonocoque sur la conjonctive; je n'obtins que du staphylocoque blanc qui est, on le sait, un hôte pour ainsi

dire normal du sac conjonctival. Le pus urétral renfermait par contre du gonocoque en moyenne abondance.

L'évolution de la maladie est du reste venue confirmer ces résultats bactériologiques. Avec un traitement très simple, compresses tièdes et vaseline iodoformée, l'amélioration est survenue dès le deuxième jour. Huit jours après le début de l'affection, la conjonctive, sauf quelques petites taches ecchymotiques dans le voisinage du limbe, avait repris son aspect normal.

Mais, entre temps, s'était établi un rhumatisme polyarticulaire, envahissant successivement l'articulation tibio-tarsienne droite, les genoux, une main, une épaule. C'était là une complication qui venait montrer l'infection de l'organisme et donner à la conjonctivite son véritable cachet.

Entrevue par Mackenzie et par Ricord à une époque où la bactériologie ne pouvait éclairer le clinicien, la conjonctivite blennorragique métastatique a été mise en lumière par le professeur Fournier[1]. C'est une conjonctivite séro-vasculaire, s'accompagnant d'une sécrétion insignifiante, envahissant presque toujours les deux yeux et coïncidant à peu de jours près avec l'apparition du rhumatisme. A l'encontre de la conjonctivite purulente, c'est une affection bénigne, mais qui est sujette à récidive, soit dans le cours d'une même urétrite, soit lors d'une nouvelle blennorragie.

Voilà des caractères cliniques capables de faire reconnaître la nature de l'ophtalmie. Mais dans la crainte de la confondre avec une conjonctivite d'inoculation commençante ou atténuée, surtout quand elle précède les manifestations articulaires, il sera nécessaire de pratiquer un examen bactériologique des sécrétions du cul-de-sac conjonctival. L'absence avérée du gonocoque permettra, avec un semblable tableau clinique, de conclure que l'agent infectieux est arrivé jusqu'à la conjonctive par les voies circulatoires et non par apport direct à l'aide des mains ou des linges souillés.

La confusion avec la conjonctivite par inoculation aurait

1. Fournier, *Gaz. des hôpitaux*, 1885.

l'inconvénient de fausser le pronostic et aussi de mal diriger le traitement qui doit éviter l'emploi des caustiques, se bornant aux antiseptiques légers, aux compresses émollientes et à un traitement général approprié, purgatifs, salol, salicylate de soude.

Dr FAGE.

DES THROMBOSES ARTÉRIELLES DU NERF OPTIQUE

DE NATURE ARTHRITIQUE

PAR

Le Dr GALEZOWSKI

(SUITE[1])

Mode d'évolution de la thrombose rétinienne. — Les altérations des parois vasculaires ne se produisent pas toujours de façon identique, car elles dépendent exclusivement de la cause constitutionnelle de l'individu, ainsi que de la nature d'altération des tissus formant les parois des vaisseaux.

L'artério-sclérose n'attaque pas toutes les branches vasculaires au même degré; lorsqu'elle est généralisée, elle envahit habituellement le tissu propre des artères et le désorganise plus profondément quoique bien plus lentement, et demande de longues années pour atteindre les branches de petit calibre.

Chez certains individus arthritiques et goutteux, les carotides ou même quelques artères méningées sont attaquées par des dépôts athéromateux, pendant que les artères capillaires conservent partout leur structure normale. Si, dans ces conditions, il se produit quelques troubles visuels, ils ne seront pas dus à une altération périphérique développée sur place, mais à la transmission d'un coagulum fibrineux, d'un dépôt calcaire ou d'une exsudation détachée d'un point ulcéré et enflammé de la paroi interne artérielle.

1. Voir numéro de mars.

Des lésions de cette nature, en se localisant dans un vaisseau capillaire rétinien, seront suivies d'une oblitération de leur calibre, mais nous ne pourrons pas les envisager comme des thromboses rétiniennes, car la lésion n'est pas produite sur place ; tout au contraire, ce sera une des variétés d'embolie athéromateuse provenant de la périphérie. Le fait suivant peut servir d'exemple frappant :

Observation V

Thrombose rétinienne par embolie périphérique. — M. l'abbé X..., âgé de 54 ans, demeurant à Oran, vint me consulter le 31 mars 1880 pour une perte subite de la vue de l'œil droit, survenue dans des conditions toutes particulières qu'il est intéressant de noter.

Un homme fort, robuste, toujours bien portant, quoique sujet à des accidents rhumatismaux, qui lui amenaient bien souvent des crises névralgiques périorbitaires pour lesquelles il était obligé de demander des conseils à des médecins oculistes.

Dans une crise névralgique analogue, qui lui était survenue en avril 1879, il perdit subitement la vue de l'œil gauche consécutivement à une attaque de glaucome hémorragique. Sous l'influence d'un traitement approprié, et notamment d'une sclérotomie et d'instillations répétées de pilocarpine, en juin de la même année, j'ai pu arrêter la maladie en lui conservant le champ visuel inféro-externe ; mais le scotome central empêchait le malade de lire de cet œil et de voir en face.

Le 9 octobre 1892, le malade a été pris subitement d'une perte de la vue de son œil gauche, après avoir éprouvé pendant quelques jours dans cet œil des mouches volantes accompagnées de maux de tête persistants. A son examen j'ai constaté une thrombose rétinienne avec quelques taches hémorragiques longeant la branche supéro-interne de la rétine. On ne trouve rien d'anormal dans les urines, si ce

n'est un excès d'acide urique. Le pouls radial est dur, mais le cœur est intact.

Incontestablement, il s'agissait là d'une thrombose rétinienne avec une perte de la vision presque complète qui avait duré huit jours. Peu à peu le mal céda au traitement et la vue de cet œil revint en grande partie; le malade commença à lire de cet œil, mais en conservant une hémianopsie, dans la partie supéro-interne du champ visuel, due à un vaisseau oblitéré et réduit à un cordon blanc.

Dans cette observation nous pouvons relever trois points pratiques de la plus haute importance : en premier lieu, que la lésion thrombosique a pu se produire chez un individu qui n'avait pas la moindre trace de lésion cardiaque et que l'oblitération vasculaire de la rétine était due à une altération périphérique ; une endartérite ou périartérite survenue sur le point altéré. Il a pu se faire aussi que la lésion artérielle se soit produite dans un point un peu éloigné de la papille, par exemple dans le trajet de l'artère ophtalmique ou de l'artère optique, et que de là un coagulum fibrineux se soit porté dans la papille ou la rétine et y ait amené la thrombose.

Un autre fait non moins grave se remarque dans cette observation, c'est une altération glaucomateuse ayant provoqué la perte de la vue dans l'autre œil. Incontestablement, sous l'influence de la même cause arthritique, il se sera développé une altération des vaisseaux choroïdiens avec des accidents glaucomateux consécutifs.

Deux sortes de lésions différentes se sont produites chez le même individu, quoique à des époques plus ou moins éloignées, mais dépendantes toutes deux de la même cause arthritique et intra-vasculaire, et d'une sorte d'endartérite. Un œil a été atteint d'une thrombose artérielle de la rétine et, quelques années plus tard, la même cause arthritique aura atteint les parois internes des artères ciliaires et amené ainsi un autre genre d'affection et, notamment, une choroïdite hémorragique glaucomateuse. C'est donc par une oblitéra-

tion des vaisseaux choroïdiens, et peut-être même des choroïdiens et rétiniens, par des thromboses endartériennes que je crois pouvoir expliquer la pathogénie du glaucome hémorragique.

On voit par ce fait que les artério-scléroses, les endartérites peuvent frapper les différents organes du même organisme, quoique à des époques différentes de la vie. Selon les individus le processus sclérotique n'envahit que les petites artères capillaires et donne lieu, par conséquent, à des oblitérations circonscrites, localisées dans des organes tout à fait isolés, dans un seul œil, ou dans un nerf optique droit ou gauche séparé.

C'est ainsi que le Dr Huchard explique l'apparition des scléroses dans des vaisseaux périphériques d'une région isolée du cerveau, et souvent, comme il dit, ces accidents oblitérants atteignent de préférence tel organe chez les alcooliques, comme par exemple le foie, tandis que chez les goutteux et les arthritiques il gagnera plus particulièrement le cerveau.

Pour mon compte, j'ai vu beaucoup plus souvent les thromboses capillaires atteindre les capillaires de la rétine. Mais les capillaires peuvent subir des altérations dégénératives dans les différentes membranes du même organe et donner lieu à des thromhoses rétiniennes avec leurs suites, ou bien, même à peu d'intervalle, des altérations sclérotiques des artères du cercle ciliaire, avec les conséquences glaucomateuses, etc.

Les désordres qui en résultent dans l'œil n'auront naturellement ni la même apparence, ni la même gravité, car, selon les différents tissus que traverse l'artère malade, la gêne de circulation sera tout autre, car les tissus variés que ces artères traversent présentent des plans de résistance tout autres et amèneront forcément des affections toutes spéciales. Nous verrons à l'ophtalmoscope des altérations consécutives à cette oblitération vasculaire dans les capillaires du nerf optique ou de sa rétine, mais nous ne verrons pas l'origine d'oblitération. C'est à nous que revient la responsabilité de retrouver la cause du mal.

Nous rencontrons un certain nombre de malades qui viennent nous consulter pour des hémorragies rétiniennes survenues subitement et sans aucune cause bien définie. Ces malades, en apparence, ne présentent aucune lésion particulière dans leur organisme, et pourtant le mal vient de ce que les parois vasculaires ont subi une désorganisation athéromateuse de longue date, et dans des différentes parties, et même dans des organes différents du même organisme.

Le rhumatisme blennorragique, l'arthritisme goutteux généralisé peuvent donner lieu à de pareilles désorganisations des parois internes vasculaires et à des scléroses artérielles rétiniennes plus ou moins accentuées.

Que la lésion se soit localisée dans différentes artères de la même rétine, rien n'est plus fréquent; nous en rencontrons souvent des exemples. Mais il arrive des cas plus extraordinaires, c'est lorsque, sous l'influence de la même altération sclérosique, les oblitérations thrombosiques atteignent les deux rétines à la fois et à des degrés très variés.

Le fait suivant est des plus remarquables et des plus instructifs.

Observation VI

Thrombose de la rétine et du nerf optique consécutive à une artério-sclérose généralisée. Amélioration sensible de la vue. — M. C..., âgé de 59 ans, habitant Montpellier, me fut adressé par M. le professeur Sarda, le 18 mars 1893, et il demandait mon avis sur la maladie de M. C..., qui avait été atteint subitement d'un scotome hémiopique binoculaire. Le malade avoue pourtant que son œil droit a été atteint pour la première fois cinq ou six ans avant le gauche et resta toujours un peu plus faible.

En l'examinant attentivement, j'avais constaté chez ce malade les symptômes morbides suivants : il existe une hémianopsie dans le champ visuel inféro-externe, arrivant presque jusqu'au voisinage du point de fixation, comme on

pouvait du reste en juger par le dessin du champ visuel qui avait été établi par M. le Dr Sarda.

L'acuité visuelle est sensiblement diminuée, de sorte que de l'œil droit le malade parvient à peine à lire avec les verres de 4 D. les caractères n° 3 de mon échelle, tandis que de l'œil gauche, il lit plus facilement les caractères n°. 2 de l'échelle.

A l'ophtalmoscope, je constate des thromboses artérielles capillaires s'étendant jusqu'à la papille optique, qui de son côté apparaît un peu diffuse dans ses contours et un peu anémiée.

Evidemment, il s'agissait chez ce malade d'une thrombose artérielle généralisée, et qui, selon moi, devait être rapportée à une artério-sclérose.

Pour avoir plus de certitude à ce sujet, j'ai cru nécessaire d'adresser le malade à mon éminent confrère et ami M. le Dr Huchard, à qui j'avais communiqué tous les détails ophtalmoscopiques. Son examen confirma sur tous les points mon diagnostic et il avait déclaré l'existence d'une artério-sclérose généralisée.

Le traitement avait été établi en rapport de ce diagnostic. Une application de quelques sangsues à la tempe droite amena une détente complète. De plus, comme il s'agissait d'une altération inflammatoire des parois des vaisseaux, j'ai cru nécessaire de prescrire un traitement local énergique auquel j'ai toujours recours dans ces cas avec succès.

Ce traitement consistait en instillations alternatives de collyres de pilocarpine et de digitaléine, et de sacs d'eau chaude et d'eau glacée alternativement, sangsues à la tempe ou derrière l'oreille à des époques définies, et le salicylate de soude et de lithine pris à l'intérieur.

L'amélioration n'a fait que gagner et déjà vers la fin de l'année dernière mon malade pouvait lire les caractères n° 1 de l'œil gauche et le n° 2 de l'échelle de l'œil droit avec n° + 4 dioptries convexe-sphérique. Le champ visuel s'est élargi considérablement dans les deux yeux.

Siège de la thrombose. — Le siège de la thrombose n'est pas toujours le même, il peut varier de place à l'infini selon le point de la lésion artérielle. Tantôt la paroi artérielle sera altérée dans le trajet de l'artère centrale, à son passage à travers le bout orbitaire du nerf optique; une inflammation se déclarera dans la paroi et y provoquera une thrombose et une oblitération de toute la circulation dans toute l'étendue de la partie correspondante de la rétine avec tous les signes d'une embolie. Tantôt, au contraire, c'est une branche capillaire de l'artère centrale qui aura subi une dégénérescence athéromateuse et amènera une thrombose sur place, visible à l'ophtalmoscope et caractérisée par un liséré blanc périartériel.

(*A suivre.*) Dr GALEZOWSKI.

SOCIÉTÉ D'OPHTALMOLOGIE DE PARIS

Séance du 3 avril 1900

PRÉSIDENCE DE M. VALUDE

Le procès-verbal de la séance précédente est lu et adopté.

M. WUILLOMENET, *Secrétaire général*, dépouille la correspondance qui comprend :

1° Un numéro de *la Gazette médicale de Paris*;

2° Un numéro spécimen de la *Bibliotheca medica*, recueil mensuel publié sous la direction des professeurs Potain et Richet;

3° Une brochure sur la *transformação epiteliomatosa do pterygion et da pinguecula*, por le Dr Xavier da Costa, de Lisbonne.

M. MORAX. **Chancre syphilitique de la conjonctive bulbaire.** — Le fait suivant est la contre-partie de celui que M. Sulzer a présenté il y a deux mois et où une mère, porteuse d'un chancre amygdalien, avait contaminé son enfant. Ici la malade a été infectée par un enfant de 3 mois hérédo-syphilitique placé chez elle et qu'elle élève au biberon.

Mme B..., âgée de 27 ans, n'a présenté aucun antécédent morbide en rapport avec l'affection actuelle. Elle a eu deux grossesses. Le premier enfant est mort à 11 mois de méningite; le second, âgé de 6 mois, est bien portant comme vous pouvez vous en assurer. L'affection oculaire actuelle a débuté vers le 18 mars par un peu d'injection oculaire mais sans troubles subjectifs. Le 23 mars elle a remarqué qu'elle avait de la peine à ouvrir les paupières et qu'il existait un larmoiement abondant. Les paupières n'étaient pas agglutinées et à part la gêne visuelle résultant du larmoiement il n'y avait aucun trouble subjectif. Le 23 mars elle a remarqué déjà une tuméfaction préauriculaire, puis, quelques jours après, une seconde tuméfaction en arrière de l'angle du maxillaire inférieur.

Lorsque nous voyons la malade pour la première fois le 29 mars, nous constatons une diminution marquée de la fente palpébrale avec légère teinte violacée du bord palpébral supérieur et une saillie marquée des téguments au niveau des ganglions préauriculaires et rétromaxillaires hypertrophiés. La conjonctive bulbaire présente un chémosis très accusé et uniforme, et lorsqu'on fait diriger le regard en dehors, on découvre, sur la conjonctive bulbaire correspondant à l'angle interne et au pli semi-lunaire, une surface faiblement saillante d'aspect blanchâtre et recouverte d'un exsudat diphtéroïde qu'on ne parvient pas à détacher par une friction légère. Cette érosion a une forme elliptique à grand axe vertical et présente 6 millimètres sur 4 millimètres de diamètre. La région correspondante est nettement indurée. La sécrétion conjonctivale est faible et les paupières ne sont pas agglutinées le matin. Il y a aucun trouble cornéen. L'enfant, que nous supposons être l'origine de la contamination, est actuellement encore atteint de rhinite, d'adénopathie généralisée et d'une éruption cutanée discrète à type roséolique avec pigmentation légère. Il présente en outre un facies cachectique. Il a eu, il y a deux mois, une éruption généralisée qui a été vue à la consultation de l'hôpital des Enfants malades et pour laquelle on a prescrit un traitement hydrargyrique.

Ce fait soulève une intéressante question médico-légale, car on ne peut assimiler complètement la situation à celle qui existe lorsqu'un enfant syphilitique a été placé chez une nourrice pour l'élevage au sein. Ici, malgré la vraisemblance de la contamination par l'enfant, la preuve absolue n'en est pas moins impossible, et cependant il est nécessaire de mettre notre malade au courant de la nature de sa maladie oculaire et des dangers que la présence de cet enfant hérédo-syphilitique fait courir à son mari et à son propre enfant, et par là même de la mettre à même de conclure du rapport de cause à effet entre l'infection du nourrisson et son affection oculaire.

M. de Wecker. — Dans le cas que vient de présenter M. Morax il serait impossible d'affirmer en justice que la contamination syphilitique vient du nourrisson qui a été confié à la garde de la malade, car M. Morax n'a pu constater chez lui que des éruptions cutanées sans aucune affection des muqueuses et l'on pourra toujours objecter que la malade a pu être contaminée d'une toute autre manière. Le siège même du chancre sur la conjonctive bulbaire, près de l'angle interne de l'œil, serait difficile à expliquer par une contagion par le nourrisson ou un contact. Du reste, nous savons que le plus souvent les chancres de la conjonctive ont pour origine un baiser suspect.

M. Sulzer. — Il y a dans le cas présent des circonstances très particulières, des parents, conscients de la maladie dont était atteint leur enfant, l'ont confié à la garde de la cliente de M. Morax sans l'avoir avertie du danger qu'il pouvait y avoir pour elle et son enfant. Il est vrai que, quelques jours après, la visiteuse des enfants recommandait aux parents de ne pas coucher les enfants ensemble.

M. de Spéville. — M. Morax en nous présentant cette malade, atteinte d'un chancre infectant de la conjonctive et contaminée par un nourrisson dont elle a la garde, mais qu'elle nourrit au biberon, nous pose deux questions : 1° Faut-il éclairer la malade sur la nature de son mal? 2° Doit-il lui en révéler l'origine, c'est-à-dire la contagion par le nourrisson?

La réponse à la première question est facile; non seulement il ne doit pas hésiter à faire savoir à cette femme qu'elle est atteinte de syphilis, mais il ne doit pas lui laisser ignorer la gravité de l'affection, tout en palliant ce que cette révélation a de pénible par l'affirmation d'une guérison à la suite d'un traitement constant et prolongé.

D'autre part, il est de toute nécessité qu'elle sache qu'elle peut contaminer son mari et son enfant.

La réponse à la seconde question est plus délicate. Quoiqu'il n'y ait aucun doute, à mon avis, sur la contagion par le nourrisson, il est difficile à M. Morax de l'affirmer parce qu'il n'a pas constaté par lui-même, à ce que j'ai cru comprendre, de manifestations spécifiques chez le bébé; mais il faut laisser entrevoir la vérité à cette femme et peut-être même le doit-il, car en somme le nourrisson se trouvant journellement en contact avec son mari et son propre enfant, constitue comme elle-même un danger de contamination. Enfin, ne faut-il pas soumettre le nourrisson au traitement spécifique?

M. de Wecker se demande comment le virus syphilitique a été porté à l'œil. Il me semble que cela a pu se faire par les mains

de l'enfant ou de la nourrice elle-même, ou bien encore par la salive de l'enfant projetée dans un effort de toux. On connaît bien les cas de contagion de ce genre. Un malade porteur de plaques muqueuses sur les lèvres et la langue tousse et projette, dans la figure d'une personne placée à sa portée, de la salive. Il n'en faut pas plus souvent pour que la contamination ait lieu.

M. Morax. — Il m'est impossible d'affirmer que la contagion a été faite directement du nourrisson à sa garde, car il m'eût fallu pour cela voir l'enfant il y a six semaines; peut-être à cette époque était-il porteur de plaques muqueuses à la bouche ou à l'anus, ce qui rendrait la contagion des plus probables; mais quand je vis l'enfant pour la première fois, il y a dix jours, il n'était porteur que d'une éruption cutanée.

M. Chevallereau. — Je crois que le médecin ne saurait être trop prudent et qu'il doit toujours prendre les plus grandes précautions pour ne pas divulguer le secret médical. M. Morax ferait bien de s'occuper simplement de donner ses soins à la malade sans autre formalité.

M. Morax. — Mais il faut pourtant bien avertir la mère du danger qu'il y a pour son propre enfant à vivre en contact continuel avec un enfant syphilitique.

M. Darier. — Au-dessus du secret médical un peu égoïste et personnel, il y a un intérêt plus élevé qui dit au médecin qu'il a un devoir à remplir vis-à-vis de la société, quand se présentent des cas semblables à celui de M. Morax. S'il était prouvé que l'enfant syphilitique a été sciemment confié comme tel à la garde de parents ignorant les dangers de la contagion d'une affection aussi grave, il y a là un délit à punir, je dirai même un crime de lèse-humanité, car je ne connais pas de méfait plus grand que la propagation consciente d'une maladie si grave que la syphilis, qui ne porte pas seulement atteinte à la personne directement contaminée, mais qui porte encore sur toute sa progéniture à venir, sans compter les victimes qu'elle peut faire elle-même, par son ignorance, par contact direct ou indirect. S'il y a un coupable, il faut qu'il soit puni. M. Morax n'a du reste pour cela pas besoin de trahir le secret professionnel, il n'a qu'à dire à sa malade de quelle affection elle est atteinte, quelles peuvent en avoir été les causes, sans rien certifier, laissant à la malade le soin de faire elle-même les preuves et aux tribunaux de nommer un expert qui appréciera.

M. Terson. — La question agitée en ce moment n'est pas du ressort d'une société d'ophtalmologie, elle devrait être portée soit devant la Société de syphiligraphie, soit devant la Société de médecine légale.

M. Vignes. — J'ai vu avec intérêt la malade de M. Morax dont la lésion m'a aussitôt rappelé le cas de chancre induré que je vous ai présenté, il y a quelques années.

Il ne fut pas aisé de savoir de notre homme, cocher de fiacre, comment il avait pu être inoculé. Après maintes réticences il finit par nous confier qu'une amie complaisante lui procurait grand plaisir par des titillations linguales sur le globe oculaire. Il daigna nous la conduire et nous pûmes constater dans sa bouche de nombreuses plaques muqueuses.

En ce qui concerne la question médico-légale soulevée par M. Morax, j'estime qu'il doit avertir cette femme du mal dont elle est atteinte, de façon à protéger, s'il en est temps encore, son enfant et son mari, jusqu'alors indemnes.

La question du secret médical, que vous soulevez, est accessoire. La personne à laquelle notre collègue doit réellement le secret est cette femme, sa malade, et non point le nourrisson ou ses parents qui ne lui ont confié aucun secret, attendu qu'il ne les connaît même pas.

Les malheureuses nourrices, humides ou sèches, victimes innocentes de la syphilis d'autrui, ont réellement droit à réparation pour ce sévice grave. La syphilis est une affection redoutable et nous avons trop souvent occasion d'observer ses manifestations tabétiques, à débuts oculaires, pour ne pas la considérer comme fort préjudiciable à ceux qu'elle frappe.

Il est inadmissible et impardonnable que des parents syphilitiques ne préviennent pas les personnes mercenaires, qu'ils emploient aux soins ou à la garde de leur nourrisson, des dangers qu'elles encourent. Les tribunaux admettent le principe d'une indemnité pécuniaire et j'ai souvenir d'un jugement prononcé, il y a sept ou huit ans, contre la ville de Toulouse pour avoir confié — sans l'informer — à une nourrice un petit assisté syphilitique.

Il y a quelques années une nourrice sèche vint à ma clinique avec un chancre induré de la paupière qu'elle tenait d'un nourrisson, porteur de plaques muqueuses et confié à ses soins. Je ne lui cachai ni la nature de son mal ni son origine...

Que M. Morax y mette toute la discrétion voulue, mais qu'il avertisse cette malheureuse.

La remarque de M. de Wecker est d'une haute portée clinique. Il est bien certain que des démangeaisons poussent plus souvent à porter les doigts aux paupières que dans le sac conjonctival. Mais cependant ne voit-on pas des blennorragiques se fourrer malencontreusement les doigts dans l'œil ! Un doigt chargé de virus syphilitique peut bien prendre la même direction.

M. Morax. — Je ferai remarquer que l'enfant hérédo-syphili-

tique est un danger pour le nourrisson sain et pour le père, et que je crois de mon devoir de prévenir les parents du danger auquel ils sont exposés.

M. GALEZOWSKI. **Thromboses et phlébites gonococciques de la rétine.** — L'étude des thromboses oculaires, que j'ai entreprise déjà depuis plusieurs années, m'a permis de démontrer par des faits très nombreux, que la perte de la vue survenant subitement, spontanément, et qu'on attribuait à un coagulum morbide, fibrineux ou autre venant du cœur ou de l'aorte, n'est en réalité provoquée que par une altération oblitérante des vaisseaux rétiniens eux-mêmes; d'où thromboses partielles ou totales du nerf optique ou de la rétine.

Ces faits aujourd'hui sont confirmés par de nombreuses recherches. Mon ami Kœnig en a rapporté dans son travail de nombreuses preuves analogues. Les observations que je possède actuellement entre mes mains ont confirmé mes premières recherches. Elles ont été complétées par des examens minutieux du cœur et de l'aorte par nos éminents maîtres MM. Potain, Dieulafoy auxquels j'avais adressé mes malades, chez lesquels des troubles visuels étaient analogues à ceux d'une *embolie*.

L'anatomie pathologique de ces derniers temps est venue confirmer ces faits qui ne peuvent être actuellement contestés.

Aujourd'hui, je veux attirer votre attention sur des faits d'une très grande importance, et qui non seulement complètent les études sur les thromboses rétiniennes, mais tendent à démontrer que des oblitérations vasculaires de la rétine peuvent se produire sous l'influence de l'empoisonnement ou de *l'infection blennorragique généralisée*, maladie du sang.

Déjà Morel en 1878, dans sa thèse inaugurale, a rapporté plusieurs faits de grande valeur, où il a su prouver par des recherches anatomo-pathologiques, que la blennorragie ne reste pas toujours une maladie locale, mais qu'elle se transporte dans l'intérieur de l'organisme.

Aujourd'hui, la bactériologie a mis en évidence la nature gonococcique d'exsudations que l'on a retirées de collections purulentes du péritoine. Martin, Leyden, Bajwide (1895), Hewer (1894) y ont constaté la présence des gonococci.

Il résulte de tous ces travaux un fait incontestable, que des gonococci existent dans certains cas et chez certains individus atteints de blennorragie, non seulement dans la muqueuse urétrale ou dans la conjonctive oculaire, mais qu'ils ont pénétré dans le sang pour se localiser ensuite dans les différents autres points de l'organisme.

Dans une des leçons très intéressantes du prof. Potain j'ai trouvé un fait tout nouveau, que personne, à ce que je sache, n'avait signalé avant lui, c'est qu'une complication blennorragique peut se produire du côté de l'aorte, et donner lieu à une aortite gonococcique. Des ulcères végétants à la surface interne de l'aorte ont été, en effet, signalés par lui, avec des collections de gonocoques, qui amèneront consécutivement des exsudats circulatoires graves généraux.

Ce sont donc des artério-scléroses gonococciques, comme dit Potain, analogues à celles qu'on trouve dans la diphtérie, dans la fièvre typhoïde et même dans l'influenza.

Si les gros vaisseaux, l'aorte et le cœur même peuvent être atteints par le gonocoque, rien n'est plus naturel que de rattacher les thromboses rétiniennes à des inflammations gonococciques de la même nature, chez des individus atteints de complications blennorragiques du côté des articulations ou de toute autre partie de l'organisme.

Deutschmann avait décrit des arthrites gonococciques développées dans un cas d'ophtalmie blennorragique (1890); M. Bujwid, 1895, une pyohémie gonococcique développée dans une ophtalmie. Le Dr His a constaté la présence des gonocoques dans le cœur.

Les recherches de Wertheim sont encore plus importantes : il démontre que les gonocoques peuvent se rencontrer dans l'intérieur des vaisseaux capillaires. Martel a décrit des phlébites blennorragiques.

En comparant toutes ces recherches les unes avec les autres, j'arrive facilement à cette conclusion, que déjà Marcel Sée a développée dans sa monographie sur le gonocoque, que ce microbe peut se généraliser par voie sanguine et aller se greffer dans des organes très éloignés du point d'inoculation primitive, et notamment de l'urètre, la muqueuse vaginale, la muqueuse conjonctivale, etc.

Le malade, dont je vous rapporte l'observation, est d'autant plus intéressant qu'il a une blennorragie depuis des années, compliquée à plusieurs reprises d'atteintes de rhumatisme, d'attaques de douleurs sciatiques.

Observation.

M. T..., âgé de 49 ans, vint me consulter en février dernier pour une perte subite de la vue vers la fin du mois de janvier 1900. Il me raconte qu'il n'a jamais eu de syphilis, mais il avait souffert pendant plus de dix ans d'un écoulement urétral blennorragique dont il n'a jamais pu se débarrasser. Il y a cinq ans,

il a commencé à souffrir de douleurs sciatiques très violentes; pendant plus d'un an, ces douleurs revenaient. Puis, jusqu'à ces derniers temps, il a eu des crises rhumatismales, tantôt au bras droit, tantôt au genou du même côté. Les yeux étaient toujours sains. Le cœur était normal.

La perte de la vue est survenue subitement avec tous les signes de thrombose.

J'ai prescrit le traitement contre le rhumatisme, comme le conseille Potain, de salicylate de quinine, de lithine et le traitement local alternatif de chaud et froid sur l'œil.

Ce traitement a donné de très bons résultats; la vue est revenue en grande partie et il n'y a qu'un scotome périphérique correspondant au vaisseau thrombosé qui a persisté.

Pour rendre la circulation libre autant que possible dans les vaisseaux de la rétine malade, j'emploie localement des collyres alternativement d'ésérine et de duboisine et l'application des sacs oculaires tout spéciaux que je fais faire en caoutchouc par M. Collin avec une fermeture-pince spéciale, que je vous recommande d'employer dans ces cas particuliers.

M. Dreyer-Dufer. — Je pense que les inspirations de nitrite d'amyle agiraient encore mieux que les sachets de glace ou d'eau chaude.

M. Chevallereau. **Opération de Critchett et ophtalmie sympathique.** — Une femme de 36 ans, Louise C..., domestique, vint à la consultation des Quinze-Vingts, le 2 février dernier, avec un œil droit énorme par suite d'un staphylome portant sur toute la moitié antérieure du globe. Le début de ces lésions remontait à la première enfance qui avait été particulièrement chétive. Actuellement, l'état général était satisfaisant, mais depuis quelque temps cet œil était un peu douloureux, gênant, mais surtout fort laid et l'empêchant de trouver facilement une place de domestique. Cette femme me demandait donc une opération esthétique en même temps qu'une opération destinée à mettre fin à sa gêne croissante depuis quelque temps. L'amputation du segment antérieur par le procédé de Critchett me paraissait ici tout indiquée. Je fis cette amputation le 3 février avec la légère modification que j'apporte d'ordinaire au procédé primitivement décrit.

Je sectionnai et disséquai la conjonctive sur tout le pourtour de la cornée, ou du moins au niveau des limites probables de cette membrane qu'on ne pouvait distinguer de la sclérotique fortement amincie et noirâtre; puis, avec une aiguille courbe, je passai en faufilant sur le pourtour de la conjonctive un fil de soie

n° 4 destiné à produire une suture en bourse. Ce fil et la conjonctive étant fortement écartés, je pris cinq longnes aiguilles demi-courbes munies de catgut que j'enfonçai verticalement du haut en bas dans la sclérotique au devant de la ligne probable de l'insertion des muscles droits. Ces aiguilles restant en place, je fis transversalement avec un couteau de de Graefe, au devant du treillage formé par les aiguilles demi-courbes, une incision commençant aussi loin que possible en dehors pour se terminer aussi loin que possible en dedans. Saisissant alors avec des pinces la lèvre supérieure, puis la lèvre inférieure de la plaie, je détachai avec des ciseaux courbes deux lambeaux semi-elliptiques qui se terminaient à 1 millimètre environ des points d'introduction et de sortie de mes aiguilles. L'ouverture ainsi pratiquée sur le globe avait la forme d'une ellipse dont le grand axe transversal était d'une moitié environ plus long que l'axe vertical. Retirant alors les aiguilles, je nouai les fils de catgut, fermant ainsi solidement la sclérotique, puis, par-dessus, je serrai la suture en bourse de la conjonctive avec le fil de soie.

Ce procédé donne des résultats excellents. La guérison est rapide et s'obtient sans la moindre réaction inflammatoire, sans la moindre douleur les jours suivants. Le moignon est arrondi, d'un volume en général inférieur à celui de l'œil normal, et ce volume reste toujours le même par la suite.

On a justement reproché au procédé primitif de Critchett de donner à la réunion des lèvres de la plaie scléroticale, la forme d'un angle dièdre, offrant en dehors et en dedans deux extrémités saillantes qui permettent difficilement le port d'une pièce artificielle. On évite cet inconvénient en prolongeant beaucoup l'incision transversale, en donnant à la perte de substance de la sclérotique la forme, non d'un cercle, mais d'une ellipse à axe transversal très allongé. La suture conjonctivale en bourse me paraît contribuer de même à donner au moignon une forme plus arrondie. En somme, c'est là une très bonne opération à laquelle je serais resté fidèle sans l'accident qui m'est arrivé chez cette malade.

Le 16 février, cette femme sortait de la clinique en très bon état avec un excellent moignon et un bon pour un œil artificiel. Le 21, elle revenait à la consultation, l'œil gauche, d'abord normal, en dehors d'une myopie d'une dioptrie, présentait des accidents qui ne laissaient aucun doute sur l'existence d'une ophtalmie sympathique; l'irido-cyclite était légère, mais très nette; un peu d'injection périkératique, un iris terne, une pupille presque immobile et un corps vitré légèrement floconneux. Immédiatement je fis une injection sous-conjonctivale de cyanure de mer-

cure, j'instillai du collyre à l'atropine, fis mettre des compresses chaudes et faire des frictions mercurielles avec 3 grammes par jour d'onguent napolitain. La malade resta à l'hôpital. Le surlendemain, 23, la pupille était bien dilatée et ne contenait que fort peu d'exsudats, mais le corps vitré, tout en laissant voir très nettement la papille, était toujours floconneux. Il y avait en somme de l'amélioration et j'hésitais à sacrifier mon moignon ; je me décidai néanmoins à pratiquer l'énucléation le lendemain samedi. Actuellement, cette malade va bien, son acuité visuelle sans correction est de 1/4; il est tout à fait probable qu'elle continuera à s'améliorer avec l'iodure de sodium et les frictions mercurielles.

Je ne voudrais pas, à propos de ce simple fait, discuter toute la question des opérations partielles destinées à remplacer l'énucléation sur le globe de l'œil, je me borne à indiquer en quelques mots ma pratique personnelle.

J'ai fait, comme tout le monde, beaucoup d'énucléations. En 1891, l'année où j'en ai le plus pratiqué, j'en ai compté 43 à l'hôpital et 5 en ville, soit en tout 48. En 1899, je n'en ai eu que 7 à l'hôpital et 5 dans ma clientèle particulière, soit 12 en tout.

J'ai remplacé d'abord, dans la plupart des cas, l'énucléation par l'éviscération du globe de l'œil que je pratique ainsi : je me borne à fendre transversalement la cornée avec un couteau de de Graefe et, par cette incision, je passe une curette de Volkmann n° 7, avec laquelle j'enlève rapidement tout l'intérieur de l'œil, ne laissant que la sclérotique et la cornée. L'opération est très rapide et lorsqu'on a soin de faire immédiatement après une compression suffisante pour aplatir la coque oculaire et l'empêcher de se remplir de sang, il n'y a pas de réaction inflammatoire et la guérison se fait très vite. Cela donne un très beau moignon, mais pas longtemps. On voit la cornée diminuer peu à peu de diamètre, devenir de plus en plus petite, puis se réduire à un point; en même temps, la sclérotique elle-même se ratatine et au bout de cinq ou six mois, le moignon est à peine visible. Le résultat n'est donc pas très supérieur à celui de l'énucléation.

J'avais donc abandonné l'éviscération pour revenir au Critchett modifié ; mon cas d'ophtalmie sympathique m'a rendu très perplexe. Pour le moment, je m'en tiens au procédé de de Wecker qui m'avait déjà donné de bons résultats et que j'ai pratiqué deux fois depuis quinze jours. Après avoir fait la péritomie et placé sur la conjonctive un fil de soie n° 4 pour la suture en bourse, je me borne à enlever la cornée et à serrer mon fil. C'est très simple et le résultat final est très bon. Le malheur est que le fil coupe généralement la conjonctive, que la plaie s'entr'ouvre au bout de

quelques jours et qu'il faut appliquer des pansements prolongés. Néanmoins, cette opération me paraît répondre à nos principaux desiderata : elle n'est pas dangereuse, puisqu'aucun fil ne vient passer dans le globe de l'œil au contact de la zone ciliaire et, d'autre part, elle donne un bon moignon.

M. Vignes. — Je préfère de beaucoup à l'énucléation l'exentération, parce qu'elle fournit un meilleur point d'appui à la pièce artificielle. C'est une opération que je fais de préférence aux opérations d'amputation partielle. J'y procède en sectionnant la sclérotique en arrière du limbe scléro-cornéen que je détache entièrement, et je termine par l'application de deux ou trois points de suture séparés; leur application est plus facile que la suture en bourse, en même temps qu'ils donnent de fort bons résultats. Je réserve l'énucléation pour les cas de panophtalmie; récemment, j'ai dû intervenir dans ces conditions, et les choses se sont fort bien passées.

M. Darier. — J'étais autrefois très partisan de l'opération de Critchett, que j'ai vu faire souvent par mon maître, M. Abadie; mais il y a quatre ans, à la suite d'une de ces opérations, j'eus l'occasion d'observer six mois plus tard une ophtalmie sympathique, que j'eus toutes les peines du monde à guérir par l'énucléation, les injections sous-conjonctivales et les ponctions répétées de la chambre antérieure accompagnées de frictions mercurielles. La malade possède encore aujourd'hui une vision entre 1/3 et 1/2. J'ai relaté cette observation au Congrès de Heidelberg.

M. A. Terson. — Les faits de MM. Chevallereau et Darier doivent être retenus, parce qu'ils nous prouvent que l'ophtalmie sympathique n'est pas un mythe après les opérations conservatrices, mais présente quelquefois une pénible réalité. En laissant tout à fait de côté les faits relatifs à l'opération de Mules, nous rappellerons que Van den Bergh et Carter ont rapporté, il y a déjà longtemps, des cas d'ophtalmie sympathique des plus graves à la suite de l'ablation de staphylomes, et probablement tous n'ont pas été publiés. Devons-nous cependant revenir au temps où l'on considérait le staphylome comme toujours susceptible d'énucléation? Nous ne le croyons pas : ce serait un véritable massacre des innocents, et il serait, dans la majorité des cas, absolument inutile. Ce que doit faire la chirurgie, c'est, non pas de revenir à l'énucléation partout et toujours, mais *préciser les cas justiciables* ou non de résection au lieu d'amputation, et rechercher *la meilleure technique*.

En ce qui concerne les indications, l'opération sera ordinairement réservée aux staphylomes qui ont passé par une *phase de glaucome* des plus intenses, et ne sera pas faite dans les cas où

la tension n'est pas élevée, et à plus forte raison pour des yeux hypotones et phtisiques. C'est là la voie dangereuse. M. de Wecker a soutenu que tout œil ayant passé par une phase de glaucome absolu ne pouvait donner d'ophtalmie sympathique par opération partielle ou autrement. Jusqu'à preuve du contraire, je crois que cette opinion doit servir de base pour le choix d'une opération partielle. Aussi je demanderai à M. Chevallereau si l'œil opéré avait été fortement glaucomateux. Avec le curage total pour les yeux panophtalmes et avec l'énucléation pour les yeux hypotones et irrités, nous agirons suffisamment dans les autres cas principaux.

Il faut aussi préciser la *technique* de l'ablation du staphylome, et, à ce sujet, il n'est pas inutile de jeter un regard en arrière. Depuis Celse jusqu'au milieu de ce siècle, le staphylome était toujours traité comme il doit l'être, par l'excision, tantôt l'excision simple, tantôt par l'ingénieux procédé de la ligature sur des épingles posées en croix. Toutefois l'excision simple était la méthode générale avec application d'un œil artificiel. De rares opérateurs faisaient en plus des ponctions sclérales ou cornéennes avec évacuation des humeurs, la cautérisation perforant le sommet du staphylome, ordinairement avec des caustiques, l'emboîtement ultérieur avec une lame de plomb, enfin le séton. Où portait l'excision? Le plus souvent au limbe. Quelques opérateurs, surtout Woolhouse, avaient tenté de la porter au delà, et pratiquaient la résection du segment antérieur, mais on avait vite reconnu les ennuis, les dangers de cette opération, et la médiocrité du minuscule moignon qui en résultait. Aussi la plupart des opérateurs, et surtout Scarpa dans son admirable ouvrage, recommandaient de faire porter l'excision au limbe, ou mieux en avant du limbe, sans jamais le dépasser. Beaucoup d'autres auteurs se livraient même à une résection très limitée (comme une lentille), du staphylome doublé de l'iris, et à l'ablation du cristallin, désormais inutile et dangereux dans un œil privé de cornée. C'est à la découverte de l'*anesthésie générale* et à la facilité du *procédé de Bousset*, que doivent être attribuées certainement, plus encore peut-être qu'à la crainte de l'ophtalmie sympathique, les *énucléations* pour staphylomes qui *apparurent* alors. Quant à Critchett, il pratiquait, comme d'autres, la résection du segment antérieur en pleine sclérotique, et il faisait passer ses aiguilles en plein corps ciliaire. S'il a eu le réel mérite d'appliquer la suture entrecoupée à cette plaie qu'on laissait auparavant sans suture, le siège de l'incision était très défectueux, car il abordait la région du corps ciliaire qu'on ne touche pas toujours sans regret. Aussi l'opération de Knapp et surtout de

Wecker avec la suture en bourse, et la résection limitée au limbe, jointe à l'ablation du cristallin, fut-elle accueillie avec faveur, et encore beaucoup d'opérateurs en sont fort satisfaits, car elle ne touche à aucune région dangereuse. Son seul défaut est que la conjonctive est un peu une toile d'araignée, et se laisse souvent trop tôt déchirer. Aussi la suture des bords du limbe coupé, comme l'ont fait Faus, Galezowsky (édition de 1888), comme je l'ai vu bien souvent avec succès par M. Panas, donne-t-elle une réunion solide et utile.

Personnellement, j'ai exécuté quelques opérations de ce genre, et j'ai même ramené la résection plus avant dans la cornée, me tenant ordinairement à 2 millimètres en avant du limbe. J'ai toujours obtenu un bon résultat, et récemment même, chez un ouvrier, la cicatrice plate et coloriée qui en résultait m'a dispensé de toute prothèse et même de tatouage. Je crois donc que, comme un certain nombre d'opérateurs anciens le faisaient, comme Wolfe y a insisté de nouveau (*Ann. d'oculistique*, 1889), il y a intérêt à se tenir assez *notablement en avant* du limbe pour la résection et la suture, et à réserver cette opération aux yeux qui ont passé par un stade de glaucome absolu.

Je passe préalablement trois aiguilles en gril à 1 millimètre en avant du limbe, et je fais la résection en avant des aiguilles avec un large couteau à cataracte, le sommet du staphylome étant saisi par une pince érigne. Après l'ablation prudente de l'iris et du cristallin, il n'y a plus qu'à retirer les aiguilles et à nouer les fils.

Je crois aussi qu'il serait bon, car il y a à distinguer le mot et la chose, de réserver définitivement le nom d'opération de Critchett à la résection en pleine sclérotique avec suture, telle qu'il la pratiquait. Les opérations actuelles n'y ressemblent pas plus que l'extraction par le procédé scléral de de Graefe à l'extraction à lambeau avec iridectomie.

M. Valude. — Je voudrais attirer l'attention de M. Chevallereau sur les défectuosités de la suture en bourse de la conjonctive qui s'est défaite dans son cas. Cette défectuosité est assez ordinaire et la suture en bourse ne donne pas la sécurité de la suture à points coupés. Il est facile de comprendre que la coaptation produite par le fil de la suture en bourse laisse un pertuis central et ne peut être aussi exacte que celle de la suture à points coupés.

M. Chevallereau. — M. Vignes a remplacé dans beaucoup de cas l'énucléation par l'éviscération, mais il ne nous dit pas ce que deviennent les moignons de ses éviscérés au bout d'un certain temps, six mois par exemple. Ces moignons me paraissent beaucoup trop petits et c'est pour cela que j'abandonne l'éviscération.

M. Vignes ne conserve l'énucléation, dit-il, que dans la panophtalmie; c'est précisément le seul cas dans lequel l'énucléation me paraisse devoir être formellement repoussée et dans lequel il faille préférer l'éviscération. En effet, tandis que cette dernière opération est alors très facile, l'énucléation est très difficile, au contraire, pour peu que la panophtalmie dure depuis quelques jours déjà; il y a une adhérence intime entre la sclérotique et la capsule de Tenon; on arrive rarement à bien passer entre les deux, on ouvre l'une ou l'autre des deux membranes, le résultat est généralement mauvais. D'autre part, c'est surtout dans ces cas que l'opération est dangereuse et que l'on a signalé des cas de mort après énucléation.

M. Darier a observé, lui aussi, un cas d'ophtalmie sympathique après opération de Critchett. Je le félicite d'avoir su conserver une acuité visuelle de 1/6 à ce malade chez lequel l'ophtalmie sympathique avait débuté depuis plus d'un mois lorsqu'il l'a pris en traitement. Habituellement, lorsqu'une ophtalmie sympathique est déjà en voie d'évolution, nous ne pouvons guère que retarder l'époque où elle se terminera par une cécité absolue et si, dans mon cas, ma malade a conservé une acuité visuelle de 1/4 c'est qu'elle est venue me voir dès le début.

Je n'ai pas bien compris en quoi consistait la nouvelle opération proposée par M. Galezowski, ou plutôt je ne sais pas en quoi cette opération diffère de la névrotomie optico-ciliaire décrite il y a une quinzaine d'années par Boucheron et que nous avons tous pratiquée.

Pour répondre à M. Terson, ma malade n'a jamais eu de phénomène glaucomateux en réalité; elle avait bien quelques douleurs ces temps derniers; mais j'ai surtout fait une opération esthétique et c'est pour supprimer une difformité très laide, pour lui permettre de se placer comme domestique que je l'ai opérée.

M. Valude critique très justement la suture en bourse; elle donnera son résultat immédiat, mais ne tient jamais; il faut assurément chercher autre chose.

M. Darier. **Nouvelle note sur les analgésiques oculaires et en particulier la dionine.** — Mes premiers essais d'analgésie avec la dionine ayant été tentés avec la poudre appliquée en nature sur la surface conjonctivale, je n'ai pas cru devoir, pendant ma première série de cas, chercher un autre mode d'application avant d'avoir un nombre suffisant de faits.

Les objections qui m'ont été faites au sujet du dosage difficile de la poudre de dionine appliquée ainsi en nature étaient fort judicieuses et je me les étais faites à moi-même.

Le moyen le plus sûr d'apprécier exactement la quantité de dionine nécessaire à une analgésie complète et durable serait certainement l'injection sous-conjonctivale. Je l'ai faite dans quelques cas; mais je dois avouer que certains malades s'y refusent. Restent les instillations de solutions concentrées. J'ai essayé d'abord celles à 10 p. 100; mais elles sont peu stables.

La solution à 5 p. 100 est celle qui m'a donné les meilleurs résultats.

Une goutte ou deux instillées dans le sac conjonctival provoque un sentiment de cuisson à peu près égal à celui causé par les collyres à la cocaïne.

Au bout de quelques minutes on pratique de nouvelles instillations jusqu'à ce qu'il apparaisse un chémosis notable, qui est en général le signe de l'analgésie commençante (sans que j'aie jamais pu noter une anesthésie bien nette de la cornée). Aller plus loin est inutile d'autant plus que l'accoutumance à la dionine est très rapide.

L'application en collyre à 5 p. 100 a cet autre avantage que les malades eux-mêmes peuvent en faire l'emploi à la maison; mais il ne faut pas omettre de leur recommander de ne se servir du collyre que quand ils souffrent réellement.

Quand la douleur est trop violente, on peut toujours avoir recours à l'application de poudre ou aux injections sous-conjonctivales de la solution, 5 p. 100. On peut injecter ainsi impunément 1 centigramme de dionine sans le moindre inconvénient.

Action comparée des différents sels de morphine.

La morphine appliquée en poudre sur la conjonctive produit un chémosis très marqué et une analgésie appréciable; mais j'ai dû en cesser l'emploi à la suite d'une intoxication alarmante survenue après l'application de 2 à 3 milligrammes de poudre sur la conjonctive (sueurs froides, nausées, lipothymie, vomissement).

L'héroïne (éther diacétique de morphine) paraît se rapprocher davantage de la dionine, mais ce sel étant peu soluble je lui ai préféré le chlorhydrate d'héroïne que j'ai appliqué en poudre, en injections sous-conjonctivales et en instillations. Les effets analgésiants paraissaient devoir être aussi bons qu'avec la dionine, mais 3 cas présentèrent des phénomènes d'intoxication plus ou moins marqués; j'ai dû également renoncer à l'emploi de ce produit. Le premier cas d'intoxication (pâleur, sueurs froides, lypothymies, puis vomissements pendant deux heures) survint à la suite d'une injection sous-conjonctivale d'un demi-centigramme de chlorhydrate d'héroïne. Les deux autres survinrent après la

simple instillation d'une solution à 5 p. 100 : vertiges, nausées, pâleur, etc.

La codéine en solution à 5 p. 100 n'est pas stable; mais du reste elle ne paraît pas avoir d'action analgésiante. J'ai dû promptement renoncer à son emploi.

L'acoïne en poudre a une action caustique qui ne permet pas qu'on l'emploie de cette façon. En solution à 1 p. 100 elle a une action analgésiante manifeste qui paraît même se produire dans certains cas où l'accoutumance à la dionine commence à se manifester.

On le voit donc, une voie toute nouvelle est ouverte à l'expérimentateur et au clinicien observateur; et bientôt, je l'espère, nous saurons quel est l'alcaloïde qui présente les propriétés analgésiantes les plus profondes et les plus durables, tout en provoquant le minimum de phénomènes d'irritation.

Le premier cas d'intoxication survenu à la suite de l'application d'une forte dose de morphine en poudre (3 milligrammes), j'avais cru pouvoir l'expliquer par la résorption de l'alcaloïde par la circulation générale à travers la conjonctive, le sac lacrymal et la muqueuse naso-pharyngienne; et la même explication pouvait s'appliquer à la résorption de l'injection sous-conjonctivale d'héroïne. Mais pour expliquer l'action toxique de 3 ou 4 gouttes de cette solution absorbée par la surface conjonctivale, il me paraît plus logique de penser que la pénétration de l'alcaloïde à travers les espaces lymphatiques oculaires peut aller par propagation jusque dans le liquide céphalo-rachidien. L'absorption par voie sanguine ne pourrait expliquer la rapidité et l'intensité des phénomènes toxiques, car on ne saurait admettre qu'une action sur les centres puisse se traduire à travers les grosses veines, ni même les tissus cérébraux; et l'on sait que, en injections hypodermiques, il faut 1 ou 2 centigrammes de ces sels de morphine pour provoquer des signes d'intoxication. Ce serait là encore une explication de l'action si remarquable des injections sous-conjonctivales sur certaines névrites rétrobulbaires, etc., etc.

M. de Spéville. — Si je ne puis rien dire de la dionine, je puis par contre confirmer au sujet de l'acoïne ce que rapporte M. Darier. La puissance analgésique de ce dernier sel est grande et de longue durée. Les injections sous-conjonctivales de sublimé et de la solution iodo-iodurée sont rendues presque indolores par l'adjonction de deux gouttes d'une solution d'acoïne au 100e.

Lorsqu'on fait, dans la seringue, le mélange de la solution d'acoïne et de la solution iodo-iodurée, il se produit un précipité jaunâtre qui ne modifie en rien l'action du médicament; j'ai pu m'en rendre bien compte.

Cet effet analgésique de l'acoïne se montre également lorsqu'on l'ajoute au cyanure de mercure (solution au 100e) en injections sous-cutanées.

M. Chevallereau. — Je me sers beaucoup, comme injections hypodermiques, de la solution de Cullingworth, contenant pour 1 centimètre cube d'eau 1 centigramme de chlorhydrate de cocaïne et un centigramme de cyanure de mercure. Tandis que les sels mercuriels précipitent habituellement les alcaloïdes, le cyanure de mercure ne précipite nullement le chlorhydrate de cocaïne, et la solution reste parfaitement claire sans être filtrée. Cette solution ne provoque aucune douleur, souvent les malades ne sentent même pas la piqûre de l'aiguille; cela me paraît être l'idéal des solutions pour injections hypodermiques.

M. Vignes. — Pour obvier à la douleur provoquée par les injections hypodermiques iodées, j'injecte simplement sous la peau un peu de solution de cocaïne et, par-dessus, j'injecte ensuite la solution iodée qui ne produit alors aucune douleur.

M. Darier. — L'acoïne rend les plus signalés services non seulement à moi-même, mais à tous ceux qui ont bien voulu en faire l'essai sur ma recommandation toutes les fois qu'il s'agit d'injection d'un liquide plus ou moins douloureux, surtout dans les injections sous-conjonctivales; et je crois que son usage dans ces cas se généralisera d'une façon absolue, car il n'a que des avantages et aucun inconvénient. Pour les injections hypodermiques de Cy Hg, la cocaïne suffit le plus souvent. Mais, outre qu'elle est dangereuse par sa toxicité, elle est un analgésique absolument insuffisant.

La Société procède ensuite à l'élection d'un membre titulaire.
Votants : 16; majorité absolue : 9.
M. Terrier est nommé titulaire à l'unanimité.

La séance est levée.

SOCIÉTÉ MÉDICALE DES HOPITAUX DE PARIS

MM. Thoinot et Girot. **Un cas d'œdème malin (charbonneux) des paupières avec guérison spontanée.** — Un berger fut piqué près de la commissure externe des paupières de l'œil droit; une vive douleur fut ressentie immédiatement, puis un

œdème apparut et força le malade à consulter M. Girot, deux jours après l'accident.

A cette époque existait un œdème considérable sur les deux paupières et sur la joue droite. L'état général était bon, la température axillaire de 37°5, le pouls de 70°. L'hypothèse d'œdème malin parut donc inadmissible. Cautérisation de la figure.

Cependant, les symptômes s'aggravèrent, l'œdème augmenta, les ganglions se tuméfièrent, et le troisième jour après la piqûre, des vésicules se semèrent sur la paupière supérieure et autour du point cautérisé, et une plaque d'escarre se forma sur la paupière supérieure droite. L'affection se révélait dans toute sa netteté. Le traitement consista en quelques applications antiseptiques (compresses de sublimé) et en un traitement interne tonique.

Les jours suivants, l'état parut désespéré, les phénomènes locaux s'étendirent; en même temps, la fièvre s'accrut (40° et 110 pulsations). Le malade fut dirigé sur l'hôpital communal de Brezolles.

Contre toute attente, l'affection rétrograda; le huitième jour de la maladie, la fièvre tomba, puis l'œdème rétrocéda; enfin l'escarre se détacha; à l'heure actuelle, la guérison est complète.

Cette observation est intéressante à plusieurs points de vue.

1° Par la rareté de l'œdème malin, surtout actuellement, où le charbon devient plus rare en France;

2° Par la difficulté d'un diagnostic précoce;

3° Par les recherches bactériologiques auxquelles elle a donné lieu. Six cobayes ont été inoculés en vain avec de la sérosité de l'œdème. Mais cet échec ne signifie rien contre le diagnostic. Manoury (de Chartres) a constaté que la sérosité de la pustule maligne, inoculée à des brebis ou à des lapins, peut ne donner aucun résultat, tandis que l'insertion sous la peau de ces animaux de l'escarre entière donne presque infailliblement le charbon.

Enfin, le malade a guéri spontanément; cette issue heureuse est une assez grande rareté dans les cas d'œdème malin.

M. Roubinovitch. **Ivresse par les collyres d'ésérine.** — Chez un vieillard artério-scléreux, âgé de 80 ans, atteint de glaucome chronique bilatéral avec excavation du nerf optique et rétrécissement du champ visuel en dedans, on emploie depuis trois ans le collyre d'ésérine (0 gr. 05 pour 10 gr. d'eau), deux fois par jour, à la dose de deux gouttes dans chaque œil. Depuis huit mois, l'instillation d'un milligramme de sultate d'ésérine détermine, chaque fois, chez le malade, une série de troubles, parmi lesquels on note, outre le myosis : 1° une perturbation dans la température rectale qui, de 36°5, passe à 36°7 pour redes-

cendre à 36°4, cela dans la demi-heure qui suit l'instillation; 2° une perturbation des battements du cœur qui, de 80 par une minute, montent à 92 pour redescendre à 80 et s'accompagner d'intermittences; une perturbation dans les fonctions motrices des centres nerveux, se manifestant par des convulsions toniques des membres; enfin, 4° une perturbation dans les fonctions sensitivo-sensorielles et psychiques : perte de la notion et de la situation exacte du corps, illusions visuelles et tactiles, conceptions délirantes, stertor. Le tout évolue en deux ou trois heures et ressemble à certaines ivresses toxiques.

La suppression du collyre d'ésérine fait disparaître tous les accidents.

L'instillation d'ésérine chez le cobaye provoque, outre le myosis :

1° Ascension thermique de six à huit dixièmes et, dix minutes après, descente de la température à deux dixièmes au-dessous de la température normale; 2° des secousses convulsives dans les membres et du hoquet; 3° agitation immédiate après l'instillation et torpeur quasi-comateuse un quart d'heure après.

L'ésérine agit surtout sur le grand sympathique, et provoque la contraction de tous les muscles lisses. De là, myosis et contraction des vaisseaux avec les modifications qui en résultent pour l'irrigation des diverses régions de l'organisme et, en particulier, des centres nerveux.

L'état d'artério-sclérose doit faciliter l'action perturbatrice de l'ésérine sur la circulation cérébrale.

Par son action élective sur les fibres lisses des vaisseaux, l'ésérine peut provoquer, chez des sujets artério-scléreux, des hémorragies cérébrales plus ou moins étendues.

Pour toutes ces raisons, l'usage des sels d'ésérine en collyre, chez les vieillards artério-scléreux, nous paraît devoir être considéré comme dangereux.

SOCIÉTÉ DE MÉDECINE LÉGALE

9 *avril* 1900

M. Grangier. **Un cas d'illusion visuelle d'origine onirique chez un alcoolique.** — L'auteur raconte le fait suivant : X..., marchand de bestiaux, alcoolique, avait fait de telles libations qu'il s'était endormi dans le chemin de fer, avait dépassé la sta-

tion où il devait descendre et était arrivé en retard au quartier et consigné à la prison.

Peu auparavant, les journaux avaient raconté que des hommes en pareille situation étaient morts de maladie ou s'étaient suicidés dans leur cellule, et notre sergent, qui avait lu sans doute ces récits, raconta à différentes reprises à ses camarades qu'il n'avait pas de chance et que, pendant sa garde, un accident de ce genre se produirait.

Dès qu'il prit la garde, il fut voir le prisonnier qui lui était totalement inconnu, causa avec lui affectueusement, s'enquit si sa santé ne laissait rien à désirer. A la prochaine visite, le sergent allá trouver le médecin-major et lui dit qu'il y avait à la prison un homme très malade, à peine en état de venir jusqu'à l'infirmerie. Il reçut l'ordre de l'amener.

Le médecin demanda au prisonnier ce qu'il avait, celui-ci répondit : « Moi, rien du tout. C'est le sergent qui a voulu que je vienne à la visite. » Et celui-ci, s'approchant du médecin, lui dit, tout bas, à l'oreille : « Il ne se doute pas de son état. Mais dès que je l'ai vu avec son visage pâle, ses yeux noirs, ses traits tirés, etc..., je ne m'y suis pas trompé, j'ai bien vu qu'il était très malade et je vous l'ai amené. » Il était réintégré dans sa prison.

Par deux fois dans la journée, le sergent courut chez l'officier de semaine lui disant que le prisonner était au plus mal. Une scène analogue à celle du matin se reproduisit chaque fois. La seconde fois, l'officier perdit patience et punit le sergent. Celui-ci se répandit alors en propos injurieux à l'égard de tous les officiers qui laissaient, disait-il, crever les hommes en prison, etc.

Evidemment l'intelligence de l'homme était diminuée par l'alcoolisme chronique, et déprimée par des excès de boisson récents. C'est dans ces conditions qu'il prit la garde. Il était effrayé de la responsabilité qui lui incombait et qui se trouvait accrue de la garde d'un homme en prévention de conseil de guerre. Le souvenir des prisonniers morts dans leur cellule se présenta à lui avec ténacité et obsession. La nuit il en rêva. Il vécut toute la journée avec le rêve de la veille, et l'image du détenu qu'il avait devant lui fut voilée par celle du prisonnier vu en rêve.

En somme il y eut *illusion visuelle d'origine onirique*. On lui retira un grade au-dessous duquel il était tombé, la punition fut levée et le sous-officier remis soldat et guéri.

SOCIÉTÉ DE MÉDECINE ET DE CHIRURGIE DE BORDEAUX

Séance du 27 avril 1899

M. Armaignac. **Un cas de tolérance excessive de l'œil pour un corps étranger enkysté dans le corps ciliaire pendant seize ans.** — Le 20 avril dernier, un de mes confrères des environs de Bordeaux m'adressa un malade, M. Ch..., âgé de 47 ans, charpentier, qui, trois jours auparavant, avait eu l'œil gauche contusionné par un éclat de bois vivement projeté contre cet organe. Malgré l'examen le plus actif, il était impossible de voir où l'œil avait été frappé, car on n'apercevait sur le globe ou sur les paupières ni rougeur ni ecchymose.

En examinant le cul-de-sac oculo-palpébral supérieur, j'y trouvai un éclat de bois de 8 millimètres de longueur sur 3 ou 4 d'épaisseur, que j'enlevai facilement avec une pince. Le malade ressentait de vives douleurs dans cet œil depuis l'accident; mais en présence du corps étranger volumineux et rugueux qui avait séjourné dans le cul-de-sac pendant trois jours, et de l'état objectif de l'œil qui était tout à fait normal en apparence et ne montrait pas la moindre inflammation extérieure, je supposai que les douleurs étaient causées surtout par la présence de l'éclat de bois.

En examinant cet œil, j'avais constaté un tremblotement de l'iris avec contraction et immobilité absolue de la pupille. L'ophtalmoscope ne parvenait pas à éclairer le fond de l'œil. La vision était absolument nulle.

Seize ans auparavant, en 1883, cet œil avait été blessé avec un outil de fer et depuis ce moment-là la vision était restée extrêmement faible.

Il y a sept ans, un éminent confrère de Bordeaux pratiqua l'arrachement du nerf nasal externe. L'opération ne donna aucun résultat au point de vue de la vision et fut suivie d'une vive douleur siégeant dans la partie interne de l'orbite et qui disparut au bout de quelques semaines.

Depuis cette époque, cet homme avait pu continuer d'exercer sa profession de charpentier sans être incommodé par son œil gauche.

Cet œil était peu sensible au toucher, sa dureté était à peine augmentée, mais les crises douloureuses spontanées étaient fréquentes et vives.

Le 24, le blessé revint me voir et je retrouvai son œil dans le même état, c'est-à-dire sans inflammation extérieure apparente;

mais les crises douloureuses étaient devenues fréquentes et plus aiguës et le privaient de tout sommeil.

En présence de cet état, et étant donné qu'un tel œil était absolument et définitivement impropre à toute vision, je lui proposai l'énucléation qu'il accepta immédiatement et que j'ai pratiquée. Avant l'opération, l'œil était très rouge, dur et très douloureux.

Après avoir énucléé l'œil, je l'ai fendu dans toute sa longueur pour savoir ce qu'était devenu le cristallin; mais quelle n'a pas été ma surprise de constater qu'il n'en existait pas le moindre vestige et que la coque oculaire était uniquement remplie d'un liquide roussâtre demi-transparent. La rétine était en place et non décollée.

Ayant retourné la coque à l'envers, j'aperçus, sur un point du corps ciliaire, une petite nodosité, de la grosseur d'une lentille et très dure, que j'ouvris avec la pointe du scalpel et dans laquelle je trouvai une petite écaille noire, très dure, longue de 4 millimètres sur 2 de largeur et 1 d'épaisseur, paraissant être de fer oxydé. Ce corps étranger était profondément et solidement enkysté dans le corps ciliaire, près de la partie médiane, un peu en arrière.

Voilà donc un corps étranger assez volumineux qui a pénétré, il y a seize ans, dans l'œil et a pu rester enkysté dans le corps ciliaire sans occasionner la moindre gêne sur l'œil blessé et la moindre influence sympathique sur l'autre. Si le second traumatisme ne s'était pas produit, il est probable que cet homme aurait pu garder toute la vie, et sans le moindre inconvénient, son corps étranger, et cependant le traumatisme a dû être considérable puisqu'il a été suivi de la disparition du cristallin, lequel avait dû être luxé et chassé de sa capsule puisqu'il a été complètement résorbé.

J'ai trouvé également, nageant dans l'humeur vitrée liquéfiée, un petit magma blanc, ratatiné, friable, qui pourrait bien être la capsule du cristallin revenue sur elle-même après la résorption de son contenu. (*Gazette des hôpitaux de Toulouse*, 24 février 1900.)

Séance du 2 *mars* 1900

M. Fromaget. **Kyste séreux congénital avec anophtalmie.** — L'enfant que j'ai l'honneur de présenter est âgé de 30 jours environ. Né d'une façon normale, sans l'application du forceps, il est le cinquième d'une famille très bien portante. La mère est une femme vigoureuse qui a eu quatre grossesses, la troisième s'est terminée par la naissance de deux jumeaux.

Tous les autres enfants sont bien conformés, et celui-ci ne pré-

sente d'extraordinaire que la tumeur orbitaire que vous allez voir.

Du côté gauche, les paupières et le globe paraissent normaux. Mais à droite, aussitôt l'accouchement terminé, la sage-femme aperçut que la paupière inférieure était violacée et volumineuse. Elle pensa qu'un circulaire du cordon avait peut-être comprimé la paupière et qu'ainsi s'expliquait l'anomalie; néanmoins, elle porta l'enfant à un de nos distingués confrères de Bordeaux.

Celui-ci pensa à un hématome probable, acceptant la version de la sage-femme, et ne poursuivit pas l'examen.

La tumeur ne diminuant pas, mais ayant au contraire progressé, la mère me porta l'enfant à la Policlinique une dizaine de jours après.

A ce moment, on pouvait constater les mêmes symptômes qu'actuellement. Alors que la paupière supérieure est un peu enfoncée dans l'orbite, l'inférieure, légèrement ectropionnée, est occupée par une tumeur du volume d'une grosse châtaigne. La peau est mobile et laisse apercevoir la couleur bleuâtre de la tumeur. En écartant la paupière, on voit qu'elle occupe le plancher de l'orbite et qu'elle s'enfonce assez loin. C'est une tumeur liquide; la fluctuation y est des plus nettes. Elle ne présente aucun battement, elle est très dépressible, mais irréductible. La coloration bleuâtre est moins manifeste du côté de la conjonctive.

Je n'ai pas pratiqué de ponction de cette tumeur, jugeant la chose inutile pour établir mon diagnostic.

La paupière de cet enfant offre absolument l'aspect d'un angiome. Mais l'exploration de l'orbite nous montre qu'il n'existe pas la moindre trace apparente de globe oculaire : il y a donc anophtalmie apparente.

A quelle tumeur avons-nous donc affaire? Les quelques symptômes que j'ai relatés permettent d'affirmer que nous nous trouvons en présence d'un kyste séreux congénital avec anophtalmie apparente. Je dis apparente, parce que très souvent, presque toujours, on retrouve dans l'orbite des yeux rudimentaires et mal formés.

Bien que ces faits soient d'une rareté extrême, on arrive immédiatement à ce diagnostic.

La consistance de la tumeur, l'absence de toute ecchymose palpébrale, faciale, conjonctivale, l'évolution même de l'affection indépendante de tout traumatisme permettent d'éliminer l'idée d'hématome.

Le siège de la tumeur, l'absence de battements ne peuvent également faire penser à l'encéphalocèle.

Les tumeurs congénitales de l'orbite sont d'autre part des kystes dermoïdes, des angiomes ou des kystes séreux.

Les kystes dermoïdes siègent à la partie supéro-interne de l'orbite; ils ont une consistance qui n'a rien de comparable à celle que présente notre kyste séreux, car c'est bien d'un kyste séreux qu'il s'agit. En regardant le malade avec sa paupière violacée, deux idées seules surgissent à l'esprit du clinicien : il ne peut être question que d'angiome ou de kyste séreux.

Mais un angiome de la paupière est réductible, il augmente sous l'influence des cris; enfin et surtout, il ne coexiste pas avec une anophtalmie.

Il n'en est pas de même des kystes séreux congénitaux de l'orbite. Ils siègent au plancher de l'orbite, ils envahissent la paupière inférieure, ils s'accompagnent presque constamment d'anophtalmie ou de microphtalmie.

Vous le voyez, le diagnostic ne saurait hésiter, et j'espère que vous l'accepterez sans qu'une ponction exploratrice soit venue le corroborer.

Je dois avouer néanmoins que, si je n'avais eu le bonheur de voir à la clinique de l'hôpital Saint-André un cas analogue, j'aurais été peut-être moins affirmatif.

Le cas que j'observai à cette époque s'accompagnait d'anophtalmie apparente de l'œil droit et de microphtalmie à gauche. L'œil droit avait été entraîné par ce kyste et j'en trouvai tous les éléments à la partie externe du kyste extirpé par M. Badal.

Ce kyste a fait l'objet d'un mémoire paru dans les *Archives d'ophtalmologie* (juin 1893). J'y ai relaté et analysé tous les cas connus, et j'ai surtout cherché à élucider la pathogénie de ces tumeurs.

Tandis que Talko et Hoyer, dès 1879, soutenaient qu'ils devaient se développer aux dépens de la muqueuse des voies lacrymales, Van Duyse, dans un excellent mémoire, prétendait qu'il s'agissait de colobomes enkystés.

Von Reuss, Kundrat étaient du même avis ; Ewetzki proposait de les appeler kystes colobomateux.

Pour ces auteurs, il se serait donc agi de malformations oculaires liées à l'absence de fermeture de la fente de la vésicule optique secondaire.

Panas démontre, le premier, histologiquement que la tumeur provenait des voies lacrymales. Je suis arrivé aux mêmes conclusions. J'ai démontré, sans discussion possible, que, dans ma première observation, la paroi du kyste tapissée par un épithélium cylindrique provenait de l'enclavement dans l'orbite d'une portion de la muqueuse des voies naso-lacrymales.

L'enfant est encore trop jeune pour que je pratique l'extirpation du kyste; je me propose de le surveiller, je l'opérerai plus tard,

et l'examen histologique nous permettra, il faut l'espérer, de connaître l'origine de cette tumeur dont la fréquence est si peu grande que beaucoup d'oculistes et d'accoucheurs n'en ont jamais vu.

M. Sous. — J'ai vu cet enfant le jour même de sa naissance ; il présentait simplement à la paupière inférieure droite, un peu gonflée, une tache rougeâtre de un demi-centimètre d'étendue. L'état actuel ne ressemble en rien à l'état observé le jour de la naissance. La lésion présentait tous les signes d'un hématome *produit* par un traumatisme et attribué par la sage-femme à la compression du cordon, ce qui me parut assez naturel. Les kystes congénitaux étant bilatéraux, il était difficile à ce moment de songer à cette maladie.

M. Armaignac. — Les cas de ce genre sont, en effet, très rares. La caractéristique de celui-ci paraît être sa coloration bleuâtre. Peut-être y trouvera-t-on autre chose que du liquide séreux.

M. Fromaget. — Ces kystes congénitaux avec anophtalmie sont, en effet, très rares; mais la caractéristique clinique, démontrée par *trente observations*, est leur coloration bleuâtre due à l'extrême vascularisation des parois du kyste; ce qui permet de les confondre le plus souvent avec les angiomes. (*Journal de médecine de Bordeaux*, 25 *mars* 1900.)

Séance du 30 *mars* 1900

Transformation de la loupe simple en loupe binoculaire et stéréoscopique. — M. Lagrange présente, de la part de M. le Dr Émile Berger (de Paris), un travail sur une nouvelle loupe binoculaire. Ce travail a paru dans les *Comptes rendus de l'Académie des sciences de Paris*. Il présente également un modèle de ses nouvelles loupes binoculaires stéréoscopiques, destinées à remplacer la loupe simple dont on fait usage dans différentes sciences (médecine, sciences naturelles), dans certains arts (gravure, miniature), dans des examens techniques (hygiène, tissus), enfin dans un grand nombre d'industries (horlogerie, bijouterie, lithographie); elle sert aussi pour la lecture aux malades amblyopes (commencement de cataracte, affection de la choroïde, de la rétine, du nerf optique).

Cette loupe binoculaire est composée de deux lentilles convexes, décentrées et inclinées l'une par rapport à l'autre à l'horizontale. Un objet placé dans le foyer donne deux images très différentes : l'une pour l'œil droit, l'autre pour l'œil gauche. Ces deux images, arrivant sur deux points identiques des deux rétines, sont par suite perçues par le cerveau comme appartenant à un seul objet. La

grande différence qui existe entre ces deux images est cause de l'extrême finesse du relief.

Plus fine appréciation du relief, examen d'un objet rapproché, sans convergence, ou seulement avec une légère convergence, tel est le double avantage que présente ce nouveau système de loupe. L'auteur l'a imaginé pour rendre possible la vision stéréoscopique si nécessaire aux examens et aux travaux qui exigent une grande finesse d'observation ou d'exécution. Elle est de la plus haute importance pour les savants, les artistes, les techniciens, ainsi qu'aux ouvriers qui, par leur outillage actuel, sont condamnés à être borgnes pendant leur travail.

Enfin, les verres concaves, inclinés et décentrés, donnent aux myopes, pour la vision rapprochée, ce double avantage que nous avons stipulé tout à l'heure : d'une diminution de la convergence et d'un accroissement stéréoscopique très marqué.

Conseils pratiques. — Nous conseillons de se servir au début de numéros faibles. Une mise au point exacte est nécessaire, et pour éviter que l'on ne voie double, on commence l'usage de la loupe par l'examen d'un engrenage de montre ou d'un morceau de ouate effilée. On regarde en bas à travers les verres de la loupe, par terre, par exemple, on rapproche ensuite l'objet et on voit subitement l'image avec une grande netteté. Quand on voit double pendant l'examen, c'est que l'on a dépassé le foyer. En rapprochant les verres vers les yeux et en les éloignant, on trouve par tâtonnements la position la plus pratique par rapport à l'écartement pupillaire individuel. On remonte ensuite les crochets de la monture, et on fixe ainsi la position des verres pour tout examen ultérieur.

Certains examinateurs ont l'habitude de faire converger fortement les lignes visuelles, cela est inutile. Pour chercher un outil pendant le travail, on n'a qu'à lever le regard et l'introduire au-dessus de la loupe jusqu'à l'objet.

La lunette loupe et pince-nez loupe stéréoscopique remplacent avec avantage la loupe ordinaire servant pour un œil dans différentes sciences (naturalistes, micrographes, paléographes, cartographes, bactériologistes), pour la lecture d'un travail de précision, météorologie, physique, physiologie, lecture du thermomètre de malade.

Dans certains arts (graveurs, peintres en miniatures, sculpteurs, médailleurs). Dans certains examens techniques (bijoutiers, examen des grains, tissus, antiquaires).

Dans certaines industries (horlogers, lithographes, retoucheurs photographes). Pour certains amateurs (philatélistes), la mise au point en photographie, etc., etc., et enfin comme loupe à lecture pour malades. (*Journal de méd. de Bordeaux*, 22 avril 1900.)

SOCIÉTÉ D'ANATOMIE ET DE PHYSIOLOGIE DE BORDEAUX

Séance du 1er mai 1899

Anesthésie oculaire dans le tabes. — M. ROCHER. J'ai l'honneur de présenter à la Société d'anatomie et de physiologie un homme âgé de 48 ans, frappeur de son métier, présentant presque tous les principaux signes du tabes : douleurs en ceinture et fulgurantes, crises de courbatures, abolition des réflexes pharyngien et rotulien, signe d'Argyll Robertson, troubles gastro-intestinaux très accentués, laryngisme, vertiges fréquents, ataxie des membres supérieurs et inférieurs.

Ce malade est surtout intéressant au point de vue d'un signe que j'ai rencontré quelquefois chez d'autres tabétiques : l'anesthésie oculaire. On peut appuyer fortement sur les yeux du malade, les repousser dans le fond de la cavité orbitaire sans provoquer la moindre douleur. Cette douleur de compression, qui est très vive, très intense chez les sujets sains, peut se montrer à différents degrés d'intensité.

Il est des ataxiques qui n'ont que de l'hypoesthésie, d'autres ont de l'anesthésie complète. Enfin, le trouble de sensibilité peut être unilatéral ou bilatéral. Ce signe, je l'ai trouvé chez des tabétiques à des périodes différentes. Il rentre dans la classe des anesthésies viscérales, si souvent constatées dans l'ataxie locomotrice. Notre malade n'avait ni anesthésie épigastrique, ni testiculaire.

Séance du 15 janvier 1900

Luxation traumatique du cristallin dans la chambre antérieure. — MM. PICOT et AUBARET. Nous avons l'honneur de vous présenter une malade qui a été envoyée à la clinique du professeur Badal, le 10 janvier dernier, avec une luxation du cristallin dans la chambre antérieure.

C'est en septembre 1898 qu'elle se contusionne l'œil droit en coupant du bois. L'œil reste quelques jours plein de sang. Sa vision a disparu sur le moment, mais tout semble rentrer bientôt dans l'ordre.

Au bout de huit jours, la douleur due au traumatisme a totalement disparu. L'œil reprend son aspect ordinaire et l'acuité revient lentement, mais d'une manière incomplète.

La malade reste ainsi pendant plus d'un an sans rien remar-

quer d'anormal au niveau de son œil. Elle s'aperçoit cependant qu'il existe un tremblotement de l'iris, mais ne s'en préoccupe pas outre mesure.

Il y a trois semaines environ, sans nouveau traumatisme, spontanément, sa vision s'affaiblit d'une façon subite. C'est son cristallin qui vient de faire irruption dans la chambre antérieure.

A la suite de cet incident, elle se présente à la clinique le 11 janvier dernier dans l'état où vous pouvez l'examiner actuellement. Son œil paraît le siège d'une irritation très légère. Il existe un cercle périkératique. Sa tension est normale. L'acuité est très inférieure à 1/10. Dans la chambre antérieure, vous pouvez examiner la lentille cristallinienne opacifiée, tremblotante. Les dimensions de ce cristallin sont à peine diminuées. Sa forme est assez bien conservée. Les milieux réfringents sont difficiles à examiner. A peine voit-on une portion éclairable du fond de l'œil à travers la partie supérieure de la pupille laissée libre par le cristallin opacifié. Ce cristallin, libéré d'une façon brusque, à la suite d'altérations de sa structure propre et de celle de son appareil suspenseur, est devenu extrêmement mobile dans le globe oculaire.

Nous avons pu, en effet, constater les phénomènes suivants, intéressants d'abord par eux-mêmes, ensuite par les considérations importantes qu'ils suggèrent relativement au mode d'intervention.

Le cristallin, opacifié, paraissant facilement abordable, on se décide d'en pratiquer l'extraction.

Le 12 janvier dernier, au moment même d'intervenir, à peine la malade s'étendait-elle sur le lit d'opération, que son cristallin regagne la face postérieure de l'iris. Une goutte d'atropine et une position appropriée de la tête ne tardent pas à faire passer de nouveau la lentille cristallinienne dans la chambre antérieure sous nos yeux. La pupille étant trop dilatée, l'intervention a été différée. En attendant, nous instillons fréquemment du salicylate d'ésérine.

Ce matin même, nous avons pu voir à deux reprises le cristallin passer et repasser, en arrière et en avant, à travers l'orifice pupillaire.

Il y a là un point délicat de technique opératoire qui mérite d'arrêter toute notre attention.

Devra-t-on, pour extraire ce cristallin extrêmement mobile, comme un fragment de glace dans un vase plein d'eau, pratiquer l'anesthésie totale, comme le veulent certains auteurs? Le décubitus horizontal nous a permis déjà de constater avec quelle facilité il peut nous échapper.

Quelle conduite à tenir pour éviter de tout compromettre au moment où l'on croit tout sauvé ? Il faudra opérer assis, cela nous paraît très rationnel.

Nous essayons en ce moment de lutter contre cette dilatation pupillaire en instillant de l'ésérine. Cette substance paraît agir lentement sur un iris qui semble altéré dans sa structure.

Quant à l'intervention elle-même, nous pensons, avec M. le professeur Badal, que l'on devra essayer de harponner au préalable ce cristallin et de le fixer. Si la pupille restait encore trop dilatée, M. le professeur Badal aurait l'intention de passer un fil de crin aseptique entre la face postérieure de la lentille cristallinienne et l'orifice pupillaire béant.

C'est là un point intéressant de chirurgie oculaire. Il est difficile de formuler une règle fixe pour des interventions de ce genre. Il semble toutefois nettement indiqué de faire une kératotomie inférieure.

Devra-t-on faire une large plaie ou une plaie juste assez large? Une plaie étroite peut tout compromettre en gênant l'issue du cristallin. Une plaie trop large peut tout compromettre en permettant l'issue d'une quantité considérable de corps vitré déjà suffisamment fluide, altéré par les suites du traumatisme. Beaucoup de détails dans ces opérations sont livrés à l'habileté du chirurgien.

Néanmoins, il s'agit là d'une intervention grave, car, outre la possibilité de ne pas voir sortir notre cristallin, nous sommes singulièrement menacés de voir s'échapper au dehors du corps vitré à sa place. (*Journal de médecine de Bordeaux.*)

SOCIÉTÉ DE MÉDECINE DE TOULOUSE

Séance du 12 *mars* 1900

Recherches expérimentales sur le sulfure de carbone. — M. Baylac a fait, en 1893, une première série d'expériences sur la toxicité du CS^2; il a voulu les contrôler en ces derniers temps. Il a donc essayé successivement :

a) *L'inhalation.* — La grenouille meurt avec de l'agitation, de l'apnée et des convulsions en quatre ou cinq minutes; un lapin de 1,700 grammes mourut en sept minutes avec 4 grammes de CS^2; un chien de 14 kilogrammes mourut en quatorze minutes avec 50 grammes.

b) *La voie sous-cutanée.* — Le cobaye et le chien meurent vite ou sont profondément intoxiqués avec 2 à 3 grammes par kilogramme de poids.

c) *La voie péritonéale.* — L'intoxication est encore plus rapide et n'exige que 1 gramme à 1 gr. 50 par kilogramme de poids.

d) *La voie intra-veineuse.* — C'est de beaucoup la plus rapide puisque 1/10 de centimètre cube suffit à tuer un lapin.

Comme lésions d'autopsie, l'auteur a toujours rencontré des infarctus pulmonaires, montrant bien que la mort avait lieu par embolie pulmonaire.

e) *La voie artérielle.* — L'injection par cette voie a pour résultat de tamiser le sang, l'injection de 1 gr. 50 dans l'artère rénale n'a pas tué l'animal.

f) *La voie gastrique.* — Est de beaucoup la plus tolérante; l'auteur a pu en donner de 5 à 10 grammes par kilogramme de poids sans entraîner la mort.

M. Vieusse demande si l'auteur n'a pas pensé à examiner microscopiquement les nerfs optiques de ces animaux; il faudrait les intoxiquer progressivement pour voir si l'œil est touché.

M. Baylac a remarqué que les pupilles se dilataient dans la première période pour se rétrécir ensuite, mais n'a pas fait d'autres recherches.

Un cas de sarcome de l'orbite. — M. Vieusse rapporte un cas d'exentération orbitaire pratiquée chez un malade dont l'œil avait été énucléé pour tumeur vingt ans auparavant et qui avait, depuis, subi l'ablation de deux tumeurs malignes situées en différents points du corps. Pendant l'opération, la voûte s'étant effondrée, il put sentir les battements du cerveau. Aujourd'hui, la peau tapisse entièrement l'orbite. Il s'est bien trouvé pour avoir plus de jour d'une incision en U occupant la moitié externe de l'orbite. L'examen microscopique de la tumeur montra qu'il s'agissait d'un sarcome mélanique. (*Le Languedoc médico-chirurgical*, du Dr Maynard, 25 avril 1900.)

BIBLIOGRAPHIE ET REVUE DES JOURNAUX

G. Herbout. **Valeur diagnostique des stigmates ophtalmoscopiques rudimentaires** (Thèse de Paris, février 1900, Jouve et Boyer éditeurs). — Cette thèse, d'une trentaine de pages, suivies de 5 observations, conclut qu'« il ne faut pas rejeter en bloc les *stigmates ophtalmoscopiques rudimentaires* (Antonelli), car il y en a parmi eux qui paraissent se rattacher à la syphilis et avoir une véritable valeur diagnostique ». « Il faut diviser les

lésions décrites comme stigmates ophtalmoscopiques rudimentaires de la syphilis héréditaire, ajoute l'auteur, en deux catégories : — *a*) Ceux qui ne sont que de simples modifications de l'épithélium pigmentaire; cadre pigmentaire entourant la papille, teinte ardoisée de la région péripapillaire, pigmentation grenue de la région équatoriale. Ces stigmates n'ont pas plus d'importance que les modifications pigmentaires de la peau, des poils, de l'iris. Ils sont une simple marque de dégénérescence, une dystrophie que l'hérédité syphilitique a pu créer, mais qui peut avoir pour origine une tare autre que la syphilis. — *b*) Ceux qui ne sont que des traces de névrite optique; teinte pâle et grisâtre de la papille, bord légèrement flou ou déchiqueté, artères grêles, veines volumineuses. — Ces dernières lésions seules ont une valeur diagnostique. — La présence de lésions dues à la chorio-rétinite constitue, en faveur du diagnostic, un caractère de premier ordre, mais ces lésions, loin d'être rudimentaires, sont très franchement et nettement caractérisées dans la plupart des cas. »

Parmi les quatre observations qui devraient prouver l'existence de stigmates ophtalmoscopiques rudimentaires chez des sujets ***sûrement indemnes de syphilis héréditaire***, la première concerne un homme atteint de phlébite avec varices et ulcérations de la jambe (*à 22 ans !*); de ses neuf frères et sœurs ***deux étaient morts en bas âge*** et, des survivants, un avait du ***strabisme***. Le malade, lui-même, présentait une ***inégalité pupillaire***. Voilà un ensemble de faits qui doivent donner à réfléchir, malgré l'absence d'autres stigmates de syphilis, héréditaire ou acquise, chez le malade même et chez ses parents (les collatéraux n'ont pas été examinés). La deuxième observation est vraiment beaucoup trop sommaire (8 lignes), pour être discutée. La troisième, presque aussi sommaire, concerne une demoiselle également atteinte de varices et ulcérations de la jambe (*à 20 ans !*). La quatrième, reproduite d'après une communication d'Alfieri au Congrès de Turin en 1898[1], concerne un jeune homme de 18 ans, atteint de ***kératite parenchymateuse***, étant le ***troisième enfant venu après une fausse couche et un deuxième mort à 10 mois avec méningite;*** le sujet, dit Alfieri, ne présenterait PAS D'AUTRES stigmates de syphilis héréditaire, ni aucun signe de syphilis acquise plus ou moins récente.

Nous laissons le lecteur juger si ces quatre observations peuvent vraiment se dire probantes, dans le sens voulu par l'auteur. La dernière, rapportée par M. Herbout, concernant des lésions congénitales pour ainsi dire macroscopiques, chez une hérédo-syphilitique avérée, ne nous touche pas de près.

1. Voir *Recueil d'Ophtalmologie*. 1899, p. 162.

« Ayant suivi les discussions que la question avait soulevées, et ayant eu l'occasion d'observer plusieurs cas de stigmates ophtalmoscopiques rudimentaires », comme M. Herbout le dit dans son *Avant-propos*, il est à regretter que l'auteur ne tienne pas compte de ce que nous avons déjà répondu, dans plusieurs occasions, aux arguments qui ont inspiré sa thèse; et il est encore plus regrettable que l'auteur ne nous ait pas relaté d'autres documents cliniques. — Voulant rester dans des limites d'analyse objective, rappelons simplement à l'auteur que nous avons insisté sur la différence entre l'anneau choroïdien (physiologique) et le cadre pigmentaire péripapillaire faisant partie des *stigmates;* que nous avons comparé entre elles la marbrure physiologique de la chorio-rétine et la dystrophie pigmentaire constituant *sénilisme précoce du fond de l'œil;* que nous avons discuté ces dystrophies pigmentaires de la choroïde et de la rétine dans la syphilis *acquise*, laquelle peut aussi donner des *stigmates pigmentaires rudimentaires.* Refuser à ces derniers leur valeur diagnostique, sous prétexte qu'ils ne seraient pas assez marqués ni absolument spécifiques, vaudrait se priver d'un signe ophtalmoscopique précieux pour dépister la vérole, congénitale ou acquise; l'oculiste serait alors aussi fautif qu'un dermatologue ne prêtant pas attention au *collier de Vénus*, sous prétexte que la pigmentation de la peau peut varier pour une foule de causes et que la pigmentation *spécifique* doive seulement se manifester par des syphilides pigmentaires classiques.

A. Antonelli.

Roux. **Recherches sur les lésions du grand sympathique dans le tabès.** — A la Société de biologie, dans la séance du 14 octobre 1899, M. Roux a fait, sur ce sujet, la communication suivante :

En étudiant, dans trois cas de tabès, les lésions des fibres à myéline du grand sympathique, il a trouvé que ces fibres constituaient le protoneurone sympathique et unissaient les ganglions sympathiques au système nerveux central. Elles sont extrêmement nombreuses dans le grand splanchnique, le sympathique thoracique et le cordon sympathique qu'il a étudiés spécialement.

Il résulte de ces recherches que les fibres à myéline peuvent être rangées en deux groupes :

1° Les grosses fibres à myéline mesurant 15 μ de diamètre, en moyenne peu nombreuses et provenant, comme il l'avait établi sur le chat, des ganglions rachidiens latéraux;

2° Des petites fibres à myéline mesurant 5 μ de diamètre, en moyenne, de beaucoup les plus nombreuses et provenant de la

moelle, en partie par les racines antérieures, en partie par les racines postérieures.

Or, dans trois cas de tabès examinés, M. Roux avait observé d'une façon constante une diminution du nombre des petites fibres à myéline; sur des coupes, en procédant par numération et en comparant avec l'état normal, il a constaté que cette diminution peut atteindre le tiers ou la moitié des petites fibres à myéline du sympathique. Par contre, les grosses fibres à myéline sont intactes.

Cette lésion pouvait, en quelque sorte, être prévue *à priori;* en effet, les grosses fibres provenant des ganglions rachidiens intacts dans le tabès restent intactes. Seules, les petites fibres qui sortent par les racines postérieures, dégénèrent et disparaissent à mesure que ces racines s'atrophient.

On produit, d'ailleurs, une lésion tout à fait semblable sur le chat, en sectionnant les 4e, 5e et 6e racines postérieures dorsales, entre la moelle et le ganglion. Ces petites fibres à myéline, qui sortent par les racines postérieures, n'ont sûrement pas de fonctions motrices; elles sont probablement sensitives, et leur lésion explique les analgésies viscérales du tabès.

TANZI. **Singulier état des pupilles dans un cas de paralysie générale au début** (*Rivista di patologia nervosa e mentale*, 1899). — Dans un cas de M. Tanzi, en effet, où les phénomènes pupillaires furent suivis avec une attention toute spéciale, on observa leur disparition et leur retour à différentes reprises, l'inégalité pupillaire suivant les oscillations des troubles psychiques.

Un homme de 50 ans fut amené, soigné pour une crise d'agitation qui marquait le début apparent de sa paralysie générale ; on note que la pupille droite est plus petite que la gauche et en état de rigidité; dix jours plus tard, il y a une accalmie dans les troubles psychiques et l'on observe que les pupilles sont redevenues symétriques et réagissent bien à la lumière. Après une semaine de trêve, les troubles psychiques reparaissent et la pupille droite est de nouveau plus petite que la gauche et en état de rigidité. Pendant six semaines, les conditions mentales et celles des pupilles restent sans changement; puis le malade recouvre sa lucidité et les pupilles récupèrent leurs réactions normales et leur symétrie. Ces alternatives de rémission et d'exacerbation des troubles psychiques, accompagnées de la disparition et de la réapparition des troubles pupillaires, se sont répétées deux fois encore.

Après un séjour d'un peu plus d'un an à l'asile, le malade, en

état de guérison apparente, est rendu à la liberté : les pupilles sont parfaitement égales. Cette rémission persiste deux ans; avec une nouvelle période d'agitation reparaît l'inégalité pupillaire sous la forme déjà mentionnée plusieurs fois. Le calme est revenu, mais non la santé mentale; les pupilles demeurent inégales et la droite, rigide, est toujours la plus petite. (*Presse médicale*, 29 novembre 1899, E. Feindel.)

Atrophie des papilles optiques dans un cas d'acromégalie avec autopsie. — M. E. Mendel avait présenté, il y a quatre ans, à la *Société médicale de Berlin*, une femme atteinte d'acromégalie qui, en outre des lésions du squelette, présentait une hémianopsie bitemporale double et un goitre de moyen volume; on ne trouvait pas trace de persistance du thymus. De plus, depuis deux ans, elle avait de l'aménorrhée, de violentes douleurs de tête, des vomissements fréquents; enfin, de temps en temps, elle était atteinte de polyphagie et de polydipsie. On avait alors diagnostiqué une tumeur de l'hypophyse.

Cette femme vient de mourir et l'autopsie a confirmé l'exactitude du diagnostic. On a constaté une tumeur du volume d'une noix (un myxosarcome) occupant l'hypophyse, et une tumeur plus volumineuse pénétrant dans le troisième ventricule du cerveau. Les nerfs optiques étaient atrophiés. Il existait un goitre colloïde volumineux et un thymus persistant, long de 8 centimètres, dont la présence n'avait pu être reconnue pendant la vie. La rate, hypertrophiée, mesurait 20 centimètres de long; les ovaires étaient parsemés de nombreux kystes et les seins avaient acquis un volume extraordinaire.

M. Mendel pense qu'on ne peut guère admettre que ces différentes lésions aient toutes leur cause dans la tumeur hypophysaire. D'après lui, ce cas semble prouver que l'acromégalie est une maladie générale.

Il avait jadis exprimé l'espoir d'obtenir la guérison en faisant prendre à la malade de l'hypophyse d'animaux, mais cette espérance ne s'est nullement réalisée.

De la migraine ophtalmique compliquée de glaucome. — Johann Holmstrom rapporte un fait très important servant à démontrer que les migraines peuvent amener à la longue des accidents glaucomateux. Voici ce fait :

Une demoiselle de 47 ans souffrait depuis sa 32e année d'accès de migraine intense tous les quinze jours. Les dernières années, la malade a observé que sa vue s'obscurcissait pendant les accès et qu'elle apercevait des cercles irisés autour de la flamme d'une

bougie allumée. Ces troubles de la vue disparaissaient toujours à la fin de l'accès. Malgré l'examen objectif le plus minutieux, il fut impossible de révéler le moindre symptôme de glaucome et le diagnostic fut : migraine ophtalmique.

Après trois mois, la malade se présenta à nouveau et raconta que, lors du dernier accès de migraine, la vue de l'œil droit s'était fortement obscurcie et qu'aucun changement ne s'était produit à la cessation de l'accès, ainsi que cela arrivait d'habitude. L'œil droit fut trouvé glaucomateux : cornée trouble, chambre antérieure très réduite, pupille dilatée et presque sans réaction, papille excavée, artères animées de battements, T + 2. Le jour suivant l'iridectomie fut pratiquée avec un succès complet.

La malade eut depuis lors ses accès de migraine comme auparavant, mais il ne se produisit plus de trouble de la vue de l'œil iridectomisé. Quelque temps après ce fut au tour de l'œil gauche de devenir glaucomateux.

L'iridectomie pratiquée sur cet autre œil délivra entièrement la malade, non de ses migraines, mais de ses troubles glaucomateux. (*Nord. med. Arkiv.*, n. 25, 1899; *Bulletin médical*, 2 décembre 1899.)

Dr Dominguez Roca. — Estadistica operatoria de la Clinica oftalmologica del Hospital general de Toluca (*Anales de Oftalmologia de Mexico*, Enero 1900). — L'auteur rend compte de 232 opérations pratiquées à la clinique. Sur ce nombre, il a fait l'extraction de la cataracte 50 fois, dont 27 dures, 3 traumatiques, 1 congénitale, 1 luxée. L'extraction a été pratiquée par l'auteur sans iridectomie dans 49 cas, et, sur ce nombre, il n'y a eu que 2 fois une hernie de l'iris.

Dans le même laps de temps il s'est présenté à la clinique du Dr Dominguez Roca 17 glaucomes aigus ou subaigus et 9 glaucomes chroniques. Tous ces malades ont été soignés par la sclérotomie d'après le procédé de Galezowski. A la suite de cette opération 9 malades furent complètement guéris, et les autres améliorés très sensiblement.

Un cas de sclérose en plaques avec atrophie des papilles et nystagmus, par le Dr Baylac (de Toulouse). — La sclérose en plaques est une maladie essentiellement polymorphe en raison de la dissémination des plaques de sclérose sur les différentes parties des centres nerveux.

Charcot en avait décrit trois formes principales : la forme cérébrale, la forme spinale et la forme cérébro-spinale. Il existe, en

outre, des formes frustes, pouvant simuler le tabes dorsal spasmodique, la sclérose latérale, la myélite transverse.

Morel a eu l'occasion, il y a quelques années, d'appeler l'attention de la Société de médecine de Toulouse sur cette variété toute particulière de sclérose en plaques.

La forme classique cérébro-spinale de Charcot est observée très rarement. Ayant eu l'occasion d'en étudier un exemple le Dr Baylac l'a rapporté en détail. Voici l'observation de ce malade :

Guillaume B..., 27 ans, tonnelier, entré le 3 septembre, salle Saint-Sébastien, n° 8.

Mère tuberculeuse; très nerveuse.

Antécédents personnels. — Variole grave à 14 ans. Vers l'âge de 24 ans, à la suite d'un violent accès de colère, il est pris de bégaiement très accusé. Vertiges fréquents. En même temps, le malade se plaint d'une violente céphalée en casque avec plaque frontale.

Six mois après l'apparition des premiers symptômes, il se fait admettre à l'Hôtel-Dieu, daus le service de M. le prof. Caubet. Il éprouve une très grande faiblesse et une très grande gêne dans les membres inférieurs; il est obligé de faire de grands efforts pour remuer ses jambes, qui paraissent lourdes et se détachent difficilement du sol. Les réflexes tendineux sont très exagérés.

Sous l'influence du repos associé à l'iodure de potassium, aux douches, une amélioration se produit très rapidement.

En janvier 1899, la maladie reparaît avec les mêmes symptômes qu'au début : faiblesse dans les membres inférieurs, maux de tête, vertige. Tout travail est impossible; la station verticale est très difficile et un tremblement se produit au niveau du membre supérieur gauche à l'occasion des mouvements volontaires.

Troubles oculaires. — Diminution considérable de l'acuité visuelle : 1/4 à gauche, 2/3 à droite; impossibilité de lire les petits caractères d'imprimerie. L'examen du fond de l'œil, pratiqué par M. le prof. Vieusse, fait constater une atrophie double commençante des deux papilles. Pas de dyschromatopsie. Inégalité pupillaire : pupille gauche plus petite que la pupille droite. Conservation des réflexes à la lumière et à l'accommodation. Rétrécissement du champ visuel en bas et en dedans. Il existe une atrophie légère du globe oculaire gauche. Enfin, les deux globes oculaires sont animés d'oscillations horizontales, involontaires et très rapides, plus accusées à l'œil gauche, et qui s'accentuent dans les positions extrêmes des yeux. Pas de strabisme.

Souvent la tête et le tronc sont pris d'oscillations rythmées. Néanmoins, dans certains cas, le tremblement se généralise à tout le corps et envahit le bras droit.

Les *vertiges* sont fréquents, surtout pendant la marche.

Le malade présente de la paraplégie spasmodique, du tremblement intentionnel, de l'embarras de la parole, du nystagmus, des troubles oculaires et des vertiges.

Le diagnostic est posé de sclérose en plaques, à forme cérébro-spinale.

Quand à l'étiologie de cette affection, dans ce cas, elle paraît assez obscure.

Nous retrouvons bien, au début de l'affection, une émotion morale violente, une grave discussion. Mais l'on sait que cette cause est incapable, par elle-même, de produire la symptomatologie si complexe de la sclérose en plaques.

Depuis les travaux de Kahler et Pick (1879) et de M. le prof. Marie, qui s'est constitué le défenseur de la théorie infectieuse de la sclérose en plaques, on connaît les rapports intimes qui unissent cette affection avec les maladies infectieuses. Les symptômes de la sclérose disséminée des centres nerveux apparaissent le plus souvent dans le cours des infections, pendant la convalescence ou à la suite de ces infections.

Chez le malade du Dr Baylac, on découvre dans les antécédents l'existence d'une *variole* grave à l'âge de 14 ans, soit huit années avant l'apparition des premiers symptômes de sa maladie. Nous admettrons que la sclérose en plaques a été déterminée par la variole survenue dans l'adolescence et que l'émotion morale, qui a marqué le début de l'affection, n'a joué qu'un rôle occasionnel, provocateur. (*L'Echo médical*, 3 février 1900.)

Dr Galezowski.

L'endocardite et ses rapports avec d'autres maladies. — M. Litten (de Berlin) distingue une endocardite bénigne, une endocardite maligne non purulente et une endocardite maligne purulente.

Endocardite bénigne. — Le plus souvent l'altération ne se révèle qu'à l'examen du cœur. Les contractions cardiaques sont renforcées, le pouls est ample et fréquent, d'ordinaire régulier. A l'auscultation on perçoit souvent un souffle systolique à la pointe. La guérison peut être complète. Dans certains cas il en résulte une lésion valvulaire durable. Les complications les plus fréquentes sont la pleurésie et la péricardite séreuse.

L'étiologie de l'affection est élucidée par l'examen bactériologique. La recherche des microorganismes dans les exsudats articulaires est généralement négative. L'endocardite survenant au cours du rhumatisme est due à l'agent infectieux de cette affection.

La blennorragie peut provoquer l'apparition d'une endocardite.

Endocardite maligne non purulente. — On l'observe dans le rhumatisme articulaire aigu, dans la chorée avec rhumatisme, dans la blennorragie.

Au point de vue étiologique, la forme bénigne et la forme maligne sont analogues.

Les symptômes sont les mêmes que dans la forme bénigne, mais plus accentués, plus sévères, plus étendus. L'état général est grave, on constate de la tuméfaction de la rate, et la diazoréaction apparaît dans l'urine; la peau, les muqueuses, la rétine se couvrent parfois d'hémorragies survenant par poussées successives. La néphrite hémorragique avec hématurie est fréquente.

Les pupilles des pneumoniques, par ZANONI. — Chez les pneumoniques il existe, à part quelques rares cas, une mydriase bilatérale, qu'on doit attribuer, avec toute probabilité, à l'action des anti-toxines pneumoniques. La mydriase est plus prononcée du côté malade, d'où l'asymétrie pupillaire. Cette différence dans les phénomènes mydriatiques des deux côtés de l'axe tient à une excitation réflexe du ganglion cervical supérieur du sympathique, qui a son origine dans l'irritation des filets pulmonaires de la 10e paire occasionnée par le voisinage des foyers inflammatoires pneumoniques. L'absence des phénomènes pupillaires ou leur disparition sont d'un pronostic défavorable, car ils démontrent que la production de l'antitoxine pneumonique est très diminuée ou suspendue et que le nerf inhibiteur du cœur est moins excitable dans la production de la mydriase et de l'asymétrie. Les phénomènes pupillaires peuvent servir à diagnostiquer le siège de la pneumonie, quand les foyers trop petits ou trop profonds ne peuvent pas être découverts par les autres moyens de recherche et aussi pour démontrer, même au bout de plusieurs jours, l'existence antérieure d'une pneumonie complètement terminée. (*La Médecine moderne*, 14 mars 1900.)

Sur l'insertion postérieure des muscles de l'œil, par M. ROUVIER. — Le travail que vient de publier l'auteur dans le *Montpellier médical*, et qu'il a communiqué à la Société des sciences médicales de Montpellier (9 février 1900) présente un intérêt tout particulier au point de vue du mode d'insertion des muscles droits de l'œil dans la partie postérieure de la cavité orbitaire.

Selon M. Rouvier, les muscles s'attachent soit sur le périoste de la cavité orbitaire, soit sur le tendon de la zonule de Zim.

Le releveur de la paupière supérieure, le grand oblique et les parties latérales du droit supérieur, ainsi que quelques fibres

périphériques du droit interne et externe prennent leurs attaches au fond de l'orbite sur le périoste.

Pour l'auteur donc l'anneau de Zim n'est autre chose que le canal cylindro-fibreux, dont la surface externe s'attache à la fente sphénoïdale.

Complications nerveuses du diabète sucré, par DESBONNETS. (Thèse de doctorat, Paris 1900). — L'auteur étudie dans sa thèse successivement les différents symptômes morbides moteurs, sensitifs et psychiques.

La perte du sens musculaire, la démarche incertaine, le signe de Romberg ne sont pas rares. En outre, on rencontre dans le diabète des anesthésies, des hyperesthésies, des dysesthésies, des crises gastralgiques tout à fait analogues à celles des tabétiques. La frigidité, l'impuissance, sont la règle; il en est de même de certains troubles trophiques : maux perforants, chute des ongles et des dents. Si l'on suppose la coexistence de quelques-uns de ces phénomènes, on aura le pseudo-tabes diabétique.

Dans certains cas il existe de la sclérose des cordons postérieurs.

Troubles sensitifs. — En première ligne, viennent les névralgies qui frappent de préférence certains nerfs : le sciatique, le crural, le trijumeau, les intercostaux, les nerfs cervico-occipitaux. La coexistence et l'alternance de plusieurs d'entre elles n'est pas rare chez le même sujet. Worms a insisté sur leur bilatéralité et leur symétrie; ces caractères sont loin d'être constants. Dans tous les cas, ces névralgies sont très vives, tenaces, rebelles à tout traitement. Elles se calment lorsque, sous l'influence du régime, la glycosurie diminue.

Ces névralgies sont sous la dépendance d'une névrite périphérique.

On peut placer, à côté de ces névralgies, la céphalalgie, la gastralgie, l'entéralgie, les arthralgies, etc. L'angine de poitrine, observée par Vergely, est sous la dépendance d'une lésion du plexus cardiaque.

Troubles sensoriels. — On note, chez les diabétiques, la perversion du goût et de l'odorat, des otalgies et des surdités passagères ou persistantes dont le mécanisme est mal connu.

Les plus importants de ces accidents sensoriels sont les troubles oculaires : la cataracte, l'amblyopie et les paralysies oculaires

La cataracte, souvent précédée de céphalée et de névralgies sus-orbitaires, est presque toujours double, apparaît à une période tardive du diabète et est très rapide dans son évolution. Bouchard croit qu'elle est surtout fréquente chez les diabétiques albuminuriques.

D'après Lecorché, l'amblyopie des diabétiques est tantôt légère, tantôt grave.

La forme légère est un symptôme précoce et fugace; elle guérit facilement, mais est sujette à des récidives fréquentes.

La forme grave apparaît, dans la pluralité des cas, à une période tardive; le début en est insidieux, la marche lente et progressive.

Les paralysies oculaires dépendent des paralysies des muscles intrinsèques et extrinsèques du globe oculaire. Il en résulte soit de l'insuffisance d'accommodation, soit de la diplopie.

Troubles mentaux. — Les troubles mentaux sont fréquents et très variables; mais on peut toujours trouver un fonds commun qui représente l'état mental habituel du diabétique.

Les troubles psychiques trouvent leur application dans les antécédents héréditaires que l'on relève habituellement chez les diabétiques.

Les vertiges, la céphalée, l'insomnie (P. Marie et R. Robinson), les cauchemars, les torpeurs sont fréquents chez les diabétiques.

La narcolepsie est caractérisée par de véritables accès de sommeil insurmontables survenant à divers moments de la journée, en dehors des conditions habituelles du sommeil.

Vient enfin le coma, accident terminal d'un grand nombre de diabétiques.

Quant à l'hémiplégie que M. Desbonnets a plus particulièrement étudiée, elle compte parmi les plus fréquents des accidents nerveux du diabète et le plus souvent elle en est en rapport avec le ramollissement ou l'hémorragie cérébrale. Aussi est-elle considérée comme étant d'un pronostic très grave. La plupart des autres phénomènes nerveux n'ont pas de valeur pronostique particulière, car ils peuvent se montrer à n'importe quelle période de la maladie et alors même que le sucre a disparu momentanément des urines. A ce point de vue, l'opinion de Lasègue paraît encore vraie : « Dans le diabète, alors même que la maladie est connue, rien ne pourra faire prévoir, s'il se produira, à un moment donné, des manifestations nerveuses; en effet, tandis que dans l'alcoolisme, par exemple, l'étude des antécédents et des prédispositions des malades permet d'annoncer, dans une certaine mesure, que des manifestations se feront sur le cerveau, il n'en est pas de même dans le diabète où ces manifestations sont absolument imprévues et peuvent d'ailleurs se montrer indifféremment dans toutes les périodes de la maladie. »

Ectropion cicatriciel suite de lupus de la face; blépharoplastie, par M. Aubaret. — Malade atteinte, depuis quelques années, de lupus de la face ayant gagné les paupières inférieures.

Peu à peu, ces paupières, la gauche surtout, se sont mises en ectropion.

Au moment où la malade se présente à la clinique de Bordeaux, la déviation de la paupière était telle que la muqueuse palpébrale est mise à découvert jusque dans la profondeur du cul-de-sac.

Le globe oculaire se ressent de l'irritation conjonctivale chronique qui résulte de cet ectropion. Une blépharoplastie a été pratiquée par M. le professeur Badal à la date du 31 janvier et vous donne quelques détails sur le procédé employé.

Dans les cas d'ectropions cicatriciels qui se produisent à la suite de brûlures, ou bien, comme dans le cas particulier, à la suite de cicatrices lupiques, le chirurgien n'a pas souvent l'embarras du choix de la région où il prendra la peau saine pour restaurer la paupière dont la face cutanée est détruite.

Ici, la peau de la joue ne pouvant être utilisée, il a fallu renoncer aux procédés par glissement, à la méthode de Diffenbach par exemple, et adopter la méthode à lambeau temporal. C'est donc à un procédé par torsion que s'est arrêté M. le professeur Badal.

Or, ces procédés par torsion du lambeau présentent quelques inconvénients dont il faut tenir compte. Si on dessine par exemple, à la manière de Denonvilliers, un lambeau tel qu'il est représenté dans les traités classiques, on s'expose, par suite de la torsion du lambeau temporal sur le pédicule, à créer une sorte de bourrelet cutané des plus disgracieux. Ce bourrelet quelquefois s'affaisse et s'atténue avec le temps, mais souvent il persiste indéfiniment, et dans quelques cas il devient nécessaire de l'exciser. Pour éviter cet inconvénient, on serait tenté de réduire la largeur du pédicule.

Mais alors, on s'expose à une mauvaise nutrition du lambeau et quelquefois à de la gangrène. Pour éviter ces inconvénients, voici de quelle façon on pourra, à la manière de M. le professeur Badal, modifier les lignes d'incision.

L'incision interne, qui limite en dedans le lambeau temporal choisi convenablement long et large, a été prolongée en bas jusqu'au point situé un peu au-dessous de la limite inférieure de la surface cruentée. Elle se terminera en dessinant une légère courbe *concave en dedans.*

La surface cruentée destinée à recevoir le lambeau a été limitée inférieurement vers sa partie externe par une ligne qui va rejoindre l'extrémité inférieure de la précédente et dessinera une courbe *convexe en haut* et en dehors.

Ces extrémités recourbées des lignes ont été faites pour s'adapter l'une à l'autre. Grâce à cette double courbure, on a pu éviter de réduire les dimensions du pédicule. La torsion du lambeau est

très diminuée. Il y a presque glissement du lambeau temporal sur la surface cruentée.

Les deux paupières ont été d'abord suturées au crin de cheval aseptique.

Le lambeau temporal a été maintenu en place à l'aide de sutures au crin de cheval et au fil de soie fine.

La réunion a eu lieu par première intention. Les cicatrices sont encore visibles, mais ne tarderont pas à disparaître.

Dans tous les cas, le côté opéré et l'autre côté sont parfaitement symétriques et l'on ne voit pas la moindre trace de bourrelet cutané, ce qui aurait été ici d'autant plus disgracieux que l'intervention n'a porté que sur un seul côté. (*Journal de méd. de Bordeaux*, n. 14, 1900.)

Atlas-manuel d'Ophtalmoscopie, par HAAB, TERSON, CUÉNOD, 2e édition, Baillière, édit., 1900. — Le légitime succès obtenu en 1895 par la traduction du *Manuel d'Ophtalmoscopie*, du professeur Haab, faite par MM. Terson et Cuénod justifie la publication d'une nouvelle édition remaniée par A. Terson d'après la seconde édition allemande.

Le nouveau *Manuel d'Ophtalmoscopie* renferme un certain nombre d'additions, les unes sur le pouls rétinien dont il donne une étude fort bien résumée, et sur la mensuration pupillaire; les autres portant sur les figures (rétinite circinée, sclérectasie nasale, etc.). Une heureuse adjonction est celle de planches anatomo-pathologiques, dessinées et coloriées par Schröter, se rapportant aux principaux cas cliniques.

Dans le cours de l'ouvrage, on trouve de nombreuses additions en petit texte dues à M. Terson qui a fait là œuvre très personnelle en complétant les descriptions du professeur Haab, en décrivant de nouveaux moyens d'exploration ou de nouveaux instruments, enfin en écrivant un chapitre de 75 pages sur les rapports de l'ophtalmoscopie et des maladies générales.

Le livre se divise en trois parties :

La première traite de l'*ophtalmoscope et du diagnostic ophtalmoscopique*. On y trouve décrits : la théorie de l'ophtalmoscope, l'examen à l'image droite et à l'image renversée, la skiaskopie, la description et le maniement de l'ophtalmoscope, l'éclairage électrique par contact, la description du fond d'œil normal, le pouls rétinien.

La deuxième partie (*Atlas ophtalmoscopique*) est la plus originale et la plus importante de l'ouvrage, car elle se compose d'une série de planches coloriées et exécutées d'après nature, qui donnent très fidèlement toutes les lésions principales du fond de

l'œil, reproduites telles qu'on les voit à l'image renversée et à la lumière artificielle. Le professeur Haab a judicieusement évité de donner les raretés ophtalmoscopiques et a multiplié, au contraire, les planches concernant les lésions importantes qui doivent être diagnostiquées à différentes périodes de leur évolution. A côté des figures qu'on retrouve dans les Atlas de ce genre déjà connus, signalons comme moins banales la planche VIII (malformation congénitale de la choroïde et du nerf optique); la planche X (lacune congénitale de la choroïde et absence congénitale du pigment oculaire); la planche XXXI (altérations du fond de l'œil dans l'anémie pernicieuse); la planche LX (rétinite circinée); la planche LXXIX (sclérectasie nasale dans la myopie forte). C'est dans la deuxième partie que sont reproduites les coupes histologiques dessinées par Schröter. Toutes les figures sont accompagnées d'une description claire et concise. C'est donc là un guide précieux pour l'étude des lésions ophtalmoscopiques.

La troisième partie a trait aux *lésions ophtalmoscopiques dans les maladies générales*, c'est-à-dire dans les maladies nerveuses, dans les affections du tube digestif, dans les maladies du système circulatoire, dans celles de l'appareil respiratoire, dans les néphrites, le diabète, la goutte, les troubles d'origine génitale, les affections cutanées, les infections générales diverses et les intoxications.

En résumé, l'*Atlas-manuel d'Ophtalmoscopie* de Haab complété par Terson est un excellent traité présenté sous un format commode, qui, par sa rédaction méthodique et claire, réduisant la bibliographie aux noms fondamentaux, par l'enseignement si démonstratif qu'il donne grâce aux figures coloriées, constitue une iconographie fort utile à l'étudiant et au praticien. A côté des ouvrages analogues de Bouchut, de Gowers, de Galezowski, des altas de Jœger, de Liebrech, etc., ce livre prend une place des plus honorables.

Comme le dit Terson dans sa préface, il n'y a jamais trop d'ouvriers pour la diffusion féconde des études ophtalmologiques. Le succès de la première édition a suffisamment prouvé que les auteurs avaient pleinement réussi. Dr FAGE.

Die Bacterien des Auges (*Augenaertzlische Unterrichtstafeln von Magnus*) (*Kerns' Verlag*, Breslau, 1899), par le Dr F. SCHANZ. — Le 17e fascicule des tables pédagogiques de Magnus est un des mieux réussis et des plus utiles pour le clinicien, car il réunit en 18 planches lithographiées en couleurs tous les principaux microorganismes qui se rencontrent le plus couramment dans les affections oculaires.

Or il est aujourd'hui indispensable à un diagnostic précis que le clinicien procède, si ce n'est à une étude bactériologique complète avec cultures et inoculations, tout au moins à un examen sur plaques des sécrétions ou suppurations conjonctivales ou autres.

La brochure que nous avons sous les yeux donne en quelques pages la description, le mode de préparation des différents microbes en même temps que les formes cliniques des affections dans lesquelles on retrouve les différents microorganismes figurés sur des planches très bien faites.

Les staphylocoques blancs, dorés et citrins, sont de rencontre banale et ne présentent pas de spécificité caractéristique; on en rencontre dans beaucoup de conjonctivites, dans les dacryocystites, dans des panophtalmies, etc.

Le streptocoque pyogène se rencontre constamment dans les affections phlegmoneuses du sac lacrymal, dans l'érésipèle, la septicémie, la fièvre puerpérale; il provoque une conjonctivite catarrhale ou pseudo-membraneuse souvent très grave, des ulcères à hypopion atypiques; les infections traumatiques relèvent souvent du streptocoque.

Le gonocoque de Neisser est aujourd'hui trop connu pour qu'il soit besoin de le décrire.

Le diplocoque de Fränkel-Weischelbaum se trouve dans la bouche et souvent snr la conjonctive, dans la pneumonie, dans la méningite cérébro-spinale, dans l'endocardite.

Il provoque une forme de conjonctivite aiguë plus effrayante que grave. Ce pneumocoque est l'agent principal de l'ulcère serpigineux de la cornée; il se trouve souvent dans le sac lacrymal. On a observé des ophtalmies métastatiques dues au pneumocoque.

Le bacille de la diphtérie (Lœffler) cause de la conjonctivite diphtérique; malgré sa spécificité il se trouve à l'état sporadique dans la bouche, le nez et sur la conjonctive. Le bacille de Lœffler peut provoquer aussi bien la forme diphtérique grave; on le trouve souvent associé avec le streptocoque dans les formes très graves.

Le xérose bacille de Kuschert et Neisser est d'une spécificité encore douteuse et beaucoup pensent que ce n'est qu'un bacille diphtérique non virulent, car on le trouve banalement sur la conjonctive, ce serait un bacille pseudo-diphtérique.

Le diplobacille de *Morax et Axenfeld* est aujourd'hui reconnu comme l'agent spécifique de la *conjonctivite* subaiguë. Sa présence indique comme traitement de choix le sulfate de zinc.

Le bacille de *Weeks et Koch* est l'agent pathogène de la conjonctivite catarrhale aiguë dont la gravité est rarement bien grande, quoique Morax ait observé des complications cornéennes.

En outre de ces éléments les plus communs et les plus importants en ophtalmologie, Schanz donne encore les caractères du *bacille de Koch, du bacille de la lèpre, du bacille pycyaneus, du bacterium coli, du bacille encapsulé de Pfeiffer*; enfin des *actinomyces* et des *aspergillus*.

Ce petit ouvrage a sa place dans toutes les bibliothèques ophtalmologiques.

Des modifications de la pupille et de leur importance au point de vue du diagnostic, par le Dr LIEBRECHT, de Hambourg (*Résumé des Ann. Soc. méd.-chir. de Liège*). — Sous ce titre, l'auteur fait un tableau de la valeur des modifications de la pupille au point de vue du diagnostic des affections générales, tableau qui nous paraît utile au praticien.

L'immobilité de la pupille avec conservation de la convergence est un symptôme des plus constants de l'*ataxie locomotrice*. Les pupilles peuvent ici avoir leurs dimensions normales, mais plus souvent cependant elles sont rétrécies, ce qui peut s'expliquer par la suppression d'une grande partie des irritations sensitives résultant de ce que les nerfs sensitifs sont émoussés. L'immobilité des pupilles révèle une affection dans le domaine de ces filets nerveux qui vont des tubercules quadrijumeaux au noyau du sphincter pupillaire situé au commencement de l'aqueduc de Sylvius dans le centre de l'oculo-moteur commun. Habituellement bilatérale, l'immobilité de la pupille peut ne se manifester que d'un côté. Sur 16 cas, Liebrecht l'a vue 6 fois unilatérale. Dans les cas d'immobilité pure de la pupille, il n'est pas rare qu'il se montre une différence dans le diamètre des deux pupilles, causée par des altérations dans le domaine du sympathique ou des nerfs sensitifs périphériques. Le phénomène pupillaire dans l'ataxie se présente dans 30 à 70 p. 100 des cas. En outre de cette immobilité de la pupille, se présente très rarement une *paralysie du sphincter*. Celle-ci est un symptôme fréquent de la *syphilis cérébrale*.

Ce qui a été dit pour l'immobilité de la pupille se rapporte en tous points à la paralysie générale dans laquelle l'absence de réflexe pupillaire doit se montrer dans 50 à 90 p. 100 des cas.

Dans la paralysie, manque en général le myosis, habituel dans l'ataxie; en revanche, il n'est pas rare de rencontrer une inégalité ou un aspect anormal des pupilles. L'opinion de Charcot, que l'inégalité des pupilles et l'absence de réflexe pupillaire ne se voient que dans le tabès et la paralysie, jamais dans la sclérose et l'hystérie, ne peut plus être admise dans sa généralité.

Dans les *tumeurs cérébrales* et les *abcès du cerveau*, il ne se produit pas d'altération de la pupille, aussi longtemps que le nerf

optique et l'oculo-moteur restent intacts. Dans la *méningite*, selon que l'exsudat, situé d'ordinaire à la base, irrite ou paralyse, les pupilles sont d'abord rétrécies, ensuite inégalement dilatées.

Les symptômes de la *paralysie du sympathique* consistent en un rétrécissement de la pupille, mais en outre en un ptosis dû à la perte d'action du muscle de Müller. Dans l'irritation du nerf sympathique, la pupille reste inaltérée, tandis que la paupière supérieure est rétractée. Citons ici ce malade présenté par Bechterew, qui pouvait volontairement dilater presque au maximum la pupille de son œil droit. On observe parfois dans les maladies infectieuses et à la suite de l'ingestion de viandes gâtées une paralysie du sphincter pupillaire, tandis que dans la diphtérie c'est la paralysie de l'accommodation avec conservation de la motilité pupillaire que l'on rencontre.

Dans l'intoxication chronique par le tabac et l'alcool, les pupilles sont rétrécies et peu mobiles.

Traitement de l'entropion par l'électrolyse des paupières, par Cirera Salse (*Archives d'électricité médicale*, 15 décembre 1899). — Le traitement consiste à introduire dans les paupières une aiguille en acier à 1, 2 ou 3 millimètres du rebord des paupières, au-dessous de la peau, le long du bord palpébral, et à faire passer un courant galvanique continu de 5 à 8 milliampères pendant quatre à sept minutes.

Les effets de l'électrolyse sont bien connus, mais il faut se souvenir qu'après l'intervention, il y a dans les paupières un trajet tubulaire : donc, la rétraction cicatricielle sous-dermique relève le bord des paupières et en rectifie la position. Il n'est besoin d'aucun pansement après l'intervention; mais si, après quinze jours, la rectification du bord palpébral n'est pas complète, on doit répéter l'opération. Cette application de l'électrolyse a été pratiquée avec succès :

1° Sur un sujet atteint d'entropion aux deux yeux;

2° Sur une malade âgée de 60 ans, souffrant d'un entropion double localisé à un seul œil. Une seule ponction électrolytique au niveau des paupières a amené la guérison;

3° Sur un malade atteint de paralysie faciale accompagnée d'un entropion datant de trois années. Les applications de courants faradiques n'ayant pas amené la guérison de l'entropion en même temps que celle de la paralysie, l'auteur a employé l'électropuncture électrolytique et fait une séance de cinq minutes avec une intensité de 6 milliampères. Cette unique séance a suffi pour amener la parfaite guérison.

Cette méthode de traitement de l'entropion mérite d'être utilisée à cause des avantages qu'elle offre sur les autres méthodes de traitement proposées pour la même affection.

La méthode de Crédé (*Aerztl. Sachv. Zeitung*, n° 2, 1900). — MICHAELSEN, à propos d'une décision de la commission médicale de 1887, qui estima qu'on ne saurait rendre obligatoire pour les sages-femmes de l'empire allemand l'emploi de la méthode de Crédé, se déclare partisan de cette décision. Il est certain que si l'opération, consistant à instiller dans l'œil du nouveau-né une goutte d'une solution de nitrate d'argent à 2 p. 100, est bien faite, il ne saurait en résulter aucun dommage grave; il n'est toutefois pas rare d'observer, à la suite de cette intervention, une irritation de la conjonctive qui peut, dans quelques cas, acquérir une grande intensité.

L'auteur a observé, tout dernièrement, un cas de kératite ulcéreuse à la suite de l'emploi, par une sage-femme, d'une solution trop concentrée : la sage-femme avait négligé de faire une ordonnance et avait fait chercher la solution; il est probable que la commission fut mal exécutée.

Michaelsen estime que l'emploi de la méthode de Crédé doit être réservé aux seuls médecins : ces derniers, en cas d'erreur, pourront plus aisément prendre les mesures nécessaires pour éviter des inflammations sérieuses des milieux oculaires.

E. VOGT.

Le jéquirity dans le traitement du trachome, par H. J. MANN (*Medical Record*, 30 décembre 1899). — Le traitement du trachome par le jéquirity est encore un de ceux qui donnent les meilleurs résultats; il convient particulièrement dans les cas à évolution lente et où il y a beaucoup de pannus. Mann se sert d'une macération de 10 graines finement pulvérisées dans 15 grammes d'eau. Quelques gouttes sont instillées dans chaque œil jusqu'à apparition d'une fausse membrane qui se montre en général à la troisième instillation. Après chaque instillation, il existe une douleur assez forte, qui persiste pendant six heures. Ce traitement est suivi de l'application journalière d'une solution de nitrate d'argent à 2 p. 100 jusqu'à ce que la guérison soit complète. Elle a lieu en deux à six mois.

PAUL SAINTON.

M. Q. STANCULEANU a présenté à la Société de Biologie de Paris (3 mars 1900) un travail sur le **Développement des voies lacrymales chez l'homme et chez les animaux.** — Chez

l'homme et le porc, le lapin, le mouton, la fermeture de la gouttière lacrymale, due au bourgeonnement de ses parois, fournit le canal nasal et le canalicule inférieur; le canalicule supérieur se développe par bourgeonnement secondaire. Au contraire, chez le poulet, c'est le canalicule inférieur qui se développe secondairement. Dans la suite du développement chez l'homme, les canalicules présentent une forme très dissemblable, le supérieur ayant une portion verticale en forme d'entonnoir qui manque à l'inférieur, dont la forme est plus allongée. Le canal nasal exécute en tout une courbe à concavité interne, qui se redresse plus tard par développement du maxillaire supérieur. Dans un grand nombre de fœtus et de nouveau-nés, l'auteur a constaté que ce canal s'ouvre dans les fosses nasales, à la fin du huitième mois, ou après la naissance. La doctrine qui explique la dacryocystite congénitale par un retard d'ouverture du canal, peut expliquer les dacryocystites constatées chez le fœtus de 6 mois. On n'a non plus retrouvé trace de microbes sur ces dacryocystites congénitales. Les sinus maxillaire et ethmoïdal, quoique très postérieurs, peuvent se trouver sur la même coupe que le canal à sa partie postérieure.

De Obarrio. **Etude expérimentale sur la cataracte traumatique** (*Annales d'oculistique*, 1899, août). — Les expériences ont porté sur des lapins et des chats; elles consistaient en incisions de la capsule antérieure du cristallin, incisions de la capsule postérieure et incisions des deux capsules sur le même œil, ou bien une seule incision à travers tout le cristallin. La marche des lésions était suivie par l'examen ophtalmoscopique et les animaux étaient sacrifiés ou énucléés au bout d'un temps variable (de trois heures à six semaines) pour l'examen microscopique. Les principaux résultats de ces recherches sont les suivants :

1° Les blessures de la capsule du cristallin sont suivies de cicatrisation, qu'il s'agisse de la capsule antérieure ou de la postérieure;

2° Le cristallin, après une telle cicatrisation, peut rester complètement transparent, mais, le plus souvent, il devient peu à peu complètement opaque; cette opacité se produit malgré la cicatrisation parce que celle-ci ne constitue pas une protection complète contre les liquides environnants;

3° Après la cicatrisation de la capsule quoique le cristallin devienne opaque, il n'est pas résorbé; pour qu'il se résorbe complètement, il faut qu'il existe une solution de continuité de la capsule de telles dimensions que son occlusion soit empêchée par les masses cristalliniennes gonflées;

4° La cicatrisation de la capsule du cristallin est produite probablement par des leucocytes issus des vaisseaux, comme cela s'observe dans les autres parties du corps.

A. DRUAULT.

PAWEL. **Contribution à l'étude des sarcomes de la choroïde** (*Beitrag zur Lehre von den Choriodealsarkomen*) (*Archiv von Graefe's*, 1899). — Pawel donne une statistique de 100 cas de sarcome des membranes vasculaires de l'œil, observés, à la clinique de Halle, pendant plus de vingt-six ans.

Dans 4 cas un traumatisme avait un rapport probable avec l'évolution de la tumeur. Dans 2 cas la tumeur avait pour siège l'iris tandis que, dans 10 cas, elle était localisée dans le cercle ciliaire.

Chez un malade il éclata, deux mois après l'iridectomie d'un œil atteint de sarcome, une ophtalmie sympathique qui se termina par la cécité.

L'ablation de l'œil atteint de néoplasie ne met à l'abri des récidives que dans 51 cas pour 100.

SANTOS-FERNANDEZ. **Luxation spontanée de la cataracte sénile** (*Cronica medica de Habana*, 1899). — L'auteur pense en général que la luxation du cristallin spontanée est toujours le résultat d'un traumatisme souvent passé inaperçu.

La première observation a trait à un homme qui s'était frappé contre le bord d'une table; il recouvra la vue, mais la cataracte remonta bientôt et passa dans la chambre antérieure. Le déplacement fait dans le corps vitré avec une aiguille put s'observer au fond de l'œil pendant quelque temps près de la papille jusqu'à sa résolution.

La deuxième observation se rapporte à une dame opérée d'une cataracte. Lorsqu'elle vint consulter pour l'autre œil, on s'aperçut que la cataracte de celui-ci était disparue sans opération. Cette malade, un an auparavant, avait subi une chute qui a dû probablement amener la luxation de la cataracte.

ADDARIO. **Recherches sur la pénétration dans la chambre antérieure de substances injectées sous la conjonctive** (*Versuche über das Eindringen gelöster Substanzen durch Diffusion in die vordere Augenkammer, nach Injection unter die Bindehaut*) (*Archiv von Graefe's*, 1899). — C'est sur les yeux des lapins que l'auteur a fait des recherches au sujet de l'absorption des solutions de cyanure ou d'iodure de potassium, et puis, au

bout de quelque temps, il aspirait l'humeur aqueuse et définissait sa composition chimique.

Il résume les résultats de ses recherches dans les conclusions suivantes :

D'abord, il croit que les sels de potasse apparaissent dans la chambre antérieure après six ou quinze minutes ou même après une heure.

La quantité de substance passant dans l'humeur aqueuse varie selon la force de la solution. On trouve aussi des traces de substances injectées dans l'humeur aqueuse, après une injection sous-conjonctivale d'une solution de ferrocyanure de potassium de 1 à 300 ou d'iodure de potassium de 1 à 500.

La pénétration de ces sels est la même que si l'on injecte sous la conjonctive du segment antérieur (à 3-4 millimètres de distance du limbe cornéen) ou à l'équateur de l'œil.

Du massage dans les traumatismes oculaires. — M. GRANDCLÉMENT a montré, à la Société de médecine de Lyon (20 nov. 1899), un enfant qui, à la suite d'un coup de pierre sur l'œil, a présenté un glaucome hémorragique caractérisé par l'hypertension oculaire et l'amaurose complète. Après trois jours de massage vigoureux, commencé le cinquième jour après l'accident, le sang s'est rapidement résorbé et le fond de l'œil est devenu visible à l'ophtalmoscope.

L'auteur pense que ce succès est imputable au massage, car les cinq premiers jours d'expectation n'avaient amené aucune modification, et les hémorragies intra-oculaires, quand elles doivent guérir spontanément, ne le font pas avec cette rapidité. Il croit que dans ces cas le massage agit comme dans le glaucome proprement dit, où il refoule en arrière l'iris appliqué par l'hypertension contre l'angle irido-cornéen et s'oppose ainsi à la filtration des liquides oculaires.

Erythème noueux et ophtalmie septique. — M. COLOMBE fit une communication à la séance de la Société des sciences médicales de Gannat, très intéressante. Appelé aux Fumoux pour voir une petite fille qui, sans cause appréciable, vient subitement de perdre l'œil.

Cette enfant, âgée de 8 ans, est tombée malade huit jours auparavant, se plaignant de fièvre, de courbature, de douleurs dans les jambes. Le lendemain, son œil est devenu rouge, larmoyant, sensible à la lumière.

Il constate, chez la malade, la présence de quelques nodosités aux pieds, aux jambes, sur les cuisses, sensibles à la pression du

côté des jointures. Le coude droit, les poignets droit et gauche, douloureux et tuméfiés; les genoux sont le siège d'un épanchement.

Le cœur est normal.

Il existait une bronchite généralisée, d'ailleurs peu intense.

Les urines laissaient voir une quantité notable d'albumine.

Le Dr Bastide, appelé en consultation, constate du côté de l'œil, les phénomènes suivants :

« 1° Paupières; rien de particulier;

« 2° Conjonctive légèrement enflammée;

« 3° Léger cercle inflammatoire périkératique;

« 4° Iris un peu terne, projeté en avant; chambre antérieure peu profonde.

« La pupille dilatée, nullement déformée, présente une coloration jaunâtre avec reflet brillant.

« 5° La tension de l'œil était faible. Douleur nulle à la pression, et une légère photophobie. Le fond de l'œil est inéclairable. »

De son examen, il tirait les conclusions « qu'il s'agit d'une affection de l'œil décrite sous des noms différents : choroïdite métastatique ou infectieuse ».

Voici le résultat de ses recherches concernant l'étiologie :

« Cette affection relève surtout du typhus, de la méningite cérébro-spinale, de la fièvre puerpérale, de la pneumonie, de la grippe, de la scarlatine, de la variole, de l'érysipèle. Elle n'est jamis mentionnée dans le rhumatisme même infectieux. Le symptôme oculaire est cependant noté comme accompagné fréquemment de phénomènes infectieux de même nature, surtout abcès dans les articulations et le tissu cellulaire sous-cutané.

« Les microorganismes cités sont le streptocoque, le staphylocoque, le pneumocoque. Dans un cas de Panas, on n'a trouvé aucun germe.

« L'affection est le plus souvent unilatérale quatre fois sur cinq. »

En résumé, nous constatons, d'une part, les signes de l'érythème noueux, syndrôme plutôt que maladie distincte, produit de cuuses multiples et souvent associées, suivant Besnier. Les manifestations caractéristiques, — nodosités sous-cutanées et érythème, — sont ici suffisamment apparentes au huitième jour pour que le doute ne soit pas permis. Elles s'accompagnent, dans le cas présent, de bronchite généralisée, fluxions articulaires, pyélonéphrite, affections concomitantes très souvent observées et qui dévoilent leur origine infectieuse.

D'autre part, nous nous trouvons en présence d'une ophtalmie

septique, dont la relation avec la maladie précédente paraît, à M. Colombe, manifeste. (*Gazette des hôpitaux de Toulouse*, 6 janvier 1900).

Contribution à l'étude de la kératite neuro-paralytique (*Von Graefes Archiv für Ophthalmologie*, 1899, vol. XLVIII, n° 1, p. 143), par F. Seydel. — Les paralysies isolées complètes du trijumeau sont rares, et Seydel a eu l'occasion d'en observer un nouveau fait qui lui paraît important, pour la solution de la question du rapport entre la kératite neuro-paralytique et la paralysie du trijumeau.

Il s'agit ici d'une fillette de 13 mois, qui présente depuis un mois une ulcération de la lèvre inférieure et de la langue du côté droit. On a constaté un trouble central de la cornée droite. Celle-ci, à l'exception d'un étroit anneau périphérique, est opacifiée et présente un aspect grisâtre surtout marqué au centre. L'épithélium est partiellement desquamé. Hypopion très considérable. Injection conjonctivale moyenne et injection périkératique légère. Absence de photophobie, de larmoiement réflexe et indolence complète. Anesthésie complète de la peau et des muqueuses dans la moitié correspondante de la face. Anesthésie de la cornée et de la conjonctive. Ulcération de la lèvre et de la langue à droite au point correspondant à l'incisive. A droite, il existe une légère éruption eczémateuse. Deux semaines après, il y eut perforation centrale de la cornée avec expulsion d'un séquestre cornéen, puis guérison rapide par vascularisation interstitielle et sans synéchies. Les ulcères labiaux guérissent de même, et, six mois plus tard, la cornée s'est partiellement éclaircie. Seydel suppose qu'il s'agissait vraisemblablement d'une lésion tuberculeuse du ganglion de Gasser.

Certains symptômes présentés par cette enfant pourraient être rapportés à une paralysie partielle du sympathique, et Seydel suppose que l'absence ou la présence de la kératite neuro-paralytique dans les lésions du trijumeau pourrait être en rapport avec la participation ou non du sympathique à ces lésions. Pour voir si son hypothèse était exacte, Seydel a réuni un certain nombre de faits cliniques, notamment deux observations de malades qui, après avoir subi l'extirpation du ganglion de Gasser, présentèrent une kératite neuro-paralytique typique.

Dans ces deux cas, comme dans la première observation, il existait à côté des symptômes de paralysie du trijumeau des signes de paralysie du sympathique. Par contre, dans tous les faits observés par Seydel, et où ces signes de lésion du sympathique faisaient complètement défaut, l'anesthésie cornéenne persista des mois sans

qu'on vît se développer de kératite neuro-paralytique. La théorie de la dessiccation de la cornée de Theuer et von Hippel, par suite de la diminution du clignement, n'est pas plus applicable que la théorie traumatique de Snellen et de Senftleben. En effet, dans les cas où l'anesthésie cornéenne est bilatérale, la kératite devrait d'autant plus exister que l'effet de l'anesthésie sur le clignement est encore plus marqué.

Seydel rapporte un fait semblable où, malgré la bilatéralité des lésions du trijumeau et de l'anesthésie, il n'existait pas de lésions cornéennes. La théorie microbienne n'a pas à être discutée car elle n'a plus de défenseurs.

On arrive par exclusion à la théorie la plus ancienne, qui admet dans la pathogénie de la kératite neuro-paralytique l'existence d'un trouble trophique. Magendie, von Graefe et d'autres admettaient la lésion de fibres nerveuses trophiques spéciales, tandis que Claude Bernard et Schiff trouvaient l'explication de ces troubles trophiques dans une altération de l'innervation vasculaire. L'existence des prétendues fibres trophiques n'a jamais été démontrée et l'hypothèse manque de base, et nous connaissons mieux les lésions consécutives aux troubles vaso-moteurs. Nous savons notamment que les troubles de nutrition d'origine vasculaire entraînent la nécrose : or, ainsi que Zaub l'a montré en pratiquant des coupes de cornée de lapin à différents stades de kératite neuro-paralytique, l'affection est caractérisée par une nécrose des tissus.

Pour Seydel le principal facteur dans la pathogénie de la kératite neuro-paralytique, réside dans un trouble vaso-moteur témoignant d'une paralysie du sympathique. Mais ce n'est pas le seul facteur en jeu, car, sans cela, on devrait observer la kératite neuro-paralytique après section du sympathique cervical. L'anesthésie est un facteur aussi important. La théorie de Seydel se confond avec celle de Schiff, en ce qu'ils admettent tous deux comme principal facteur un trouble vaso-moteur par suite d'une paralysie des vaso-constricteurs; mais Seydel se sépare de Schiff en ce qu'il ne considère pas la lésion cornéenne comme la suite d'une hypérémie neuro-paralytique, car, dit-il, la lésion ne consiste pas dans une inflammation, mais dans une nécrose.

Pour Seydel, la kératite neuro-paralytique est une nécrose qui traduit un trouble de nutrition causé par un trouble vaso-moteur, et qui ne se manifeste que s'il existe simultanément une anesthésie cornéenne. Dr G.

Conjonctivite rhumatismale, par MITTSIYASU YNOUYE (de Yokohama, Japon). — Le travail dont nous apportons aujourd'hui un court résumé présente un intérêt tout particulier, car il prouve

de la sifilis ocular (*Anales de Oftalmologia de Mexico*, Enero 1900).

Ouazana. — De la valeur du protargol en thérapeutique oculaire (Thèse de Paris, 1900).

Erdinger. — Des variations du rayon de courbure de la cornée sous l'influence de l'atropine (Thèse du doctorat de Bordeaux, 1899).

Fermont. — De l'angiome de l'orbite (Thèse de Bordeaux, 1900).

Jacqueau. — La suture des paupières après certaines opérations de cataracte (*La Clinique ophtalmologique*, 10 avril 1900).

Heine. — Neuere Arbeiten über die Anatomie des Kurzichtigen Auges (*Klin. Monatsbl. f. Augenheilk.*, décembre 1897).

Goutal. — Contribution à l'étude de l'inégalité pupillaire sans cause pathologique (Thèse de Toulouse, 1899).

Terson. — Etudes sur l'histoire de la chirurgie oculaire. Une brochure, à Paris, 1899.

NOUVELLES

Légion d'honneur. — Nous avons la satisfaction d'annoncer qu'un de nos éminents confrères et amis, M. le Dr Parinaud, vient d'être promu au grade d'officier.

NÉCROLOGIE

M. P. Sgrosso, professeur agrégé d'ophtalmologie à l'Université de Naples, vient de mourir, à l'âge de 43 ans seulement ! Il laisse une série de travaux originaux dépassant la trentaine, parmi lesquels il faut rappeler ses études sur la *dacryoadénite aiguë*, ses *recherches anatomo-pathologiques sur les yeux atrophiés et sur quelques néoplasies oculaires*, ses mémoires sur le *synchisis étincelant* et sur la *ténonite*. Elève préféré de M. le professeur de Vincentiis, travailleur acharné et parfaitement doué, pour la science et pour l'art de notre spécialité, M. Sgrosso s'est éteint au moment où tout aurait pu le placer au premier rang parmi les ophtalmologistes contemporains. A. A.

Le Gérant : Félix Alcan.

5745. — L.-Imprimeries réunies, B, rue Saint-Benoît, 7. — Motteroz, directeur.

DES THROMBOSES ARTÉRIELLES DU NERF OPTIQUE

DE NATURE ARTHRITIQUE

PAR

Le Dr GALEZOWSKI

(SUITE)

Nous avons démontré précédemment que les thromboses rétiniennes sont provoquées par des artérites. Cette artérite n'a pas toujours le même aspect, car elle dépend de la nature de la lésion et de l'étendue de son évolution primitive. Habituellement la vue de l'œil se perd instantanément et presque complètement, à tel point que c'est à peine s'il reste au premier moment un peu de la perception lumineuse; ce qui fait qu'on la confond le plus souvent avec une embolie.

La lésion thrombosique n'est pas toujours provoquée par le même ordre d'altération, tant au point de vue de la forme de la lésion qu'en ce qui concerne l'étendue de sa localisation. C'est généralement dans les différents tissus des parois artérielles que se localisent les altérations morbides, ce qui tient naturellement à la cause constitutionnelle elle-même ayant déterminé une endartérite ou une périartérite.

A l'examen ophtalmoscopique on verra des figures très variées, et elles seront en rapport avec la nature de l'altération anatomique des tissus artériels ainsi que du siège de la lésion artérielle elle-même.

C'est ainsi que nous voyons chez certains individus apparaître près de la papille une ligne blanche périartérielle, qui obstrue peu à peu le calibre de l'artère et la remplace à un moment complètement; elle apparaît alors sous forme d'une zone linéaire large ou étroite exsudative, blanche de couleur et constituant par plans des ramifications collatérales, avec des angles de bifurcation, semblables aux vaisseaux blancs bifurqués. Une dégénérescence graisseuse des parois arté-

rielles avec une oblitération de son calibre sera le phénomène principal du processus morbide.

Comme conséquence directe de ces sortes d'altérations anatomo-pathologiques, ce sera une suppression de toute circulation dans la partie de la rétine qui recevait sa nutrition de la branche artérielle avant qu'elle ait été oblitérée.

A l'examen *ophtalmoscopique* nous apercevons alors sur la rétine des suffusions séreuses semblables à celles de l'embolie, mais habituellement bien plus accentuées que dans ces dernières. Le nerf optique présente une péri-névrite ou une névrite optique semblable sous beaucoup de rapports aux signes de la névrite optique cérébrale.

Une erreur de diagnostic deviendrait facile si l'on ne prenait pas en considération le mode d'évolution de la maladie, les symptômes circulatoires qui accompagnent la thrombose, la marche et l'évolution ultérieure de la maladie. Que voyons-nous, en effet, dans ces sortes de thromboses?

Lorsqu'on examine soigneusement et à l'image droite le fond de l'œil tout entier, on voit apparaître des gros vaisseaux artériels interrompus par places et au voisinage de la papille. Ce sont généralement des spasmes vasculaires amenant des interruptions par places, et qui se remplissent de nouveau à une certaine distance vers la périphérie pour disparaître ailleurs.

En examinant successivement dans des cas l'ensemble du dessin ophtalmoscopique que nous avons reproduit dans notre *Atlas*[1], on reconnaît facilement que la rétine est sillonnée dans tous les sens de bourrelets vasculaires allongés, comme variqueux, interrompus par places par des portions blanches plus ou moins longues qui alternent ainsi avec des colonnes sanguines épaisses.

Il y a donc là comme des ondulations circulatoires qui sont les résultats exclusifs d'un affaiblissement de l'élasticité des parois. Des efforts cardiaques, en augmentant d'intensité, font rompre par plans les parois vasculaires malades et dé-

1. Galezowski, *Atlas ophtalmoscopique*, p. 32.

sorganisées et amènent par places des ruptures et de vrais anévrysmes miliaires dans certains endroits et de petites hémorragies dans d'autres points.

Des taches hémorragiques, ainsi disséminées sur la rétine, sont parfois généralisées à toutes les artères de la rétine; ou bien elles ne sont localisées que dans une seule branche artérielle, qui devient de cette façon transformée en un cordon blanc avec toutes ses ramifications collatérales depuis la papille optique jusqu'au voisinage de l'ora serrata. Car je dois ajouter que l'affection athéromateuse des capillaires ne s'étend pas jusqu'à l'extrémité périphérique de la rétine, mais elle s'arrête habituellement à une certaine distance, au moins autant que l'examen ophtalmoscopique nous permet de l'apprécier.

Ces altérations sont de nature très variée et elles peuvent amener des variétés différentes dans l'aspect ophtalmoscopique de la rétine. Sous l'influence, en effet, de causes constitutionnelles différentes, les vaisseaux artériels peuvent subir des modifications les plus diverses.

Dans une des branches artérielles plus désorganisées les cellules épithéliales intravasculaires, en se détachant de la surface de l'artère malade, laisseront à jour les couches sous-jacentes qui désormais, dans ces points, deviendront dénudées, et subiront peu à peu une désorganisation plus ou moins étendue, de l'épaisseur de sa paroi, pour amener à un moment donné un étranglement, une oblitération du calibre de ce vaisseau; d'où la thrombose artérielle.

Il existe donc dans ces cas particuliers de vraies thromboses, que j'appellerais volontiers emboliques, des thromboses arrivant d'une manière subite, presque instantanée, et qui sont provoquées par des transformations fibrineuses des parois artérielles. Quelle est cette transformation, comment se développe-t-elle, lentement ou subitement, est-elle due à une dégénérescence progressive des tissus artériels? Telles sont les questions auxquelles il convient de répondre, avant qu'on puisse résoudre la question de diagnostic et du traitement lui-même.

Symptomatologie des thromboses artérielles. — Les signes fonctionnels des thromboses rétiniennes ne sont pas toujours de la même nature; si l'on ne fait pas une grande attention pour les moindres détails qui apparaissent dès le début de la maladie, on s'exposera facilement à faire des erreurs de diagnostic.

1. *Début brusque, subit de la cécité.* — Un des symptômes les plus caractéristiques d'une thrombose artérielle se trouve dans le début du mal. La vue se perd subitement, quelquefois à la suite d'un effort, d'une quinte de toux, d'une chute, d'un coup reçu sur la tête et sur le globe de l'œil lui-même. Mais un traumatisme de cette nature n'est nullement une cause réelle du mal, il ne peut être considéré que comme une cause provocante, accidendentelle, tandis que la cause réelle réside (p. 89) dans une altération lente et progressive des parois des vaisseaux capillaires, situées dans un point de bifurcation de deux branches, tantôt à l'entrée du nerf optique dans le trou sclérotical, tantôt dans une portion du trajet artériel sur la rétine elle-même.

Ces altérations ne marchent pas rapidement; elles gagnent peu à peu le calibre des artères, gênent par moments un peu la circulation, ce qui fait que, dans le cours de ce processus athéromateux, dégénératif, la rétine subit des gênes de nutrition; des stases veineuses apparaissent par places, d'où il s'ensuit des infiltrations périvasculaires plus ou moins étendues.

De pareilles altérations circulatoires ne peuvent pas rester longtemps sans amener des troubles visuels, souvent passagers, qui passent même inaperçus. Ce sont ces troubles légers de la vue qui doivent être étudiés avec soin, car ils indiquent la nature de la lésion oculaire à venir et que l'ophtalmoscope peut définir à l'avance. Voici ces signes :

2. *Scotome central passager.* — Le malade est pris d'un trouble visuel apparaissant habituellement d'une manière

subite à la suite d'une grande émotion ou d'un effort quelconque. Ce scotome dure un temps variable entre une heure, une journée ou même plus longtemps pour disparaître ensuite presque complètement.

Peu à peu la vue se rétablit mais en laissant une faiblesse avec des mouches devant l'œil, des éblouissements passagers et de la fatigue asthénopique visuelle.

L'examen ophtalmoscopique permettra de constater des petits lisérés blanchâtres le long de quelques branches artérielles de la rétine, provoqués par une artério-sclérose. Si le mal n'est pas enrayé par un traitement approprié, il pourra aboutir à une thrombose dans un avenir plus ou moins rapproché.

3. *Hémianopsie persistante.* — Elle peut se développer dès le premier jour de l'accès thrombosique. La cécité sera d'abord complète et absolue, et elle ne persistera que pendant un ou deux jours, pour ne revenir ensuite qu'en partie. L'apparition brusque et subite de la cécité fera penser à une embolie centrale de la rétine, mais un retour rapide d'une grande partie de la vision permettra de diagnostiquer une simple thrombose, ce qui, du reste, sera confirmé par la marche ultérieure de la maladie et l'examen négatif du cœur et de la circulation centrale. L'hémianopsie donc partielle, persistante, ne sera due qu'à une thrombose artérielle périphérique, dont la cause constitutionnelle sera à rechercher.

4. *Dyschromatopsie.* — Il existe chez ces malades des signes dignes de remarque, c'est que le trouble de la vue est accompagné dès le début de son évolution d'un affaiblissement de la perception de certaines couleurs, et notamment du vert avec toutes ses nuances, du rouge et du violet. Ces signes sont analogues à ceux d'atrophie de la papille optique. Mais il y a un fait non moins important à signaler, c'est que, dès le début de la maladie, la perception des couleurs n'est pas également atteinte de loin ou de près : à des distances rapprochées l'œil reconnaît les couleurs, tandis que ces mêmes objets colorés

il ne les voit pas à quelques centimètres plus loin. L'acuité colorée est diminuée par suite de la périartérite et de l'infiltration rétinienne, qui diminuera au fur et à mesure que la circulation reprendra dans la rétine. Le fait suivant peut servir d'un exemple des plus concluants :

Observation VIII

Mme L..., artiste peintre, demeurant en Espagne, vint me consulter, le 7 novembre 1898, pour une perte subite et presque complète de la vue de son œil droit. La malade me raconte que déjà trois mois auparavant elle apercevait des mouches par moments devant cet œil.

Elle est arthritique et souffre par moments de rhumatisme; par places ses articulations sont un peu douloureuses. A part cette particularité, sa santé était toujours très bonne, son cœur et les gros vaisseaux ne présentaient pas de lésion.

Pendant plus de trois jours la vue de cet œil était perdue, quoiqu'elle continuait, dit-elle, à distinguer le jour, puis peu à peu la perception lumineuse est revenue. Elle peut lire les caractères n° 2 de l'échelle mais la dyschromatopsie persiste dans la partie supéro-interne et la papille reste atrophiée en partie, une artère blanche supéro-externe se distingue très nettement sur la rétine.

5. *Mouches volantes.* — Ce symptôme apparaît bien avant la production de thrombose; elle est le résultat d'une anesthésie partielle dans une partie de la rétine, qui ne reçoit pas toute sa nutrition à cause d'une gêne de circulation.

Nous savons combien la pression intra-vasculaire est variable même à l'état normal de l'organisme, la moindre perturbation du système cardio-vasculaire réagit sur la nutrition générale physiologique des organes isolés, comme disent MM. Raynaud et Oller[1]. Une variation de la pression artérielle constatée au moyen du sphygmographe peut aussi fournir

1. Raynaud et Oller, *Pression artérielle* (*Gazette des hôpit.*, 1900, p. 604).

des indications d'une certaine valeur pour le diagnostic et, par conséquent, pour le pronostic et le traitement; une diminution de la tension artérielle inférieure à 10 centimètres, peut être fatale, comme disent ces auteurs, en dehors de toute hémorragie, pour la vie de l'individu. Il y a alors plutôt la probabilité d'une embolie dans les organes isolés aussi bien que dans le centre nerveux dans la rétine ou le nerf optique.

6. *Infiltration péripapillaire et suffusion séreuse.* — Une oblitération d'une des branches principales de l'artère centrale de la rétine est suivie habituellement d'une suffusion séreuse péripapillaire, ressemblant tout à fait à celle d'une embolie. Chez certains malades, on trouve une suffusion blanche dans la macula. Chez d'autres, il existe, au contraire, une sorte d'exsudat blanc, linéaire ou fusiforme, résultat de stases veineuses et d'une interruption de circulation.

7. *Hémorragies et stases veineuses.* — A la suite d'une thrombose artérielle, on voit se développer des arrêts partiels de circulation et des stases veineuses.

Par moments, les stases veineuses sont tellement prononcées, que les vaisseaux capillaires ne pouvant pas résister à la pression intravasculaire se rompent par places et amènent des hémorragies plus ou moins larges dont le nombre varie à l'infini, selon la constitution et la structure des parois des vaisseaux.

8. *Névrite optique.* — De pareilles altérations de nutrition ne peuvent rester longtemps sans provoquer, dans toute la masse nerveuse de la papille, une vraie névrite optique. Le traitement énergique au début du mal peut sauver la nutrition des fibres optiques et rétablir la vision.

ÉTIOLOGIE DES THROMBOSES RÉTINIENNES, RHUMATISMALES, GOUTTEUSES. — Comme nous avons déjà dit précédemment, les thromboses rétiniennes sont provoquées, le plus habituellement, par une cause constitutionnelle qui, de près ou de loin, agit sur la tension artérielle.

C'est l'arthrite et la goutte qui agissent de préférence sur la circulation artérielle, en y déterminant une altération de leurs parois et une *artério-sclérose.* Cette dégénérescence sclérotique des artères, nous pouvons la définir longtemps avant qu'une thrombose éclate, par la présence de quelques lisérés blancs longeant telle ou telle autre branche de l'artère centrale rétinienne visible à l'ophtalmoscope.

Peut-être est-ce une simple hypertension artérielle, spasmodique artérielle, qui diminue la lumière des vaisseaux, ou bien cette diminution du calibre artériel est le résultat de la sclérose de ses parois, d'une sorte d'endartérite.

Malgré que les lésions athéromateuses des artères se développent lentement et à de longues périodes, sans aucune crise inflammatoire, il y a pourtant, de temps en temps, quelques symptômes précurseurs de la thrombose, des élancements, des éclairs dans l'œil, accompagnés de phénomènes de lassitude et de pesanteur, douloureux autour de l'orbite, qui pourront, plus tard, être d'une certaine importance dans le diagnostic différentiel entre la thrombose et l'embolie rétinienne, la première se développant lentement et de longue date par un travail inflammatoire local, et la seconde, au contraire, amenée par un embolus extra-oculaire survenant d'une manière subite sans aucun avertissement préalable.

Une altération rhumatismale peut encore accuser différentes variétés, selon la cause primitive et initiale du rhumatisme lui-même, car le rhumatisme lui-même n'est pas toujours provoqué par une seule et même cause et en me basant sur mes propres recherches, à cet égard, je suis arrivé à une conclusion très importante, c'est que les rhumatismes généraux de même que les altérations oculaires rhumatismales peuvent et doivent être rapprochés, dans certains cas, de la cause blennorragique, gonococcique. Dans le travail que j'avais lu à la Société d'ophtalmologie de Paris[1], j'ai cherché à démontrer qu'un certain nombre de thromboses rétiniennes

1. Galezowski, Société d'ophtalmologie, avril 1900.

plus ou moins graves peuvent être rapportées à l'intoxication gonoccoccique, ce qui, du reste, a été confirmé par mon éminent confrère, le Dr Kœnig, dont je rapporte ici quelques extraits.

M. Kœnig s'exprime ainsi : Les déterminations oculaires de la blennorragie sont encore peu connues, et, parmi les maladies infectieuses, elles sont de celles qui méritent de fixer l'attention. Jusqu'ici l'iritis blennorragique a été décrite comme une maladie rare, et elle est à peu près la seule qui ait été signalée comme complication de cette maladie infectieuse.

La part qui revient à cette dernière s'agrandira quand les recherches des cliniciens porteront sur ce chapitre spécial de la pathologie oculaire.

A ce point de vue, le travail de M. Galezowski prend une importance indéniable, la relation entre les lésions oculaires qu'il décrit et la blennorragie étant par lui démontrée.

Il serait puéril de discuter le rôle qu'elle joue dans la production d'accidents graves en dehors de toute inoculation directe. Il existe des cas où, au cours d'une blennorragie chronique, après suppression de l'écoulement, les deux yeux furent atteints successivement de fonte purulente.

En d'autres circonstances, j'ai pu suivre un cas de méningite qui s'était produite à la suite d'une blennorragie aiguë.

Enfin, chez un jeune homme, quelques jours après l'infection et au moment où se développait une pyélo-néphrite, les troubles vasculaires des yeux furent très manifestes.

La conjonctive était fortement injectée et, dans le fond de l'œil, les veines étaient congestionnées, dilatées en certains endroits. Autour des papilles, il existait un léger trouble qui dénotait un peu d'infiltration.

C'est probablement ce qui se passe quand les globes oculaires sont menacés. La propagation sait se faire par la voie veineuse. En tout cas, toutes les parties de l'œil sont susceptibles d'être intéressées sous des formes différentes. Il serait utile de rechercher quelles sont exactement les complications et quelle est leur proportion. *(A suivre.)*

SOCIÉTÉ D'OPHTALMOLOGIE DE PARIS

Séance du 1er mai 1900

PRÉSIDENCE DE M. VALUDE

Le procès-verbal de la séance précédente est lu et adopté.

M. WUILLOMENET, *secrétaire général*, dépouille la correspondance manuscrite, qui comprend une lettre de remerciements de M. TERRIEN, élu membre titulaire de la Société. — M. LE PRÉSIDENT lui souhaite la bienvenue.

Kystes épithéliaux de la conjonctive (Présentation de malade. — Examen microscopique), par M. le Dr DUBOYS DE LAVIGERIE. — Le malade que je viens de vous présenter, et que vous avez pu examiner, a une histoire des plus simples.

M. F..., 64 ans, ne se souvient pas d'avoir jamais été malade. Il a toujours été bien portant, et a fait, pendant une partie de sa vie, un service des plus actifs comme ingénieur de la traction dans une grande compagnie de chemins de fer. M. F... vint me consulter, il y a environ trois mois, pour un petit kyste transparent, ressemblant à une petite phlyctène, situé au niveau du limbe cornéen, à la partie interne et un peu en bas, et que l'on voit encore. Il avait peur que ce petit kyste n'augmentât et ne devînt plus volumineux.

Sans attacher une grande importance à cette lésion, j'examinai en même temps les culs-de-sac conjonctivaux, et, à ma grande surprise, je trouvai dans la partie externe des deux culs-de-sac. symétriquement, une série de petits points jaunâtres, un peu opalescents, en très grand nombre, formant comme un semis, sur toute cette partie de la conjonctive, de petites graines, peu volumineuses, assez serrées les unes contre les autres, faisant saillie au-dessus de la conjonctive, sans réaction inflammatoire apparente, *sans douleur*, puisque le malade n'en soupçonnait pas même l'existence.

Ainsi que vous avez pu le constater, le malade ne présente aucune sécrétion, aucune rougeur de la conjonctive. Il n'a pas et n'a pas eu de catarrhe conjonctival ayant précédé l'apparition de ces petits grains, ce qui fait qu'il ne peut nous renseigner sur la date de leur apparition. Pas de traumatisme.

Voilà pour le côté clinique. Il s'agissait de savoir à quelle maladie on avait affaire, et pour cela, un fragment de la conjonctive

a été excisé au niveau de l'union du cul-de-sac inférieur de l'œil droit avec la conjonctive tarsienne.

Tout l'intérêt de cette observation est, en effet, surtout dans l'examen histologique qui a été pratiqué par M. le Dr Morax, avec la compétence que vous lui connaissez tous, et qui m'a remis la note suivante :

La pièce a été fixée dans le formol à 10 p. 100, puis durcie dans l'alcool, et incluse dans la paraffine.

Des coupes ont été faites perpendiculairement à la surface de la conjonctive.

Examinées au microscope à un faible grossissement, ces coupes présentent de nombreuses lacunes kystiques, la plupart voisines

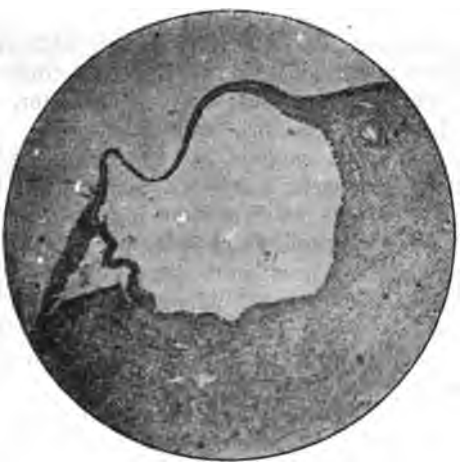

Fig. 1.

Coupe à un plus faible grossissement montrant deux cavités kystiques superficielles.

de la surface et séparées par une mince membrane, quelques-unes, moins étendues, sont situées un peu plus profondément dans le tissu fibreux conjonctif qui constitue la trame profonde de la muqueuse.

A un plus fort grossissement, on reconnaît que ces cavités kystiques sont limitées par une couche épithéliale continue, absolument identique à celle qui revêt la surface de la conjonctive. Cette couche épithéliale est d'autant plus régulière et épaisse que le kyste est moins développé, et l'on trouve sur la coupe de petits kystes où l'épithélium est nettement cylindrique et stratifié, les cellules les plus superficielles étant plus volumineuses

que les profondes et légèrement aplaties. Dans les kystes plus volumineux, l'épithélium constitue une couche moins épaisse qui, en certains points, devient unicellulaire. Cet épithélium présente, comme d'ailleurs l'épithélium de la conjonctive, de nombreuses cellules en évolution muqueuse (cellules caliciformes).

Quelques-un de ces kystes ne contiennent qu'un liquide dont la contenance en albumine doit être faible ou nulle, à en juger

Fig. 2.

Coupe d'un kyste à un grossissement moyen. La cavité du kyste est tapissée par un épithélium à plusieurs rangées de cellules, dont quelques-unes claires sont des cellules caliciformes.

par le précipité intrakystique des coupes qui est très faible, et même nul.

D'autres kystes présentent, au contraire, dans les parties déclives, des amas cellulaires (cellules épithéliales desquamées) et un précipité granuleux. C'est vraisemblablement à la présence de ce dépôt cellulaire intrakystique que quelques-uns de ces kystes doivent l'apparence blanchâtre de leurs parties déclives.

Quant à l'origine de ces kystes, nous serions tenté de la rechercher dans une distension des tubes de Henle, c'est-à-dire dans les dépressions de la muqueuse. Mais cela ne nous indiquera pas quelle est la cause première de ces lésions.

En effet, il ne semble pas exister de processus inflammatoire superficiel de la muqueuse, car il n'existe aucun signe clinique inflammatoire ou histologique. Il n'y a nulle part cette infiltra-

tion leucocytaire qui caractérise tout processus inflammatoire aigu; mais ce qui frappe, par contre, c'est un épaississement du tissu conjonctif de la muqueuse, un certain degré de sclérose, avec abondance peu considérable de cellules conjonctives.

On n'a rien trouvé du côté des vaisseaux capillaires artériels ou veineux accessibles à l'investigation histologique. Aucune lésion manifeste de leurs parois, aucun rétrécissement de leurs conduits.

Il faut se borner à signaler ces faits, et renoncer à ajouter une hypothèse à toutes celles qui ont été faites pour expliquer ces dégénérescences kystiques, dont la pathogénie nous échappe complètement.

Ces kystes épithéliaux doivent être nettement séparés des kystes séreux, attribués à une distension d'un lymphatique.

Il ne faut pas non plus les confondre avec les kystes des glandes de Krause ou des glandes lacrymales, qui sont aussi des kystes épithéliaux, mais dont les dimensions sont toujours plus grandes.

Si l'on parcourt la littérature, on trouve que les auteurs ont à peine décrit ces kystes.

Cependant M. Galezowski, dans son *Traité des maladies des yeux*. Paris, 1872, p. 245, dit :

« On rencontre, sur la conjonctive palpébrale, des taches blanchâtres plus ou moins grandes, qui font saillie à la surface de la conjonctive. Ces taches ont été souvent confondues avec des lithiases. L'observation m'a démontré, au contraire, que les lithiases sont excessivement rares, et que, dans la majorité des cas, ce sont des kystes superficiels de Meibomius, ou dans les glandes en grappe du cul-de-sac conjonctival. »

Despagnet et Nimier, dans leur *Traité élémentaire d'ophtalmologie*, p. 59, en font une description sous le nom de millet de la conjonctive.

On peut trouver la conjonctive, disent ces auteurs, surtout à la paupière inférieure, parsemée de petits points blanchâtres, opaques, faisant même légèrement saillie, etc.

Stœwer (*Klinische Monatsblätter für Augenheilkunde*), en juillet 1897, a étudié les productions kystiques du cul-de-sac inférieur. Son observation porte sur un enfant de 5 ans atteint d'une conjonctivite catarrhale. L'auteur ne pense pas que l'inflammation conjonctivale soit la cause de ces produits kystiques. Il pense que ce sont des kystes par rétention, résultant de l'oblitération de l'orifice d'une de ces dépressions épithéliales connues sous le nom de glandes de Henle.

Ginsberg (*Albrecht von Graefe Archiv für ophtalmologie*, vol. XLIV, fasc. 1) a eu l'occasion d'étudier ces kystes épithé-

liaux, dont les dimensions ne dépassent pas celles d'un grain de poivre ou d'une lentille. La paroi propre du kyste était tapissée par un épithélium cubique ou cylindrique, à une ou plusieurs couches dans l'un des cas, dans l'autre, par une couche unique de cellules épithéliales aplaties.

Enfin, tout récemment, deux auteurs se sont occupés surtout de ces petites lésions.

Fuchs, dans sa communication à la Société de Heidelberg, en 1896, sur les concrétions de la conjonctive, et dans un mémoire publié dans les *Archives de de Graefe* 1898, t. XLVI, p. 103, et enfin Wintestheiner, dans un travail sur les kystes et les concrétions de la conjonctive tarsienne et du cul-de-sac.

Dans les planches qui accompagnent les mémoires de ces auteurs, on rencontre des figures absolument analogues à celles fournies par les coupes d'une des lésions de notre malade.

Le seul point par lequel les lésions observées dans notre cas diffère un peu de celles de ces deux auteurs, c'est que les productions kystiques à contenu liquide ou semi-liquide sont plus abondantes que les kystes renfermant une concrétion solide, mais il s'agit d'un seul et même processus évoluant dans les dépressions de la muqueuse auxquelles on a donné le nom de glandes de Henle, ou glandes en tubes.

M. F. Terrien. — Il serait intéressant de faire des coupes des concrétions elles-mêmes occupant le centre du kyste afin de voir si elles présentent la structure écailleuse semblable à celle décrite par Fuchs, ce qui identifierait le cas avec celui décrit par ce dernier.

M. Morax. — M. Dor nous adresse l'observation suivante très intéressante que je vais vous lire : **De l'origine cérébelleuse de certains strabismes**, par le Dr Louis Dor (de Lyon). — Nous avons eu l'occasion d'observer un lapin venu au monde avec un strabisme dans le sens de la hauteur; l'œil droit était dirigé en bas et en avant lorsque l'œil gauche était dirigé en haut et en dehors; ce strabisme était concomitant et d'un examen assez prolongé nous avons conclu qu'il n'était pas paralytique; l'animal pouvait diriger ses yeux assez bien dans tous les sens; il y avait en même temps une inclinaison de la tête à droite avec rotation à gauche comme dans un torticolis; lorsqu'on redressait la tête le strabisme augmentait et lorsqu'on fléchissait la tête complètement à droite en la tournant très à gauche la différence entre les axes des yeux diminuait; il en résultait pour l'animal une tendance à incliner volontairement la tête très à droite, ce qui entraînait les épaules et aboutissait à la perte d'équilibre avec rotation autour

de l'axe antéro-postérieur comme dans les mouvements en tonneau que Flourens produisait par la section d'un pédoncule cérébelleux; mais l'animal ne faisait jamais qu'un tour sur lui-même; ces mouvements se produisaient d'ailleurs à de rares intervalles tandis que le strabisme était permanent; il y avait aussi un peu de nystagmus rotatoire à droite et antéro-postérieur à gauche.

Après avoir observé l'animal pendant quinze jours et avoir constaté que l'état restait absolument stationnaire, nous l'avons sacrifié et nous avons pris avec grand soin ses centres nerveux.

Avant tout examen microscopique, nous avons pu constater une asymétrie cérébelleuse très frappante; on sait que le cervelet du lapin est constitué par un lobe médian volumineux, deux lobes latéraux plus petits et deux lobules accessoires que l'on appelle « flocculus »; notre lapin avait une atrophie manifeste du flocculus droit du lobe latéral gauche.

L'examen microscopique a confirmé le fait et il nous a permis d'ajouter qu'aucun noyau protubérantiel, aucun nerf moteur oculaire n'était malade; la seule lésion était bien une atrophie du flocculus droit et une diminution de volume du lobe latéral gauche.

Le rôle du cervelet comme centre de coordination des mouvements associés est assez connu pour que notre observation n'ait rien d'étrange, mais nous la croyons intéressante 1° parce qu'il s'agit d'une lésion congénitale et 2° parce que cette lésion avait produit un strabisme en hauteur, le seul que l'on puisse envisager chez un animal comme un vrai strabisme.

C'est un fait que nous devons enregistrer en attendant que nous ayons d'autres observations comparables. Je regrette que M. Dor n'ait pas eu la curiosité de reproduire expérimentalement les lésions qu'il a constatées et auxquelles il attribue le strabisme de son lapin.

M. Jocqs. — Dans ce cas, la lésion cérébelleuse explique peut-être l'asymétrie des mouvements oculaires du lapin en question. Je constate que M. Dor n'a pas cherché à en tirer des conclusions au sujet de la pathogénie du strabisme concomitant chez l'homme. Je crois, pour ma part, qu'en présence d'un strabisme purement fonctionnel, nous ne sommes pas autorisés à penser à une lésion nerveuse centrale quelconque, vice de développement ou autre, attendu que le strabisme concomitant n'est pas congénital et qu'il peut guérir spontanément ou par la correction de la réfraction, la guérison définitive portant non seulement sur la déviation, mais également sur la vision binoculaire. D'ailleurs certains strabismes se produisent à la suite d'une gêne facile à constater de la vision binoculaire : taies de la cornée, myopie; ou à la suite d'une impossibilité : amaurose monoculaire.

M. Sulzer. — Le mot strabisme, appliqué à un quadrupède à vision panoramique ne peut évidemment pas être identifié avec les troubles de la vision binoculaire qui constituent les strabismes humains. Il y a néanmoins entre l'observation de M. Dor et la pathologie humaine une lointaine analogie. Dans le cours de l'évolution d'un gliome du cervelet, j'ai vu survenir chez un garçon de 10 ans un strabisme divergent sans troubles des mouvements latéraux. La tumeur du cervelet n'intéressa pas les parties voisines, elle était centrale.

M. Morax. — M. Dor a évidemment eu en vue le strabisme paralytique, car il va sans dire que l'on ne peut assimiler cette déviation verticale avec le strabisme concomitant de l'homme.

M. Vignes. **Kystes dermoïdes de l'orbite.** — Je prie la Société de m'excuser de l'entretenir d'un fait clinique d'aussi minime importance que celui dont je vais vous parler. L'unique raison qui m'a décidé à vous soumettre cette observation de kyste dermoïde est que le cas est de tout point semblable à celui que j'ai relaté à la Société française en 1891. J'ai donc pu mettre à profit l'enseignement que m'avait fourni ma première observation, et les réflexions que m'avait suggérées mon intervention. Aussi ai-je tout lieu de croire que la récidive qui eut lieu chez mon premier opéré ne s'observera pas chez mon second : en tout cas j'ai fait ce que j'ai pu pour la prévoir et l'éviter.

Au mois de février dernier, durant un séjour que j'ai fait à Menton, une personne charitable de mes amis, me pria de voir un petit garçon de 4 à 5 ans, d'aspect chétif, porteur d'une petite grosseur au côté du nez. La petite tumeur, située dans la région lacrymo-nasale de l'orbite gauche, est apparue, me dit le père, dès les premiers mois de la vie. Depuis lors, elle s'est accrue progressivement mais lentement.

Accolée à la suture fronto-maxillo-nasale, de forme ovalaire, à grand axe vertical, elle atteint le volume d'un haricot. Les téguments sont mobiles à sa surface, et elle ne parait pas adhérer fortement aux plans profonds. La palpation fait reconnaître qu'elle se prolonge, en s'effilant d'avant en arrière, dans l'orbite. Les mouvements oculaires ne sont nullement gênés par sa présence. La surface est unie, sa consistance moyennement ferme. Bref, les commémoratifs, le siège, la forme, la consistance, et le souvenir de mon cas de 1891, me permirent d'établir à première vue le diagnostic.

L'opération, acceptée, fut faite à l'hôpital de Menton en compagnie de mes confrères et amis Drs Gallat, Maturié et un médecin major des chasseurs alpins.

Sachant combien le pédicule pouvait être allongé dès le début, je fis, selon le grand axe de la grosseur, une longue incision dépassant de beaucoup ses limites, de façon à me donner le plus de jour possible. Après l'incision de la peau et de la couche musculaire, je découvris le sac blanchâtre du kyste. Je le séparai par petits coups des tissus environnants et prolongeai lentement ma dissection en arrière dans l'orbite en me tenant sur le socle kystique. Durant la manœuvre la paroi ténue et peu résistante du kyste fut déchirée dans une petite étendue par la pointe d'un des crochets pointus qui servaient aux aides à rétracter les tissus ambiants. Je profitai de cette ouverture accidentelle pour faire écouler la matière sébacée et diminuer le volume de la poche, ce qui facilita singulièrement la dissection du pédicule. Celui-ci s'implantait à environ 1 cent. 1/2 du rebord de la gouttière lacrymale de la branche maxillaire, sur la suture plano-frontale, en un point étroit que je ruginai soigneusement.

La paroi du sac semblait formée de tissu conjonctif et, comme dans mon premier cas, le contenu est formé de matière sébacée de consistance caséeuse.

La lecture des observations assez nombreuses de kystes dermoïdes sébacés de l'orbite montre qu'ils sont produits par inclusions ectodermiques, lors de la soudure des bourgeons maxillaire supérieur et frontal externe.

Dans le cas de M. de Wecker, un tractus fibreux reliait la poche au tégument externe. La présence de ce tractus, qui manque dans la généralité des cas publiés, ne vous laisserait-elle pas volontiers supposer qu'il s'agirait plutôt alors de kystes sébacés par rétention?

E. Aubineau (de Brest). **Trois cas de « molluscum contagiosum ».** — La nature du molluscum dit « molluscum sébacé » est mal élucidée, mais il est aujourd'hui hors de doute que le molluscum est contagieux et inoculable. Si nous avons cru intéressant de communiquer les trois cas que nous avons récemment observés, c'est qu'il se dégage de l'observation principale (obs. I), un exemple absolu de contagiosité.

Observation I

L'enfant qui fait le sujet de cette observation, une fillette de 2 ans, Marie L..., nous est adressée le 14 novembre 1899 par un de nos collègues de l'hôpital civil. Au moment de son entrée à la crèche de la Maternité, en août 1899, cette enfant présente quelques « boutons » sur les paupières, puis en octobre elle con-

tracte la rougeole; à ce moment les « boutons » se multiplient et apparaissent sur le reste de la face et sur le corps.

A notre premier examen, nous remarquons ce qui suit :

Les régions palpébrales sont couvertes de petites tumeurs généralement arrondies, quelques-unes ouvertes, ulcérées, d'autres, abcédées. A droite et à gauche, à la paupière inférieure, ces productions se touchent et sont confluentes au point qu'il y a un véritable sphacèle de la peau; nous en comptons une trentaine de chaque côté; elles restent distantes de 3 à 4 millimètres du bord libre, sauf à l'angle interne en bas et à droite où on les suit jusqu'à

Fig. 1.

la conjonctive; il y a du reste du catarrhe conjonctival, et les paupières sont agglutinées. Les tumeurs sont opaques, ont la couleur de la peau; leur volume varie de la grosseur d'une tête d'épingle à la grosseur d'un pois; leur surface semble unie, on ne remarque pas qu'elles soient « ombiliquées »; mais, à un examen plus attentif, la surface paraît nettement fendillée comme s'il y avait une séparation en lobules. Quelques-unes se sont ouvertes pour laisser sortir une substance comparable à la substance sébacée; d'autres ont laissé à leur place une ulcération ou un abcès. Elles sont tout d'abord apparues aux paupières, c'est là

qu'elles siègent en plus grand nombre, mais elles ne siègent pas exclusivement à la région palpébrale; la photographie (fig. 1) en montre une volumineuse par rapport aux autres, située au niveau de la racine du nez, à droite de la ligne médiane; on en voit d'autres sur les lèvres, près des ailes du nez, sur le pavillon des oreilles; on en trouve sur le corps, dans la région cervicale et scapulo-humérale, à la paume des mains, sur la face dorsale des doigts, puis à la partie postérieure et latérale des jambes.

Si l'on serre entre les doigts une de ces petites tumeurs, on la fait éclater quelquefois, mais rarement; le plus souvent on l'énuclée et la base d'implantation se rougit d'un peu de sang.

La nature du contenu, la multiplicité rapide des tumeurs nous font poser le diagnostic de « molluscum contagiosum », ce que Virchow appelle « epithelioma molluscum » et qui est désigné par Bazin et Hardy sous le nom d' « acnée varioliforme ».

L'examen histologique a confirmé notre diagnostic clinique.

Le 17 novembre, notre petite malade est endormie; les néoplasies sont enlevées, soit aux ciseaux, soit à la curette. La pince à griffes les fait éclater; la curette les fait basculer sur leur base. Dans la région où elles sont confluentes nous curettons les tissus détruits et touchons légèrement au thermo-cautère les surfaces d'implantation.

Le 24 novembre, nous procédons à l'extraction de nouvelles tumeurs restées inaperçues lors de notre première intervention ou apparues en d'autres points.

Le 1er décembre, il nous faut encore enlever des productions nouvelles qui naissent dans la région palbébrale. Nous apprenons que deux bébés, qui vivaient et jouaient avec la petite Marie et qui, en même temps qu'elle, avaient eu la rougeole, présentent une éruption analogue. Ces deux enfants nous sont amenées le jour même (1er décembre).

Observation II

Andrée Mer..., 2 ans. Nous trouvons des tumeurs identiques à celles que nous avons décrites; elles siègent dans les sourcils et sur les paupières; nous n'en voyons pas sur le corps, on en compte une dizaine. L'état général de l'enfant très mauvais nous empêche d'intervenir.

Observation III

Adrienne Ming..., 3 ans. Les tumeurs sont localisées sur les paupières supérieures et dans la région sourcilière gauche. Une seule intervention suffit pour débarrasser complètement l'enfant.

Examen histologique (laboratoire de l'hôpital civil de Brest). — Les frottis de lamelles faits avec le contenu des tumeurs ne nous ont rien donné de caractéristique. La coloration au bleu de Unna nous a seulement montré des cellules fortement et uniformément colorées.

Les tumeurs que nous avons coupées ont été mises dans le sublimé acétique puis incluses dans la celloïdine; les coupes ont été diversement colorées, c'est le carmin aluné et le picro-carmin qui nous ont le mieux permis de voir les détails des coupes.

Il est facile, à un faible grossissement, de constater que les tumeurs sont constituées par une série de lobules analogues à des lobules glandulaires. Ces lobules ont des formes variées suivant

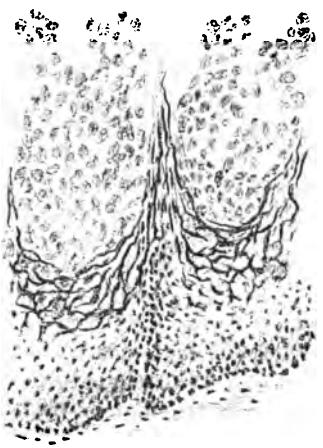

Fig. 2.

la coupe; les uns sont arrondis, les autres s'étalent en surface; certains sont ouverts.

Nous avons dessiné à un grossissement moyen deux lobules ouverts (fig. 2); si nous les parcourons en partant de leur base nous trouvons tout d'abord des cellules qui semblent être des cellules du corps muqueux de Malpighi; un grossissement plus fort permet d'affirmer que ce sont des cellules polyédriques, malpighiennes. L'aspect change vers la partie moyenne du lobule; à ce niveau apparait un réticulum ou tractus que l'on suit très nettement sur les coupes colorées au carmin, puis à ce niveau même. on commence à apercevoir des cellules ovoïdes globuleuses qui prennent une teinte jaune orange au picro-carmin. Ces cellules se répandent par la portion ouverte du lobule.

Nous avons eu la satisfaction de constater que nos coupes étaient identiques aux coupes de « molluscum contagiosum » qui figurent dans le *Traité descriptif des maladies de la peau*, de Lenoir et Vidal, et qu'elles comportaient la description donnée par ces auteurs.

Pour Lenoir et Vidal, les lobules du molluscum, analogues à des lobules glandulaires, représentant les culs-de-sac de la glande sébacée; la lésion a pour siège et point de départ les glandes sébacées qui subissent une altération particulière. Ces glandes altérées ne sécrètent plus de matière sébacée mais produisent : 1° des cellules cornées fortement chargées d'éléidine, s'aplatissant pour former le réticulum que nous avons reproduit sur notre figure; 2° des cellules globuleuses ovoïdes qui, sur nos préparations au picro-carmin, ont pris une teinte jaune orange; ces cellules sont dites « cellules paradoxales » de l'acné varioliforme.

La nature du molluscum contagiosum est mal élucidée parce que l'altération globuleuse des cellules, c'est-à-dire la formation des cellules paradoxales est constatée sans qu'on sache en quoi elle consiste (transformation amyloïde? colloïde?).

L'opinion qui, actuellement, prédomine attribue la formation des cellules globuleuses à l'envahissement du protoplasma cellulaire par des protozoaires de l'ordre des coccidies. Cette opinion, qui n'est qu'une hypothèse, expliquerait la nature maligne et contagieuse du molluscum.

Comme Lenoir et Vidal, Kaposi, Neumann, font provenir le molluscum contagieux des glandes sébacées. Retzius, Bizzozero admettent une autre théorie et font naître la tumeur de la prolifération des cellules malpighiennes; à l'appui de cette théorie, on a fait remarquer que le contenu des lobules néoplasiques ne renfermait jamais de sébum, qu'on n'avait jamais constaté la présence de poils sortant de la tumeur.

En donnant la description clinique de l'affection dans l'observation I, nous avons fait remarquer que la surface des excroisances n'était pas « ombiliquée ». Cette particularité : « tumeur ombiliquée avec un point noir ou blanc » a été donnée comme un des caractères du molluscum. Nous ajouterons que dans nos préparations nous n'avons rencontré ni glandes sébacées ni follicules pileux.

S'il fallait nous faire une opinion personnelle d'après nos examens, nous conclurions, comme Bistis (*Clin. ophtalm.*, 79, p. 14) que c'est la couche de Malpighi qui fournit les éléments de développement du molluscum contagieux.

La séance est levée.

COMPTE RENDU

DE LA

SOCIÉTÉ AMÉRICAINE D'OPHTALMOLOGIE

(1899[1])

Par CH. JAFFARY

Cataracte polaire antérieure, par Adolf ALT. — Certains auteurs, comme Hulke, Becker, Collins admettent que le contact prolongé de la cristalloïde antérieure avec la surface postérieure de la cornée, joint aux phénomènes d'osmose à travers la capsule expliquent pour le mieux la formation de la cataracte polaire antérieure acquise et bon nombre d'entre eux admettent l'existence d'une forme congénitale et d'une forme acquise distinctes. De telles conditions sont réalisées après la perforation de la cornée et l'issue de l'humeur aqueuse. L'auteur ne peut admettre qu'elles suffisent pour déterminer cette affection et il croit qu'il faut en revenir à quelque malformation congénitale du cristallin, coexistant peut-être avec une suspension des phénomènes d'osmose par contact de la cornée et du cristallin, ou à une pénétration de ce dernier par des éléments pathogènes grâce à la perforation de la cornée (Nuel). Il s'est livré à l'étude anatomo-pathologique des quatre yeux dont les cristallins présentaient des anomalies différentes les unes des autres. L'épithélium de la capsule revêtait une forme irrégulière, et la capsule présentait des plis nombreux, l'un des cristallins était atteint de cataracte pyramidale. Il s'agit probablement là de malformations congénitales et la cause première de la cataracte polaire antérieure n'est probablement qu'une malformation congénitale du cristallin, représentée par une rupture de l'épithélium capsulaire.

Ophtalmie sympathique causée par un gliome de la rétine, par Adolf ALT. — Le malade de l'auteur, âgé de 5 ans, avait été frappé de cécité de l'œil gauche deux ans auparavant sans aucun symptôme d'inflammation. Un an plus tard l'œil devint enflammé et douloureux et l'énucléation fut pratiquée pour préserver l'autre qui présentait de la photophobie très marquée. L'orbite gauche offrait, adhérente au périoste, une tumeur de la grosseur d'une

1. *Transactions of the american ophtalmological Society*, 1899.

noisette, élastique, arrondie, jaunâtre. L'œil énucléé était atteint de gliome étendu au nerf optique, de même nature que les tumeurs de l'orbite.

Les cas d'ophtalmie sympathique dus à une tumeur intra-oculaire ne sont pas encore très nombreux.

Rupture spontanée du globe oculaire, par L. MILLIKIRI. — Chez une malade âgée de 68 ans, atteinte d'une crise très douloureuse au niveau de l'œil gauche, répétée au bout d'une semaine, la perte de la vision fut rapidement complète. Les pupilles étaient largement dilatées, les cristallins opacifiés, les cornées transparentes avec un arc sénile bien marqué, les conjonctives fortement congestionnées.

Il s'agissait d'un glaucome aigu. Quelque temps après, la malade, étant assise, sentit brusquement une douleur très violente dans son œil tandis que le sang inondait ses vêtements. L'œil présentait une fente verticale s'étendant du bord inférieur de la pupille vers son bord supérieur. L'hémorragie était considérable. L'œil fut atteint d'atrophie. L'œil opposé ne présenta rien de particulier.

Insuffisance congénitale du droit externe et vision binoculaire, par Oscroft TRANSLEY. — L'auteur rapporte deux cas de cette affection.

Un jeune homme de 18 ans avait présenté à l'âge de 6 mois une légère déviation de l'œil droit et quand il tournait ses yeux à droite, son œil droit ne pouvait dépasser la ligne médiane; à cette époque il était très irritable, et le médecin qui le soignait pensait qu'il s'agissait d'une méningite; mais ce dernier symptôme disparut peu à peu. Un crayon placé immédiatement devant lui, paraissait double et la diplopie augmentait à mesure que ce crayon était déplacé davantage vers la droite.

Kyste du vitré, par Oscroft TRANSLEY. — Le malade, âgé de 17 ans, présentait, depuis un an, une diminution de la vision, sans phénomènes douloureux. L'examen ophtalmoscopique permettait de voir dans le vitré un corps flottant, sphéroïdal, de la grandeur du disque optique, situé au centre du corps vitré. Il était très mobile quand on imprimait des mouvements à la tête et présentait l'aspect d'une pomme de terre grâce aux taches et aux raies brunes de sa capsule qui apparaissait bien distinctement, transparente, sauf aux points où était du pigment. Les taches situées sur la partie postérieure de la capsule pouvaient être nettement aperçues par transparence. Le kyste ne présentait aucun point d'aspect

fibreux. L'auteur pensa tout d'abord à un cysticerque, puis à une filaire semblable à celle qu'a décrite Kuhnt dans un cas identique. La nature vraisemblablement bénigne de ce kyste n'a pas paru réclamer d'intervention.

ALT, à propos de ce cas très intéressant, fait remarquer qu'une tumeur des procès ciliaires, ressemblant à un adénome atteint de dégénérescence muqueuse, peut donner naissance à un kyste semblable quand il aura été détaché du procès ciliaire. Cette forme de tumeur, qu'il a découverte le premier, a été depuis décrite par un assistant du professeur Fuchs dans les *Archives de de Graefe.*

Tumeur primitive du nerf optique, par F. BULLER. — En vingt-trois ans l'auteur a eu la bonne fortune de rencontrer 3 cas de tumeur primitive du nerf optique, dont 2 chez des enfants âgés de 6 ans et le 3e chez une jeune femme. Ces 3 cas ont été observés sur 45,000 malades.

Dans 1 cas, l'auteur fit l'énucléation et l'ablation de la tumeur.

Le diamètre antéro-postérieur du nerf optique était augmenté de 15 millimètres et cet élargissement était dû principalement à une dissociation marquée des fibres du tissu connectif entre les fibres nerveuses. Les cylindres-axes étaient complètement atrophiés; la capsule de Tenon, la rétine, le corps ciliaire, l'iris et le tissu sous-conjonctival étaient œdématiés.

Sarcome primitif non pigmenté de la paupière supérieure gauche, par VEASEY. — Le malade, âgé de 45 ans, présentait une petite tumeur de la paupière supérieure gauche, grandissant peu à peu, sans causer aucune douleur; les antécédents du malade ne renfermaient aucune trace de traumatisme. La tumeur adhérente à la peau était mobile sur le cartilage tarse et ressemblait beaucoup à un chalazion dont il différait surtout par une teinte rougeâtre particulière. La tumeur fut enlevée; elle avait pris naissance dans le tissu musculaire sous-cutané qui recouvre le cartilage tarse. Il s'agissait d'un sarcome fuso-cellulaire.

En 1894, Wilmer rapportait un cas de sarcome de la paupière et résumait 35 cas relevés dans la littérature. L'auteur en a réuni 13 nouveaux chez des malades dont l'âge variait de 7 mois à 76 ans.

Hémorragie intraoculaire après iridectomie préliminaire dans la cataracte, par RANDOLPH. — Chez une femme âgée de 76 ans, atteinte de cataracte complète de l'œil droit, l'auteur fit

une iridectomie préalable sans que le moindre incident ait signalé l'intervention. Le troisième jour, la malade accusa une douleur violente au niveau de l'œil opéré qui était très rouge au niveau de la plaie; la chambre antérieure était presque entièrement oblitérée, le cristallin était tellement projeté en avant que l'iris était presque au contact de la face postérieure de la cornée. Le lendemain l'incision cornéenne étant agrandie, le cristallin est projeté au dehors, suivi immédiatement de l'issue d'une partie du corps vitré fortement teinté en rouge; l'œil semblait être sur le point de se vider.

Hémorragie pendant quatre jours, perte de la vision, pas de douleur; la plaie se cicatrise, mais, trois mois plus tard, le volume de l'œil était réduit de moitié.

Six mois plus tard, glaucome de l'œil gauche et cécité complète au bout de neuf mois, sans intervention chirurgicale. L'auteur appréhendait de faire une iridectomie; une simple paracentèse du vitré fit disparaître les douleurs.

Cette hémorragie intra-oculaire, qui ne commence qu'au bout de plusieurs jours après l'opération, est remarquable; l'artério-sclérose du système vasculaire de la malade peut seule en rendre compte.

Rétinite albuminurique; son rôle dans la pathogénie du glaucome secondaire. — Tandis que la relation entre la rétinite hémorragique et le glaucome secondaire est admise au point de vue clinique, celle qui existe entre la rétinite albuminurique et le glaucome secondaire l'est moins. Dans un grand nombre de glaucomes secondaires, l'auteur a noté la persistance des symptômes particuliers au mal de Bright : céphalée, vertiges, convulsions et hypertrophie du cœur. Le glaucome secondaire, en pareil cas, est attribué à une artério-sclérose localisée à l'œil. Jocqs fait judicieusement observer que cela n'explique pas pourquoi la majorité des rétinites hémorragiques ne s'accompagnent pas de glaucome ni pourquoi les rétinites brightiques avec hémorragie se compliquent quelquefois de glaucome secondaire. Priestley Smith pense que le glaucome hémorragique est toujours secondaire à une altération vasculaire. Panas fait remarquer que beaucoup de rétinites, sauf la rétinite pigmentaire congénitale, ne déterminent aucune augmentation de la tension intra-oculaire.

SOCIÉTÉ D'ANATOMIE ET DE PHYSIOLOGIE DE BORDEAUX

Séance du 27 novembre 1899

PRÉSIDENCE DE M. LE Dr MONGOUR, VICE-PRÉSIDENT

M. GINESTOUS lit un travail sur la **Luxation congénitale bilatérale du cristallin.**

Marcel F..., âgé de 12 ans, vers l'âge de 3 ans, n'y voyait que de très près et ne distinguait pas un objet d'un bout de table à l'autre.

L'examen qui fut pratiqué le 3 novembre 1899 permit de reconnaître que l'acuité visuelle sans verre n'était pour O D que de 1/10 et de 1/3 avec le verre + 9; pour l'œil gauche, l'acuité visuelle sans verre et avec + 6, n'était que de 1/10.

L'examen à l'ophtalmomètre de Javal donne 2 dioptries pour O D; 1/2 dioptrie pour O G. L'astigmatisme cornéen est régulier et conforme à la règle.

A l'ophtalmoscope, l'O D fortement atropinisé présente une dilatation pupillaire assez accusée, mais loin d'atteindre la dilatation maxima qu'on observe chez les enfants. Le cristallin apparaît dans le champ pupillaire *en bas et en dehors*, ne laissant voir dans le champ de la pupille que le 1/4 de son étendue, si bien que le noyau du cristallin reste caché derrière l'iris. L'œil n'a pas l'aspect de l'œil myope; mais il existe un léger staphylome et un vestige d'inflammation choroïdienne à ce niveau.

Du côté gauche, le cristallin est dans un état d'ectopie plus accentué. Il est tout à fait derrière la pupille, même lorsque celle-ci est dans son état de dilatation maxima. Le cristallin est très mobile; on le voit, dans une oscillation, venir occuper presque sa place normale. Comme le cristallin du côté opposé, il a gardé sa transparence.

Avec les verres convexes appropriés, le sujet accuse du côté gauche de la diplopie qui tient à l'oscillation de son cristallin.

Il s'agit d'une luxation congénitale du cristallin.

L'enfant ne présente rien de bien particulier dans ses antécédents personnels. Il a eu la variole à 7 ans, la rougeole aussitôt après, guéries rapidement.

Les antécédents héréditaires sont plus intéressants. La mère, âgée de 36 ans, est atteinte comme le jeune malade d'une luxation congénitale du cristallin siégeant également en dehors mais non en bas. Une des sœurs du malade, âgée de 15 1/2, présente également

une luxation du cristallin siégeant en haut et en dehors, probablement congénitale.

Quelle est la cause de cette luxation congénitale du cristallin se retrouvant ainsi chez plusieurs membres d'une même famille. Peut-être la trouvons-nous dans ce fait que le grand-père maternel était en imminence de paraplégie au moment de la procréation de sa fille, la mère du jeune malade, atteinte comme lui de cette luxation congénitale du cristallin. (*Gazette hebdomad. des sciences médicales, de Bordeaux*, 10 décembre, 1899.)

Séance du 5 *mars* 1900

Corps étranger intra-oculaire; radiographies; extraction; dermatite due aux rayons X. — MM. Aubaret et Picot. Nous avons l'honneur de vous présenter un malade de la Clinique ophtalmologique chez lequel, au mois de décembre dernier, on a pu extraire un corps étranger métallique intra-oculaire et éviter l'énucléation.

C'est un ouvrier mécanicien. Le 10 novembre dernier, en travaillant au chantier, un éclat de moule à rivet a été projeté sur son œil droit. La perte de la vision est presque instantanée. Il ressent une vive douleur au moment de l'accident. Le soir même, son œil est injecté : les douleurs reviennent lancinantes, mais d'une façon intermittente.

Deux jours après, il se présente à la consultation. On remarque à l'inspection de l'œil, au niveau de la partie externe, une plaie linéaire horizontale d'environ 3 millimètres, à cheval sur le limbe scléro-cornéen.

La chambre antérieure a sa profondeur normale. On y distingue quelques caillots sanguins. Il n'y a pas de déchirure de l'iris. La pupille est dilatée. Les paupières sont gonflées; il y a du blépharospasme. Le toucher oculaire est très douloureux. La tension est un peu diminuée.

L'examen des milieux réfringents est rendu impossible. Il s'est fait un épanchement sanguin qui empêche l'éclairage du fond de l'œil.

Ces divers signes ont fait immédiatement supposer que l'éclat de fer, après avoir créé la plaie perforante scléro-cornéenne, avait pénétré dans l'œil et s'était logé quelque part dans son intérieur. A l'hôpital, et les jours suivants les phénomènes douloureux s'exagèrent.

Pour confirmer le diagnostic, le malade est renvoyé au Dr Rivière, qui fait deux épreuves radiographiques stéréoscopiques.

Elles permettent non seulement de voir le corps étranger lui-même, mais d'en déterminer exactement le siège, c'est-à-dire dans la portion interne du globe oculaire en arrière de l'iris, un peu en haut et en dedans, au niveau du corps ciliaire.

Les jours qui suivent, les douleurs ont diminué pour reparaître à deux reprises quelque temps après. La tension oculaire diminue un peu. Dans l'intervalle, il se produit une légère opacification blanchâtre dans le champ pupillaire, située un peu en haut et en dedans, au niveau du siège présumé de l'éclat de fer.

Une intervention opératoire est pratiquée le 8 décembre par M. le Dr Lagrange. L'œil est fortement cocaïnisé; le globe oculaire est incisé dans sa portion inférieure à l'aide d'un couteau de de Graefe, comme dans l'opération du décollement de la rétine : sclérotomie inférieure. La tension oculaire étant déjà diminuée, il ne s'échappe pas de corps vitré.

Dans la plaie linéaire, de 5 millimètres environ, on introduit la pointe d'un électro-aimant qui ne tarde pas à conduire sur l'éclat de fer, au siège indiqué par la radiographie.

Mais il s'est formé des adhérences inflammatoires qui empêchent son extraction immédiate. Il est nécessaire de faire quelques manœuvres de traction.

Peu à peu, le corps étranger finit par être attiré entre les lèvres de la plaie et par être enlevé. C'est un petit fragment d'acier irrégulier du poids de 18 centigr. 5.

Durant ces manœuvres, la perte de vitré a été peu considérable. La sclérotique est suturée aussitôt après à l'aide de deux fils de soie aseptique.

Les suites opératoires ont été bonnes. Les fils ont été enlevés huit jours après.

Les douleurs ciliaires n'ont pas reparu, mais la tension oculaire reste inférieure à la normale. Depuis, le malade n'a pas eu de poussée nouvelle d'irido-cyclite. L'œil est toujours mou.

Il nous reste à ajouter un mot encore relativement à l'observation de ce malade.

Après les séances de radiographie qu'il a dû subir, il a offert du côté de son cuir chevelu une alopécie due aux rayons X. Cette alopécie est survenue huit jours après les dernières séances. (*Journal de médecine de Bordeaux*, 15 avril 1900.)

Dr G.

SOCIÉTÉ DE MÉDECINE ET DE CHIRURGIE DE BORDEAUX

Séance du 26 mai 1899. — Présidence de M. DAVEZAC

Ulcère de la cornée. — Obstruction de l'orifice inférieur du canal nasal. — Création d'un nouveau méat. — M. MARTIN. La malade que je vais vous présenter, âgée de 45 ans environ, présente de l'intérêt à divers points de vue.

Atteinte d'un ulcère de la cornée provoqué par une suppuration des voies lacrymales, elle a guéri rapidement et sans que la vision soit amoindrie, grâce à deux injections sous-conjonctivales de sublimé, aidées de lavages du conduit nasal à l'aide d'une solution antiseptique.

Le point de départ de la suppuration des voies lacymales résidait dans une obstruction complète de l'ouverture inférieure du conduit par suite d'ozène. Les sondes pénétraient aussi profondément que dans un conduit absolument normal, mais il était impossible de faire passer la moindre goutte de liquide dans le nez. Ce cas est fort rare. L'examen des cavités nasales a montré la destruction complète des cornets des deux côtés et l'absence de tout orifice correspondant au conduit lacrymal.

Comme il était important de tarir la suppuration des voies lacrymales, j'ai dû chercher à les déboucher. J'ai tout d'abord essayé de forcer l'obstacle avec des sondes de Bowman ; mais celles-ci, sous la pression que j'exerçais avec les doigts, se courbaient sans entamer les tissus. Je me suis alors servi d'un trocart d'un assez fort calibre, muni de sa canule et introduit dans le conduit à la manière d'une sonde. Bien qu'ayant eu recours à la percussion, je n'ai pu entamer la barrière osseuse. Craignant que la pointe d'acier du trocart ne se fracturât, j'ai alors remplacé cet instrument par un assez fort stylet de trousse en argent et, aidé du marteau, je suis enfin arrivé à créer un orifice. Le stylet n'a pu pénétrer dans la cavité nasale qu'en se tordant à son extrémité dans une étendue de 8 à 10 millimètres, de sorte que j'ai éprouvé assez de difficulté pour le retirer. Il y a dix jours que j'ai fait cette opération ; chaque jour depuis j'ai pratiqué des injections qui passent librement par le nez. Cette ouverture restera-t-elle béante ? Les chances contraires sont nombreuses. Je me propose de faire pratiquer pendant longtemps de fréquentes injections.

Enfin cette malade est intéressante parce qu'elle est un exemple d'ozène guéri sans avoir subi de traitements sérieux. (*Gazette des hôpitaux de Toulouse*, 7 avril 1900.)

SOCIÉTÉ MÉDICALE DE LA DROME ET DE L'ARDÈCHE

Séance du 18 février 1900. — Présidence de M. Ferlin

Corps étranger du cul-de-sac conjonctival supérieur. — M. Roure. Les corps étrangers de la conjonctive ne sont pas rares et offrent, en général, peu d'intérêt. Cependant, certains d'entre eux, par la position qu'ils occupent, peuvent rester longtemps méconnus et amener dans l'œil des désordres d'autant plus graves que leur cause est moins soupçonnée. Je veux parler des corps étrangers du cul-de-sac conjonctival supérieur.

Une fillette de 8 ans 1/2 m'est adressée le 12 juin 1895, par le Dr Charrin, de Valence. Elle se plaint de souffrir de l'œil droit depuis plus de quinze jours et de douleurs péri-orbitaires très violentes surtout pendant la nuit. Elle porte à la partie supérieure et interne de la cornée droite une vaste ulcération profonde occupant près du quart de cette membrane. Un peu d'hypopion se trouve dans la chambre antérieure.

Le lendemain, je pratique, sous l'anesthésie, la cautérisation ignée de l'ulcère, suivant la méthode de Gayet, et je fais, à la partie inférieure de la cornée, une petite paracentèse pour évacuer l'hypopion. Les jours suivants, l'hypopion ne s'est pas reproduit, mais les douleurs péri-orbitaires persistent, et l'ulcération ne tend aucunement à la guérison, malgré des irrigations antiseptiques et des attouchements journaliers au bleu de méthylène.

Au cours de l'un de ces pansements, le 18 juin, en attirant en haut la paupière et en faisant regarder en bas la malade, je vois apparaître un corps étranger volumineux sous la paupière supérieure. C'était un fragment d'allumette de bois, mesurant, humide, 11 millimètres de long, logé évidemment dans le cul-de-sac supérieur.

Dès le lendemain, l'œil est moins rouge, les douleurs péri-orbitaires ont notablement diminué et la cicatrisation marche, dès lors, rapidement; vers le milieu de juillet, la conjonctive a repris son aspect ordinaire et la vision est redevenue normale. Il ne subsiste actuellement qu'un leucome cicatriciel inévitable et une légère adhérence de l'iris au centre de l'ancienne ulcération,

Voici un second cas. Il s'agit d'un homme de 65 ans qui se présente à moi atteint d'une conjonctivite aiguë à l'œil gauche et de douleurs péri-orbitaires intenses empêchant tout sommeil depuis près d'un mois.

L'instillation régulièrement faite plusieurs fois par jour d'un

collyre à l'azotate d'argent à 1/200e ne produit aucun effet. Des cautérisations au pinceau faites ensuite sur les paupières renversées avec une solution de nitrate à 1/50e n'ont pas un meilleur résultat.

En présence de cette ténacité inaccoutumée, je décidai de faire avec la solution précédente une cautérisation complète des culs-de-sac conjonctivaux, précaution cependant inutile dans les conjonctivites banales. La paupière supérieure étant complètement renversée, j'insinuai le pinceau entre elle et le globe, je le promenai dans toute la longueur du cul-de-sac, et je ramenai une balle de blé, qui, gonflée par son séjour dans le cul-de-sac, mesurait, à ce moment, plus d'un centimètre de long. Dès lors, la guérison de la conjonctivite ne fut qu'une affaire de quelques jours.

Voilà deux cas de corps étrangers volumineux méconnus qui ont produit des accidents très douloureux et, dans le premier cas, excessivement dangereux pour la vision.

Une indication bien nette ressort de leur relation et c'est elle que je désire mettre en relief. C'est que, lorsqu'on rencontre une conjonctivite ou une kératite rebelle au traitement ordinaire, on droit toujours penser à la possibilité de l'existence de corps étrangers dans le cul-de-sac conjonctival supérieur et l'on ne doit pas, comme l'auteur de cette communication, attendre que le coupable vienne de lui-même se constituer prisonnier. L'expectation, armée d'un pinceau, n'est pas suffisante; l'offensive est nécessaire.

Si des cas semblables se présentent à nous, nous ne nous contenterons pas de renverser la paupière; car, dans le second de nos cas, elle était renversée tous les jours pour la cautérisation et le corps du délit est néanmoins resté caché. Armé d'un stylet quelconque, nous sonderons le cul-de-sac supérieur dans toute sa longueur et peut-être y découvrirons-nous plus d'une fois la cause d'une affection rebelle. (*Gazette des hôpitaux de Toulouse*, 2 juin 1900.)

SOCIÉTÉ DE CHIRURGIE DE LYON

Lame de couteau implantée dans les orbites. — M. Rollet présente un malade porteur d'une lame de couteau de poche implantée dans les deux orbites, à travers la paroi supérieure des fosses nasales, sans qu'aucun signe extérieur ne permette d'affirmer sa présence.

Bonne santé habituelle. Pas de syphilis. Avant l'accident, la

vue de l'œil droit était excellente, mais celle de l'œil gauche assez mauvaise.

Le 5 avril, cet homme, âgé de 38 ans, reçoit, au niveau du rebord orbitaire gauche, à la partie inféro-interne, un coup de couteau. Le traumatisme a été si violent que la lame de l'instrument s'est brisée près du talon. Il y a eu à la suite une hémorragie abondante par la plaie, mais à peine de l'épistaxis.

Pendant trois jours après le traumatisme, cécité absolue des deux yeux. A gauche, du côté du coup, à ce moment, occlusion des paupières par infiltration sanguine; à droite, exophtalmie directe, anesthésie dans le domaine du nerf ophtalmique, mais pas d'ecchymose.

Au bout de quelques jours, la sensibilité reparaît, le malade voit un peu de son œil gauche. L'œil droit est privé de vision et reste propulsé en avant. Il assure que la lame brisée n'est pas restée dans la plaie.

A l'examen, du côté gauche, cicatrice orbitaire inféro-interne, correspondant au coup de couteau. Rien d'anormal à la palpation de l'œil ou des sillons orbito-palpébraux. Le malade distingue seulement les doigts dans le champ visuel externe. A l'examen ophtalmoscopique, chorio-rétinite pigmentaire ancienne.

Du côté droit, rien d'anormal à la palpation des sillons orbito-palpébraux, sauf un peu de douleur à la pression profonde à l'angle supéro-interne. Exophtalmie directe, sans battement, réductible. Ptosis. Paralysie complète de tous les muscles, immobilité du globe. Pupille dilatée, réflexes abolis. A l'ophtalmoscope, papille d'une blancheur nacrée, vaisseaux petits.

Bon état général, un peu de céphalée, surtout nocturne.

Quel diagnostic devait-on porter?

Il fallait songer à une lésion traumatique de l'orbite droit, plaie pénétrante ou hématome rétrobulbaire.

Seule la radiographie nous permettait d'affirmer la présence de la lame du couteau dans les orbites.

M. Destot fit tout d'abord une première radiographie, le malade ayant posé de profil. Cette radiographie nous amenait à des conclusions erronées qui eussent indiqué une mauvaise intervention chirurgicale. Il semblait, sur cette épreuve, que la lame, longue de près de 6 centimètres, avait une direction antéro-postérieure ou très peu oblique dans l'orbite droit, s'enfonçant vers le sommet de la cavité, pénétrant quelque peu dans la boîte cranienne où une ombre semblait indiquer un épanchement gazeux ou sanguin sous-dure-mérien.

L'orbite a 40 à 45 millimètres de profondeur, on peut l'explorer à près de 10 millimètres de son rebord; or, on ne sent rien à la

palpation et la lame a 6 centimètres de longueur. En outre, le coup a été porté transversalement ou obliquement de gauche à droite; cette lame arrivée dans l'orbite droit ne pouvait se placer suivant le diamètre antéro-postérieur de cette cavité, alors que le diamètre transversal mesure environ 35 millimètres.

Il y avait donc lieu de faire une radiographie de face; cette dernière a assuré le diagnostic très important pour l'intervention. La lame n'était pas seulement dans l'orbite droit.

Sur cette radiographie on voit nettement l'implantation de l'instrument. On voit son talon brisé dans l'orbite gauche, la lame traverse les fosses nasales au niveau du cornet supérieur et sa pointe vient buter contre le plafond de l'orbite droit. Sa direction est oblique de bas en haut, de gauche à droite, et d'avant en arrière.

On peut donc avancer que l'acuité visuelle, très défectueuse de l'œil gauche, remonte à une date ancienne et ne tient pas au traumatisme, qu'à droite il y a eu piqûres ou sections vasculaires et nerveuses amenant l'exophtalmie, l'immobilité du globe et la sclérose optique.

Le malade a des céphalées. Il y a des désordres irréparables, l'opération ne les amendera pas, mais tôt ou tard ce corps étranger peut amener des signes d'intolérance, surtout en raison de son siège nasal, qui peuvent se traduire par une suppuration orbito-méningienne. Je me déclare donc prêt à céder aux sollicitations du malade.

Quelle intervention pratiquer? Je crois que, dans ce cas, une pince est préférable à un puissant aimant. Il y a lieu de débrider l'ancienne cicatrice, de faire au besoin une ostéotomie nasale verticale qui sera latérale ou bilatérale, ce qui, je l'espère, nous permettra de retirer le corps étranger sans hémorragie grave.

M. Gayet. — Il faudrait étudier l'action de l'aimant, il faudrait savoir si l'aimant permettrait de déterminer la présence du couteau dans l'orbite. Dans un cas de corps étranger de l'œil chez un maçon, où il pouvait s'agir de pierre ou de morceau de marteau, l'application de l'aimant détermina une atroce douleur due au déplacement du corps étranger métallique. On put ainsi le retirer sans qu'il suivît exactement le trajet d'entrée.

M. Ollier préférerait l'intervention à l'action de l'aimant, car avec ce dernier on pourrait causer plus de désordres. De plus, la lame paraît fixée et il semble difficile d'agir sur elle avec l'aimant.

M. Gayet partage l'avis de M. Ollier. Si l'aimant est dangereux pour l'extraction du corps, il serait intéressant de l'utiliser pour le diagnostic.

Coexistence chez le même malade d'un épithélioma de la paupière droite et d'un sarcome mélanique de l'œil gauche. — M. Rollet communique l'observation d'un homme de 66 ans sur lequel ont évolué simultanément une tumeur de la paupière supérieure droite, dont le début remonte à six ans, et un sarcome mélanique à marche lente de l'œil gauche ayant débuté il y a quatre ans et récemment ulcéré. Il y a un mois, l'ulcère de la paupière avait les dimensions d'une pièce de deux francs, et une tumeur noire du volume et de l'aspect d'une petite prune faisait saillie entre les paupières.

Il a enlevé dans une séance le cancroïde palpébral et pratiqué une blépharoplastie partielle à l'aide de l'abaissement d'un lambeau temporo-frontal, respectant le cul-de-sac conjonctival. — Dans une séance ultérieure l'énucléation de l'œil avait été faite.

Cette observation est intéressante à deux points de vue :

1° Restauration palpébrale parfaite par le lambeau temporo-frontal sans toucher à la conjonctive palpébrale.

2° Coexistence de deux tumeurs malignes ayant débuté à la même époque. L'ulcération était, d'après l'examen de M. Paviot, une tumeur épithéliale maligne du type ectodermique corné. La tumeur oculaire est une tumeur embryonnaire du type pigmentaire choroïdien. (*L'Echo médical de Lyon*, 15 mai 1900.)

BIBLIOGRAPHIE ET REVUE DES JOURNAUX

PRZEGLAD CHIRURGICHNY

(Revue de la chirurgie polonaise)

Paraissant une fois par trimestre, à Varsovie, sous la direction du Dr Krajewski

(Tome IV, fascicule 3, février 1900)

Nous empruntons à ce numéro les extraits se rapportant aux travaux d'ophtalmologie parus dans les journaux polonais pendant les trois dernières années :

Dr K. Noiszewski. **De l'électrophtalme ou œil tactile** (*Kron. Lek.*, *Nr.* 22, 1897). — Le but de cet appareil consiste à

donner aux aveugles la faculté de reconnaître la lumière. Après divers essais, l'auteur résolut de remplacer le sens de la vue par celui du toucher. Ayant constaté la grande sensibilité que présente la peau de la glabelle au contact des cheveux, il place sur ladite région son appareil basé sur la propriété du sélénium de devenir moins résistant à l'électricité sous l'influence de la lumière. L'électrophtalme primitif a été modifié en ce sens que la brosse des bâtonnets est actuellement remplacée par une seule tige traçant avec son cheveu terminal des séries de raies longues et brèves.

Dr G.

Dr K. Noiszewski. **Ataxie optique et polyopie monoculaire** (*Kron. Lek., fasc. X*, 1898). — La polyopie monoculaire est souvent attribuée aux vices de réfraction, notamment à l'astigmatisme. Voici les observations de l'auteur à ce sujet. Une jeune femme voyait distinctement de loin et de près les lettres de Snellen et de Jaeger sans pouvoir compter les points des tables de Burchardt, même les plus gros.

L'auteur en conclut à la polyopie monoculaire, un des signes de l'ataxie optique. Il s'aperçut dans la suite que certains sujets voient mieux les lettres que les points; de ce nombre sont les astigmates qui prennent des points pour des raies et les ataxiques qui voient trois ou quatre points là où il n'y en a qu'un ou deux.

Les deux troubles peuvent se rencontrer du reste chez une même personne.

On comprend sous le nom d'ataxie les phénomènes suivants :

1. celle des muscles utiles à la contraction des muscles superflus accompagnant une certaine action ; 2. tension musculaire trop forte ou trop faible; 3. durée de la contraction trop prolongée.

La polyopie dépendrait avant tout du temps pendant lequel l'œil observe l'objet. L'appareil imaginé par l'auteur permet de considérer les objets pendant une très petite fraction de temps, par exemple 1/12 de seconde. Au balancier du métronome on attache une carte blanche portant la lettre E avec deux points au-dessus, on regarde cette lettre à travers une fente verticale, l'appareil étant mis en mouvement. Le premier phénomène qui se présente, c'est la diminution apparente des lettres et des points; puis vient la polyopie, de sorte que l'on aperçoit trois ou quatre points.

Dr G.

Dr Strzeminski. **Trois cas de névrite optique rétrobulbaire héréditaire, observés dans la même famille** (*Gaz. Lek.*,

Nr. 17, 1898). — Un homme de 36 ans se plaint de l'affaiblissement marqué de sa vue qui est mauvaise depuis douze ans. Les pupilles, uniformément dilatées, réagissent faiblement à la lumière, mais réagissent bien à l'accommodation. Un scotome médian, à l'œil droit 10°×18°, à l'œil gauche 15°×11°. V. à droite 1/10, à gauche 1/15. Les limites du champ visuel sont normales.

La sensibilité à la douleur est abolie au niveau du scotome; à la périphérie de ce dernier, le sujet distingue le rouge, l'orangé, le jaune et le bleu. Le côté externe (temporal) des deux papilles optiques est complètement blanc, le reste plus ou moins décoloré. Les limites des papilles sont indécises et leurs vaisseaux rétrécis. La rétine est trouble surtout du côté temporal. Le sujet ne ressent pas de douleurs. L'affaiblissement de la vue est survenu subitement. Puis il y a eu une certaine amélioration permettant de faire la lecture, non sans difficulté.

Le sujet est bien conformé, de taille moyenne, de nutrition médiocre; à part les accès de migraine, il se porte généralement bien et ne se livre aux excès d'aucune sorte. Point de syphilis héréditaire ni acquise; point de rhumatisme ni d'asthme. Dans les antécédents, pneumonie et rougeole.

Les quatre frères du malade ont tous la vue mauvaise, un est épileptique, un autre aliéné. Deux sœurs sont bien portantes, ainsi que la mère, âgée de 58 ans; celle-ci présente un scotome médian : 20°×18° à l'œil droit, 24×18° à l'œil gauche. V=1/30. Les nerfs offrent l'image de la dégénérescence post-nflammatoire. La vue commence à faiblir depuis l'âge de 25 ans.

La grand'mère maternelle avait également la vue mauvaise à sa vingt-cinquième année.

Un frère, âgé de 32 ans, est bien portant comme le sujet. A l'œil droit, il a un scotome médian 10°×7°, à l'œil gauche 11°×9°. V=1/10. Il ne distingue en fait de couleurs que le jaune et le bleu et encore périphériquement. La vue est faible depuis dix ans.

Dans tous ces cas, on ne saurait incriminer aucune cause de l'affection en dehors de l'hérédité.

Dr G.

Dr Strzeminski. **Deux cas d'affection oculaire consécutive au zona** (*Kron. Lek.*, *Nr.* 18, 1897). — L'auteur décrit les caractères cliniques et anatomo-pathologiques du zona en général et de sa variété ophthalmique en particulier; puis il étudie les complications oculaires de ce processus, surtout du côté de la conjonctive, de la cornée, de l'iris, des processus ciliaires et des nerfs oculaires; enfin il rapporte deux observations personnelles, dans l'une

desquelles il est survenu des infiltrations de la cornée, une vésicule et des ulcérations de la conjonctive; dans l'autre observation, il s'agissait d'atrophie partielle du nerf optique.

Dr G.

Dr T. Ballaban. **Corne cutanée de la paupière inférieure** (*Przegl. Lek.*, *Nr.* 16 *et* 17, 1898). — Dans l'un des cas rapportés, il s'est formé en trois mois une corne longue de 1 centimètre 3/4, et deux plus petites à côté d'elle au niveau de la paupière inférieure. Dans la seconde observation, une corne apparue depuis plusieurs mois, offrait l'aspect d'un cône long de 8 centimètres. L'examen histologique des excroissances démontra à l'auteur qu'il s'agissait de papilles à épiderme extrêmement abondant et cornifié. On pourrait également invoquer une autre origine purement épidermique de cette lésion; les « cornes cutanées », en effet, ne présentent pas toujours une structure identique. Ce qui leur est commun à toutes, c'est la cornification. Pour élucider l'origine réelle de ces excroissances, il faudrait les étudier à leurs débuts.

Les variétés produites aux dépens des papilles dermiques devraient porter le nom de keratosis papillomatosa.

Dr G.

Dr Rumszewicz. **Contribution à l'étude des ossifications et des calcifications dans l'œil** (*Przegl. Lek.*, *Nr.* 38, 39, 40, 41, 42, 1897). — Après avoir rapporté cinq observations personnelles sur la clinique et l'anatomie pathologique de ces affections, l'auteur se demande quels sont les tissus oculaires capables de s'ossifier. Parmi les opinions des divers auteurs, il se rallie à celle de O. Berber, d'après laquelle tout tissu conjonctif de l'œil peut s'ossifier; ce processus offre une grande importance pour la vision, car il est capable de provoquer l'ophtalmie sympathique du côté opposé, comme le prouvent les observations de l'auteur.

Dr G.

Dr Rumszewicz. **Contribution clinique à l'étude des kystes de la conjonctive** (*Przegl. Lek.*, *Nr.* 7 *et* 8, 1898). — Après avoir analysé les opinions des divers auteurs au sujet de l'origine des kystes de la conjonctive, l'auteur rapporte deux observations personnelles concernant des enfants de 3 et de 5 ans chez qui il existait sous la conjonctive de la paupière inférieure un kyste ovoïde, élastique, à surface unie. Après avoir incisé les néoplasmes dans toute leur longueur et enlevé une portion de leur face antérieure, on curetta le contenu liquide, transparent et

laissant déposer des cellules épithéliales normales ou désagrégées. En dehors, les tumeurs étaient tapissées d'épithélium conjonctival plat à la surface et cubique dans la profondeur. En dedans la poche présentait un revêtement épithélial simple, analogue à l'épithélium cubique; l'épithélium de la conjonctive donnait des prolongements nombreux et fort longs, dirigés en dedans; plusieurs étaient ramifiés et pourvus d'une lumière. Les cellules qui tapissaient ces canaux étaient cubiques, cylindriques ou parfois caliciformes. La coupe des canaux rappelait les cellules de Krause.

L'auteur rapporte l'origine des kystes conjonctivaux aux invaginations épithéliales, c'est-à-dire aux glandes de Henle, lesquelles existent dans une conjonctive normale et s'hypertrophient à l'état pathologique jusqu'à produire des tumeurs.

Dr G.

Dr Z. Kramsztyk. **Artère du corps vitré. Opacité au niveau du pôle postérieur du cristallin. Glaucome** (*Gaz. Lek.*, *Nr.* 7, 1898). — Le sujet, âgé de 24 ans, présente à l'œil droit H 1/240 l. et l'opacité de la capsule postérieure du cristallin avec cataracte polaire postérieure; à travers la portion claire du champ pupillaire on aperçoit dans l'œil un trait noir se mouvant en aiguille de montre dans les deux directions avec une vitesse inégale. Il existe depuis quatre ans des douleurs oculaires de plus en plus fréquentes et consécutives à la lecture prolongée, à la fatigue, la faim ou l'irritation. Après avoir dilaté la pupille avec la cocaïne, l'auteur aperçut que le trait mobile se dirigeait en arc depuis le pôle postérieur du cristallin jusqu'à la papille optique. C'était donc l'artère du corps vitré. Après plusieurs mois, il y eut accès de glaucome. La pupille était excavée. Perception des doigts à plusieurs pieds de distance. Actuellement l'œil ne perçoit plus la lumière, l'opacité du cristallin s'est étendue jusqu'à masquer le fond oculaire, absence de douleurs.

Dr G.

Dr F. Sroczynski. **Contribution au traitement du glaucome malin** (*Przegl. Lek.*, *Nr.* 28 *et* 29, 1897). — Après avoir expliqué la signification de ce terme pathologique et indiqué l'insuffisance des procédés thérapeutiques essayés jusqu'ici dans la maladie qu'il comporte, l'auteur se demande pourquoi la pression intra-oculaire augmente violemment après l'iridectomie, au lieu de diminuer. Dans certains cas, on pourrait l'expliquer par l'hémorragie des vaisseaux choroïdiens dégénérés; dans d'autres, l'auteur admet la production d'exsudat provenant des veines ophtalmi-

ques au moment où la pression oculaire tombe subitement par suite de l'opération.

A l'appui de cette opinion il cite un cas dans lequel, après une iridectomie exécutée pour le glaucome simple, le globe oculaire s'est durci violemment et la vue s'est affaiblie d'une façon considérable. La sclérotomie postérieure donna issue à une vingtaine de gouttes d'un liquide jaunâtre et aqueux; l'œil redevint mou, la vue revint à l'état normal et le champ visuel s'élargit.

L'ophtalmoscope ne décela point d'hémorragie au fond de l'œil.

Dr GALEZOWSKI.

Sur la réaction dite paradoxale de la pupille à la lumière, par le Dr Henri FRENKEL. — Depuis le mémoire publié dans la *Revue de médecine,* 1896, dans lequel M. Frenkel, le premier en France, a traité cette question, parurent plusieurs nouvelles observations dues à Vysin, à Hirschl. La réaction paradoxale serait attribuable à l'épuisement du centre moteur de l'iris. Une nouvelle observation confirme notre première opinion.

Ataxie locomotrice. — Réaction paradoxale de la pupille. — La nommée S. L..., âgée de 40 ans, entrée, le 19 juillet 1899, dans la clinique de M. le prof. Mossé. Le père est mort asthmatique. Mère vivante, âgée de 80 ans; bien portante.

La malade était d'un tempérament lymphatique, avec adénites cervicales; toujours bien réglée. A 18 ans, accouchement normal; à 22 ans, fausse couche.. Vers la même époque, à peu près, la malade dit avoir vivement souffert de maux de tête; elle était aussi sujette aux maux de gorge, et a suivi pendant un certain temps un traitement ioduré, pour lequel elle se montrait peu tolérante. Il y a seize ans, à la suite d'une vive émotion causée par la mort de son père, la malade a commencé à voir double.

Pas de ptosis, la paupière était restée mobile, à peu près normale. Mais le globe oculaire était fixe et n'accompagnait plus l'œil droit dans les mouvements. Il semble que tous les muscles moteurs de l'œil gauche étaient paralysés, sauf le releveur de la paupière supérieure. Après avoir pris de l'iodure et fait des frictions autour de l'œil gauche, la malade vit son œil guérir peu à peu, recouvrer ses mouvements et la vue redevenir à peu près normale.

En 1890, elle eut l'influenza. Aussitôt après, elle commença à ressentir des douleurs sur le côté externe des genoux, qui duraient environ trois quarts d'heure. Ces crises douloureuses revenaient à des périodes variant de quinze jours à un mois.

Au mois de novembre 1890, au moment des règles, la malade a eu de grandes pertes de sang, qui ont duré douze jours.

Au commencement du mois de mai suivant, ce ptosis devint de plus en plus marqué et gênant. En ce moment, en outre de la paralysie de la paupière supérieure gauche, la malade se plaint de crampes d'estomac et d'une lassitude générale, qui provoque parfois des évanouissements passagers.

A l'inspection rapide, on trouve encore un goitre de petit volume, qui n'a jamais provoqué de phénomènes. Elle n'accuse pas de diplopie.

Les mouvements du globe oculaire sont limités en haut, en dedans et en bas, sans être abolis. Il n'est pas difficile de provoquer des images doubles à l'aide d'une bougie. La convergence n'est pas abolie; mais, au bout d'un court instant, le droit interne du côté gauche se fatigue, et l'œil se dévie en dehors. L'accommodation est abolie à gauche et persiste à droite.

Pupille. — Dimension au pupillimètre de R. Houdin : PD = 3 millimètres; PG = 3 millim. 1/2.

Directe et consensuelle la réaction à la lumière est conservée du côté droit, directe et consensuelle abolies du côté gauche. Bien plus, en recherchant le réflexe lumineux, on constate que la pupille, restée immobile pendant 15-20″ à partir du moment où l'on approche la lumière, se dilate ensuite graduellement et reste dilatée. Mais il est aussi facile de constater qu'avec cette dilatation de la pupille, coïncide une déviation de l'œil gauche en dehors.

Le plus souvent, l'œil gauche est seul dévié; mais, quelquefois, la divergence des yeux est bilatérale; et alors, la dilatation au moment de la recherche du réflexe lumineux est plus prononcée.

L'existence de la réaction paradoxale de la pupille à la lumière et sa coïncidence avec la déviation de l'œil gauche en dehors, a été constatée à plusieurs reprises, durant tout le séjour de la malade à l'hôpital.

La convergence des deux yeux, bien conservée comme nous l'avons dit, s'accompagne d'un rétrécissement de la pupille des deux côtés. Il en est de même de l'accommodation qui s'accompagne d'un rétrécissement des deux pupilles.

L'ésérine provoque un rétrécissement punctiforme de la pupille des deux côtés.

Examen ophtalmoscopique. — Pas de troubles des milieux. La papille est normale, de couleur rose, les vaisseaux ont leurs dimensions normales; rétine et choroïde normale. Acuité visuelle bien conservée, — pas de rétrécissement du champ visuel.

Le sens chromatopsique est bien conservé.

La force musculaire au dynamomètre des deux côtés est très

bien conservée. En revanche, il existe une hypotonie musculaire très marquée, avec laxité des ligaments, au niveau des articulations du genou, du carpe de la main et des phalanges des doigts.

Le sens musculaire est bien conservé.

La malade reconnaît bien la position de ses membres, lorsqu'elle a les yeux fermés; signe de Romberg très peu prononcé. Lorsqu'on la fait marcher, et si on l'arrête brusquement, elle présente une propulsion en avant assez marquée.

Pas de troubles objectifs de la sensibilité, soit au contact, soit à la douleur, ou aux changements de température; pas de retard des perceptions du tact.

Réflexes rotuliens abolis des deux côtés. Réflexe du tendon d'Achille normal. Réflexe tendineux des fléchisseurs et des extenseurs du membre supérieur nul.

Réflexe épigastrique nul. Réflexe abdominal nul des deux côtés; mais la paroi abominale est très flasque.

Réflexe plantaire. — Côté droit, face interne, forte diminution du réflexe avec retard de perception de la douleur; flexion plantaire des orteils très retardée; face externe et côté gauche, *idem*. Cœur et vaisseaux intacts.

Les urines ne contiennent ni albumine ni sucre.

Il résulte de cette observation, de même que de la plupart de celles publiées par les auteurs, que les conditions nécessaires et suffisantes pour la production de la réaction inverse de la pupille à la lumière sont : 1° l'existence du signe d'Argyll-Robertson, c'est-à-dire de l'abolition du réflexe lumineux, avec conservation du réflexe de la pupille à l'accommodation; 2° l'existence d'une faiblesse de convergence ou d'une parésie au muscle droit interne d'un côté. Ces deux conditions se trouvent le plus souvent réalisées chez des ataxiques, plus rarement dans la paralysie générale ou même dans la syphilis cérébrale. Aucune autre pathogénie ne nous paraît aussi bien expliquer la filiation des phénomènes, et si M. le prof. Lépine a pu observer le même fait chez une hystérique, son observation est restée jusqu'à présent unique dans son genre. Nous concluons donc que la réaction paradoxale de la pupille est une dilatation de la pupille due à la divergence des globes oculaires, chez une personne atteinte du signe d'Argyll-Robertson, en même temps que d'une faiblesse de convergence.

(*L'Echo Médical*, 16 septembre 1899.)

Importance du système des ganglions lymphatiques dans la théorie moderne de l'infection et de l'immunité, par M. Manfredi (*Labori di laboratorio di Luigi Manfredi*, vol. IV, p. 3, Palerme). — Depuis trois ans environ, M. Manfredi et ses

élèves poursuivent, à l'Institut d'hygiène de l'université de Palerme, des recherches expérimentales assez disparates en apparence, mais qui, néanmoins, convergent vers le même but : préciser la manière dont se comporte le système des ganglions lymphatiques à l'égard des microorganismes.

De ces travaux, déjà en partie publiés, se dégagent des conclusions fermes qui peuvent, dès maintenant, servir de base à tout un corps de doctrine. Citons, sans entrer dans leurs détails, les faits d'importance capitale :

Microbisme latent des ganglions lymphatiques : 1° les ganglions lymphatiques de l'homme et des animaux en parfait état de santé renferment des bactéries vivantes; 2° le filtre des ganglions lymphatiques a le pouvoir d'arrêter les bactéries qui demeurent alors quelque temps vivantes dans les ganglions; 3° les ganglions lymphatiques ont le pouvoir d'atténuer la virulence des bactéries pathogènes; 4° à l'état normal comme dans les cas de maladie infectieuse antérieure, le système des ganglions lymphatiques est l'appareil de l'immunisation de l'organisme; 5° ganglio-immunisation et ganglio-thérapie : les animaux de laboratoire à qui l'on injecte simultanément une culture virulente et du suc de ganglion (provenant d'un animal normal ou d'un animal immunisé contre le virus), survivent aux témoins n'ayant reçu que de la culture.

Une chèvre avait été inoculée à de nombreuses reprises avec de la culture du bacille de la tuberculose; on prit sur cet animal un ganglion manifestement tuméfié, et on en inocula le suc à quelques cobayes en même temps qu'un peu de culture du bacille tuberculeux. Des témoins ne reçoivent que du bacille. Après quarante-sept jours, un des premiers cobayes est tué : on ne trouve qu'un nodule tuberculeux caséifié au voisinage du point d'inoculation; tous les organes sont sains. Un témoin présente une tuberculose diffuse de tous les organes.

Il est admis que les ganglions lymphatiques protègent l'organisme contre les bactéries pathogènes en les arrêtant ou en retardant leur pénétration. Cette conception, s'appuyant, en grande partie, sur des faits cliniques, est simple, mais vague. Les faits expérimentaux, enregistrés dans le laboratoire de M. Manfredi, font admettre une théorie plus claire, bien que plus complexe.

Les ganglions lymphatiques protègent l'organisme contre les bactéries traversant les téguments, grâce à leur triple fonction : 1° par leur rôle de filtre, ils arrêtent dans leur tissu les microorganismes; 2° ils en atténuent la virulence tout en les laissant vivre quelque temps; 3° ils ont une action immunisante.

Par cette triple fonction, les ganglions lymphatiques sont des organes de défense de la plus haute importance; au-dessous de

la peau ou des muqueuses, ils constituent une première barrière contre l'infection; si les bactéries réussissent à percer cette première ligne des ganglions les plus externes, elles ont encore à parcourir toute une chaîne de ganglions de plus en plus profonde, et à subir des retards d'étape successives avant de pouvoir pénétrer dans la circulation rouge par l'intermédiaire du canal thoracique.

Cependant le système des ganglions lymphatique n'est pas uniquement ni toujours protecteur. Le ganglion retient les bactéries, mais, avant que celles-ci soient détruites (ce qui demande parfois des mois) ou atténuées, il est le réceptacle de ces germes virulents. Dans les conditions physiologiques, ce microbisme latent est inoffensif et confère même à l'organisme une immunité de degré variable; mais, sous l'influence de causes intercurrentes, l'agent infectieux peut être mis en liberté. Ainsi s'expliquent nombre d'auto-infections, et les récidives des maladies infectieuses.

Le microbisme latent constaté dans les ganglions et la notion de la présence normale de bactéries pathogènes sur les téguments, sont des faits qui concilient la doctrine hippocratique de l'autogenèse des maladies et les théories modernes de l'extériorité des causes pathogènes. Les anciens, ignorant les microbes, croyaient à la spontanéité morbide; les modernes connaissent les agents infectieux; des deux faits ci-dessus énoncés, il s'ensuit que l'organisme sain porte habituellement en lui la plupart des agents des infections éventuelles.

Quant à la façon toute particulière dont le système des ganglions lymphatiques se comporte à l'égard des bactéries, on ne peut s'en rendre compte ni par la théorie phagocytaire, puisque le ganglion est le seul tissu de l'organisme dépourvu de phagocytes vraies, ni par la théorie humorale, puisque la lymphe n'est pas germicide. L'explication du phénomène reste à trouver.

Mais déjà il est permis d'espérer que les propriétés antibactériennes du système ganglionnaire lymphatique mises en lumière par M. Manfredi et ses collaborateurs, pourront recevoir leur utilisation dans la prophylaxie et dans le traitement spécifique des maladies infectieuses.

Recherches sur la pénétration par diffusion, dans la chambre antérieure, de substances dissoutes injectées sous la conjonctive, par M. Addario. — L'auteur a injecté sous la conjonctive un certain nombre de solutions salines, pouvant donner lieu à des réactions chimiques très sensibles.

Il a fait, un temps variable après l'injection sous-conjonctivale,

la ponction de l'humeur aqueuse, et a constaté que les solutions de ferro-cyanure de potassium ou d'iodure de potassium passaient par diffusion dans l'humeur aqueuse, et que leur présence y était décelable après cinq à dix minutes. C'est une heure après l'injection sous-conjonctivale que l'on trouve, dans l'humeur aqueuse, la plus grande concentration de la substance injectée. On peut l'y retrouver encore deux à trois heures après l'injection. La quantité trouvée dans l'humeur aqueuse est proportionnelle au titre de la solution injectée. On peut encore obtenir une réaction avec l'humeur aqueuse, lorsque la solution injectée est de 1 p. 300 pour le ferro-cyanure, et de 1 p. 500 pour l'iodure de potassium. Avec des solutions à 1 p. 1,000, on n'obtient aucune réaction avec l'humeur aqueuse.

Les injections faites sous la conjonctive, à 3 ou 4 centimètres du limbe, donnent des résultats sensiblement pareils avec celles qui sont faites à l'équateur du globe. (*La Presse médicale*, 16 décembre 1899.)

Dr G.

M. Cerné. **Rétino-névrite exsudative avec strabisme. — Trépanation exploratrice pour une tumeur probable de l'encéphale.** — Le nommé V..., âgé de 33 ans, est entré dans le service, au commencement de janvier, pour des accidents cérébraux dont le début remonte à près de deux ans. Il eut, à cette époque, puis quinze jours après, deux crises épileptiformes dont on crut trouver l'explication, soit dans une émotion, soit dans un excès de boisson. A la suite, se déclarèrent des maux de tête assez violents pour l'empêcher de travailler, sauf pendant deux mois de l'été dernier. Enfin, en décembre, apparaissent de la paralysie faciale gauche incomplète et une paralysie du bras gauche également incomplète, intermittente et accompagnée d'une légère raideur. Depuis le 15 décembre, périodes semi-comateuses avec intervalles de lucidité.

Au point de vue anamnestique, V... a eu une sœur morte de tuberculose pulmonaire. Nie la syphilis et a deux enfants bien portants.

A son entrée, nous constatons les phénomènes ci-dessus relatés et, en outre, une congestion intense du fond de l'œil des deux côtés, mais plus prononcée à droite, où elle s'accompagne de taches irrégulières, blanchâtres, assez analogues à celles de la chorio-rétinite albuminurique. Il y a seulement des traces d'albumine dans l'urine. Enfin, l'œil droit semble être en strabisme interne léger; mais le malade n'a jamais vu double.

On pose le diagnostic d'une tumeur intra-cranienne.

Un lambeau ostéoplastique est taillé au ciseau, à la région temporale, suivant la méthode de Wagner, et met à découvert l'encéphale qui, après l'incision de la dure-mère, fait une énorme saillie dans la brèche. La surface ne présente aucun battement, mais elle a sa consistance et son aspect normaux. Pas une goutte de liquide céphalo-rachidien ne s'écoule, malgré la dépression par le doigt sur le pourtour de la plaie osseuse. Plusieurs ponctions opérées dans divers sens ne ramènent pas de liquide, comme en cas de kyste, et ne semblent pas faire rencontrer de tumeur consistante. Seule une ponction plus profonde donne issue à deux ou trois gouttes de liquide clair qui doit provenir du ventricule latéral. La plaie ensuite est refermée.

Dès le soir même de l'opération, amélioration remarquable, qui n'a cessé de s'accentuer jusqu'à aujourd'hui. L'intelligence est redevenue aussi parfaite qu'autrefois, toute douleur a disparu.

Le *malade a repris ses forces et la stase oculaire a notablement diminué, les taches blanchâtres de l'œil droit ayant aussi disparu*. La paralysie faciale et brachiale s'est lentement mais progressivement améliorée, bien qu'il existe encore une parésie, moindre, d'ailleurs, qu'avant l'opération. Le traitement a été repris par les frictions et l'iodure de potassium (4 gr. par jour). On peut constater aujourd'hui son excellent état. A la partie supérieure du crâne, persiste un hiatus, par où se sentent maintenant les battements du cerveau. (*Gazette des hôpitaux de Toulouse*, décembre 1899.)

Dr G.

Phlébites et artérites d'origine palustre, par M. Rendu. — A la Société médicale des hôpitaux, dans la séance du 3 novembre 1899, M. Rendu a fait la communication suivante sur les phlébites et les artérites d'origine paludéenne :

Appelé auprès d'un officier ayant eu autrefois, au Tonkin, des accès de fièvre bilieuse et sujet, depuis dix ans, à des retours offensifs de fièvre intermittente, il avait constaté que le malade était pris, à la suite d'un refroidissement, de vomissements répétés, avec hyperthermie et état général grave. Ce malade se plaignait, en outre, de très vives douleurs dans la région des reins; il avait de l'albuminurie, et sa température oscillait entre 38° et 39° 5.

Je constatai à la région lombaire une tuméfaction œdémateuse qui me fit penser tout d'abord à l'existence d'un abcès périnéphrétique; mais, au bout de quelques jours, la tuméfaction de la région rénale disparut et fut remplacée par une poussée d'œdème douloureux au niveau du mollet droit. Cet œdème, qui

avait été annoncé par un frisson, céda également au bout de quelques jours pour faire place à un accident semblable au niveau de la cuisse gauche. Je crus devoir attribuer ces poussées œdémateuses, y compris celle de la région lombaire, à des phlébites profondes.

Pendant l'évolution de ces accidents, la région inguinale du côté droit d'abord, du côté gauche ensuite, devint douloureuse; les battements des artères fémorales cessèrent d'être perceptibles en ces endroits, sans que la circulation profonde fût interrompue, car, jamais, il n'y eut de menace de gangrène au niveau des extrémités. Cette double artérite persiste encore aujourd'hui, quoique très atténuée.

L'interprétation de ces phénomènes n'était pas sans me causer quelque embarras; mais, sur ces entrefaites, j'appris que le malade avait eu, vers l'âge de 15 ans, une fièvre typhoïde au cours de laquelle il avait présenté des lésions artério-veineuses des membres inférieurs.

En présence de ce renseignement, et malgré les lacunes de cette observation, je n'hésitai pas à rattacher les phlébites et artérites en question à un réveil d'accidents infectieux latents provoqués par le paludisme. La récente communication de M. Lancereaux semble en tout cas corroborer cette interprétation.

Après cette communication de M. le Dr Rendu, M. Mosny rappelle qu'il a publié, il y a quelques mois, l'observation d'une jeune femme qui avait contracté la malaria à Paris. Or, cette femme a été atteinte depuis — si l'on s'en rapporte du moins aux heureux effets du traitement spécifique — d'accidents syphilitiques tertiaires du côté du foie et du tibia. Il paraît donc légitime d'admettre que, chez cette malade, comme chez le patient de M. Rendu, le paludisme a réveillé une infection qui était restée absolument latente pendant très longtemps, puisque, depuis treize ans, époque où elle avait fait une fausse couche, cette femme n'avait présenté aucun accident pouvant être mis sur le compte de la syphilis.

Dr G.

HOFFMANN. **Conjonctivite à bacilles de Koch-Weeks.** — A la clinique ophtalmologique d'Heidelberg, on a fait des recherches sur des animaux, ainsi que des inoculations que M. Hoffmann a faites sur lui-même et sur deux de ses amis. Les résultats de ces études sont les suivants : d'une part, il déclare que le bacille de Koch-Weeks est l'agent d'une conjonctivite aiguë et contagieuse, souvent accompagnée d'exsudations pseudo-membraneuses qui passent à l'état chronique; elle peut donner lieu à une hypertrophie

considérable des papilles de la conjonctive; d'autre part, M. Hoffmann affirme que les bacilles de Koch-Weeks peuvent se conserver longtemps dans les replis de la conjonctive, ce qui fait comprendre la transmission de ces conjonctivites par des individus en apparence guéris et la genèse de certaines épidémies autrement inexplicables. Pour combattre ces conjonctivites, il faut beaucoup de persévérance. (*Zeitschrift für Hygiene und Infectionskrankheiten*, 1900.)

Dr G.

Pröbsting (*Ueber Staarbildung bei Fenerarbeiten Centralblatt f. Allgem. Gesundheitspflege*, 1899, p. 425). — La formation de la cataracte chez les ouvriers qui travaillent dans un grand feu, et notamment chez les ouvriers qui se consacrent au travail de verrerie ou d'aciérie, est un phénomène plus fréquent qu'on ne le pense au premier abord. Quelques auteurs allemands, entre autres Meyhöfer, Hirschberg et Pröbsting ont plus particulièrement développé cette question, tant au point de vue de l'influence hygiénique de la lumière et de la chaleur trop vive sur l'opacification du cristallin que sur la marche et l'évolution de la cataracte lenticulaire, sa marche progressive et son opacification complète.

Le Dr Pröbsting a rendu un réel service à la science en abordant cette question excessivement difficile à résoudre. Il avait remarqué que, parmi les ouvriers verriers travaillant à Ehrenfeld (en Allemagne) sous l'influence d'une très haute température et lumière, certains d'entre eux devenaient très sensibles à la lumière; ils étaient photophobes, larmoyants et faibles de la vue. Ces perturbations visuelles n'étaient occasionnées par aucune autre altération que par une simple opacification du cristallin, aboutissant tôt ou tard à la formation de la cataracte corticale.

Dr G.

Epithélioma de la paupière inférieure et son traitement par le bleu de méthylène. — M. A. Leprince (de Bourges) a appliqué la méthode de Cerny et Trunecek combinés avec des attouchements au bleu de méthylène dans trois cas d'épithélioma de la paupière inférieure.

Le résultat thérapeutique a été complet, et nous sommes heureux de l'enregistrer parmi les rares succès obtenus dans cette affection; certainement le traitement médical par l'acide arsénieux et le bleu de méthylène ne saurait être appliqué à tous les cas et être érigé en méthode générale, ces succès ne doivent pas moins être rapportés.

Voici comment procède M. Leprince.

Le traitement consiste en attouchements de la tumeur avec la solution d'acide arsénieux à 1 pour 120. Pour modérer les douleurs causées par l'application, on ajoute à la solution 1 gramme d'orthoforme.

Acide arsénieux		1	gramme
Orthoforme		1	—
Alcool	ãã	60	—
Eau distillée			

Les applications sont faites matin et soir pendant quinze jours.

De plus, on complète le traitement par des attouchements répétés deux fois par jour avec la solution suivante :

Bleu de méthylène 6 B. ch. pur	0 gr. 10
Eau distillée	10 grammes

Ce traitement n'est pas difficile à appliquer et nous le recommandons à l'attention de nos confrères (*Gaz. des Hôpitaux*, 26 mai 1900).

Dr G.

Abcès du cervelet. — M. Maguire relate l'observation d'un homme de 27 ans, opéré pour un abcès du cervelet. Il présentait de temps en temps des écoulements de l'oreille droite lorsque, à la suite d'un refroidissement, l'otorrhée cessa et le malade se plaignit d'une vive douleur dans le côté droit de la tête, derrière l'oreille. Il tomba rapidement dans le coma après avoir présenté des convulsions légères du côté gauche. A son entrée à l'hôpital, il était dans le coma; le bras et la jambe gauche étaient flasques, la tête inclinée à droite, la commissure labiale droite déviée, la pupille droite était dilatée; on fit le diagnostic d'abcès du cervelet et on trépana en arrière de l'oreille. Les méninges parurent normales ainsi que la surface du cervelet; mais, en incisant ce dernier organe, on tomba, à 3 millimètres de la superficie, sur un abcès d'où s'écoula 60 grammes environ de pus. Le lendemain, le malade revenait à lui. La guérison se fit sans incident; il persiste seulement une légère faiblesse du côté gauche.

Maladie de Basedow. — M. Mackenzie présente un homme de 32 ans, atteint d'un goitre exophtalmique typique. D'un tempérament nerveux, il avait remarqué, il y a six mois, que ses paupières étaient bouffies; puis il avait présenté de l'exophtalmie, et une tuméfaction s'était développée au niveau de la région sous-hyoïdienne. Actuellement le goitre est assez considérable, symé-

trique, dépressible, donnant à l'auscultation un gros souffle systolique. Le malade se plaint de très vives démangeaisons.

La maladie de Basedow est une affection relativement rare chez l'homme, puisque, d'après les statistiques anglaises, 95 p. 100 des basedowiens sont des femmes.

(*La Presse médicale*, 4 *mars* 1899.)

MAJEWSKI. **Le pansement de papier de Wolffberg après les opérations des yeux** (en polonais) (*Postemp okulistyczny*, 1899, nos 11 et 12). — Le traitement à ciel ouvert des plaies opératoires préconisé par le professeur Hjort est devenu l'objet d'une discussion très vive dans la presse ophtalmologique. On n'a accepté cette méthode qu'avec des restrictions et en y apportant des modifications plus ou moins profondes. Ainsi Wolffberg a adopté comme pansement pour les opérés des yeux un morceau de papier noir, fin, dit papier de soie, qu'il colle au moyen d'une solution de gomme arabique au pourtour de l'œil, c'est-à-dire au front, au nez et à la joue. Ce papier protège l'œil suffisamment, et comme il ne gêne nullement le jeu des paupières, ni la sécrétion des larmes, la réunion des bords de la plaie s'effectue dans des conditions tout à fait physiologiques.

Traitement opératoire de la myopie forte (*Revue méd. Suisse romande*, 20 mars 1900). — Le travail de DE SPEYR concerne un sujet qui a été extrêmement discuté depuis quelque temps; l'auteur a eu l'occasion d'opérer lui-même un certain nombre de cas au cours des deux dernières années.

Il rappelle d'abord que des myopies de 10 dioptries et au delà ne sont nullement rares et tendent même à devenir de plus en plus fréquentes. Les inconvénients et même les dangers d'une myopie de 15 à 20 dioptries sont nombreux. Les myopes à ce degré peuvent presque être considérés comme des aveugles, dès qu'ils sont privés de leurs lunettes, et il y en a même beaucoup qui ne supportent pas les verres fortement concaves qui leur permettraient de voir à une certaine distance. L'acuité visuelle, même corrigée, se trouve pour ainsi dire toujours réduite à quelques dixièmes de la normale. La myopie forte est, du reste, presque toujours progressive et ses progrès entraînent souvent des complications les plus graves, telles que les choroïdites de la région maculaire et le décollement de la rétine. Ce dernier accident vient souvent abolir brusquement la vue des myopes et il est d'autant plus redoutable que la thérapeutique se réduit à bien peu de chose.

On avait remarqué que des individus d'une myopie d'environ

11 ou 12 dioptries, atteints et opérés de cataracte sénile pouvaient, après l'opération, se servir de leurs yeux, sans verres convexes, du moins pour la vision à distance, la réfraction après l'extraction de la cataracte étant devenue emmétrope et ayant subi une diminution de 11 ou 12 dioptries. Ce fait d'observation a engagé Mooren, le célèbre oculiste de Dusseldorf, à créer une cataracte chez les myopes, afin de transformer, par l'extraction de cette cataracte, la myopie en emmétropie. Dans sa première tentative, Mooren échoua et son idée ne fut reprise que beaucoup plus tard, en 1891 par l'oculiste autrichien Fukala, si bien que l'opération de la myopie s'appelle aujourd'hui couramment l'opération de Fukala. Bientôt les résultats obtenus engagèrent d'autres oculistes à suivre cette voie et actuellement cette opération est pratiquée dans tous les pays.

La méthode opératoire généralement employée consiste en une discision du cristallin transparent avec l'aiguille. La pointe de l'instrument traverse la cornée et ouvre la capsule antérieure du cristallin; l'humeur aqueuse y entre et provoque, dans l'espace de quelques heures à quelques jours, une cataracte molle, totale et homogène. Dès que cette cataracte est complète, c'est-à-dire en moyenne après cinq à huit jours, on peut procéder à son extraction. On obtient souvent d'emblée une pupille noire qui cependant devient de nouveau plus ou moins opaque jusqu'au lendemain ou au surlendemain. Les restes se dissolvent, en général, peu à peu dans l'humeur aqueuse. La plupart des opérateurs ont dû, un ou deux mois plus tard, procéder à la discision d'une cataracte secondaire. Par hasard, l'auteur n'a dû avoir recours à cette nouvelle intervention que dans un seul cas; il l'attribue à la solution d'iodure de potassium qu'il prescrit toujours après l'opération et qui lui paraît favoriser incontestablement la résorption des masses corticales. L'emploi de l'iodure dans ces cas a été recommandé par Ascher, de Francfort-sur-Mein.

M. de Speyr n'a eu recours à la narcose qu'une fois chez un garçon de 8 ans 1/2; c'était le plus jeune de ses malades. L'âge moyen de ses 13 opérés était de 17 ans 1/3. Neuf fois il a opéré l'œil droit et quatre fois l'œil gauche. Le degré de la myopie variait, chez deux des malades entre 6 et 24 dioptries. L'acuité visuelle avant l'opération était en moyenne de 0,3, donc un tiers de la normale; dans 4 cas elle n'était que de 0,2 et dans 1 cas de 0,5. La durée moyenne du traitement a été de trente jours.

M. de Speyr a pu constater que l'acuité visuelle en elle-même, sans parler de la différence de réfraction, a subi une amélioration notable dans la plupart des cas; elle est restée la même dans 3 cas, mais au moins la myopie a été guérie. Dans 1 cas l'acuité

visuelle a triplé, elle s'est élevée de 0,3 à 1. Deux opérés n'ont pas encore acquis une acuité visuelle définitive à cause d'une cataracte secondaire assez tenace.

Dans 1 de ses cas, M. de Speyr a constaté une *érythropsie* passagère, c'est-à-dire que la malade voyait pendant quelques semaines certains objets éblouissants, tels que la neige, en rouge, phénomène qui se rencontre quelquefois chez des sujets opérés de cataracte sénile. Il a du reste complètement disparu.

En résumé, la méthode doit être considérée comme un grand progrès, car elle permet aux opérés de voir sans lunettes. Il faut toutefois faire un choix parmi les malades, et observer les règles suivantes : opérer si possible avant 25 ans, car, à partir de cet âge, l'extraction complète est difficile; choisir les cas de 15 dioptries et au-dessus, à moins qu'on ne se trouve en présence d'une myopie franchement progressive. La choroïdite n'est pas une contre-indication; seules les taies cornéennes trop étendues doivent faire renoncer à l'intervention.

Dans la règle, il suffira d'opérer un seul œil; le second ne sera opéré que sur le désir formel du malade et au moins six mois après le premier.

La dionine en ophtalmologie (*Deutsche med. Wochenschrift*, 22 mars 1900). — GRÆFE, de Berlin, a soumis la dionine à l'expérimentation : il constate qu'en instillant dans les milieux oculaires une solution de 10 à 20 p. 100 ou en insufflant le topique en nature, on provoque une rougeur et un gonflement plus ou moins accentués de la conjonctive; ces troubles s'étendent même souvent sur les paupières et les joues. Au bout d'une minute et demie, les accidents aigus disparaissent et font place à une sensation de pression durant une demie à vingt-quatre heures. L'accoutumance est marquée : pour obtenir ultérieurement la même stase lymphatique chez un sujet donné, il faut rapidement augmenter les doses. On observe parfois (40 fois sur 200 cas traités) de véritables crises d'éternuements : le cœur n'est pas influencé.

Dans les *kératites*, les *infiltrations* et les *taies de la cornée*, l'auteur a obtenu de bons résultats dans les cas anciens seulement. On ne saurait utiliser la dionine comme anesthésique quand il s'agit de procéder à l'extraction des corps étrangers de la cornée, le gonflement consécutif à l'instillation du topique faisant disparaître ceux-ci dans les replis du tissu œdématié.

La dionine ne présente pas d'avantages dans l'*opération de la cataracte* (éternuements, conjonctivites, etc.).

Dans les *conjonctivites catarrhales* anciennes, se compliquant de blépharite, l'accumulation de lymphe, provoquée par la dionine

rend des services. Dans 3 cas d'*épisclérite rhumatismale*, les douleurs cédèrent rapidement sous l'influence des instillations. Si on mélange à de l'atropine de la dionine, on obtient une action mydriatique beaucoup plus marquée qu'avec l'atropine seule.

Dans 2 cas de *chorio-rétinite spécifique* la solution à 10 p. 100, instillée trois fois par jour, provoqua une guérison tout à fait remarquable en deux mois. Dans deux cas de *décollement de la rétine*, la tension intra-oculaire diminua sous l'influence de la dionine.

Valeur à accorder aux injections de calomel dans le lupus, par G. Verrotti (*Giornale internazionale delle Sienze Mediche.*, fasc. 2, p. 49, janvier 1900). — Fournier s'appuyant sur l'issue favorable d'un traitement institué par lui, au moyen des injections de calomel, dans un cas de lupus, admit l'hypothèse que l'on devait accorder à ces injections une vertu curatrice.

Depuis sa communication (Soc. de dermatologie, 11 juin 1896), un certain nombre d'observations de lupus traités par la même méthode ont été publiées (cas de Missaglia, Truffi, Asselsbergs, etc.).

L'auteur relate de son côté 4 cas de lupus soumis aux injections intra-musculaires de calomel, provenant de la clinique du professeur De Amicis.

Les conclusions sont que les injections de calomel n'ont aucune action sur la lésion initiale, élémentaire, on observe seulement, dans quelques cas, une action sur les lésions secondaires, due aux modifications dans la vascularisation de la région.

D'autre part ces injections ont une influence générale mauvaise; elles déterminent l'abaissement de la richesse en hémoglobine, celui du nombre des globules rouges. Les cas de guérison publiés sont des cas où la part de la syphilis ne pouvait être exclue.

Emploi de l'acide pyrogallique dans le traitement des dermatoses de la face (*Monatshef. pr. Dermatologie*, 15 mars 1900). — L'acide pyrogallique se prête mal au traitement des affections cutanées de la face, car il teint celle-ci en noir et produit de l'érythème. Comment peut-on arriver à utiliser ce produit dans les cas (psoriasis grave, lupus érythémateux) où son emploi indispensable?

Leistikow recommande dans ces conditions de se servir comme véhicule du *filmogène* introduit en dermatologie par Schiff, de Vienne, liquide transparent, qui dissout facilement l'acide pyrogallique, et que l'on peut appliquer en badigeonnages sur la peau sans aucun inconvénient et enlever par friction, au moyen d'un

linge humide. De cette façon, on peut faire le soir des applications topiques qu'on pourra faire disparaître sans le secours d'eau de savon : on sait que celle-ci favorise la pigmentation noire. Si l'on ne dépasse pas la dose de 2 à 5 p. 100 de pyrogallol, on peut pendant des semaines continuer le traitement sans que la peau se pigmente : c'est à peine si l'on observe à la longue une légère teinte brune facile à dissimuler avec un peu de poudre. On reste de même à l'abri des érythèmes par ce procédé.

Kyste séreux rétro-oculaire de nature hydatique à échinocoques, par M. le Dr LAVAGNA. — L'enfant H. F..., de Nice, âgée de 2 ans 1/2, a été portée par ses parents le 16 décembre 1898.

Depuis trois mois, sa famille s'était aperçue de la chute de la paupière supérieure et d'une tendance à l'augmentation de volume de l'œil gauche.

En effet, l'œil gauche faisait saillie en bas et en dehors, avec ptosis de la paupière supérieure, comme si un corps de nature assez consistante se trouvait derrière le bulbe oculaire et le repoussait hors de la cavité de 8 ou 10 millimètres en comparaison du bulbe de l'œil droit.

En faisant la palpation de la paupière supérieure, assez profondément, on avait la sensation d'une tumeur située derrière l'œil, et de la grosseur d'une noix.

La tumeur ne présentait ni pulsation, ni augmentation de température locale. La région n'était ni rouge ni œdémateuse.

A l'examen ophtalmoscopique, le Dr Lavagna a pu relever une légère névrite optique qui se présentait avec des contours peu marqués du nerf optique, congestion veineuse assez bien marquée, mais pas une véritable papillite.

Il n'avait donc qu'à établir le diagnostic différentiel entre un *lipome* et un *kyste hydatique*. Mais la ressemblance qu'on pouvait vérifier à la palpation était très grande; il a donc dû se contenter d'un diagnostic de probabilité, déduit de l'histoire de la malade.

M. Lavagna le 22 décembre 1898, après avoir administré le chloroforme, fait l'extirpation d'un kyste rétro-bulbaire en procédant comme il suit :

Il pratiqua une incision dans l'épaisseur du sourcil de l'œil gauche par ses deux tiers intérieurs, incision intéressant la peau, le tissu sous-cutané, le muscle orbiculaire jusqu'au périoste.

Après l'extirpation du kyste, pour empêcher un renouvellement, on a placé un drain en caoutchouc qui partait de derrière l'œil et était fixé par deux sutures au fil d'argent tout à fait au commencement intérieur du sourcil et on a suturé le reste de la blessure.

Le drain servait à surveiller l'intérieur, dans la crainte éloignée de l'oubli d'un petit kyste secondaire, et l'on a ensuite réduit la luxation du bulbe.

Après une vingtaine de jours de surveillance, on a enlevé le drain et la petite guérit parfaitement, avec une très bonne vue et réabsorption des exsudats rétiniens.

A l'examen pathologique de la tumeur, on a pu constater que le kyste était double, le premier, plus petit, gros comme une noisette, contenait un liquide jaunâtre d'aspect assez similaire au pus mais moins épais, que l'on n'a pas pu récolter, le kyste s'étant ouvert dans les manœuvres opératoires. Le second était de la grosseur d'une noix, avec un diverticulum postérieur qui se prolongeait sur le nerf optique sans l'entamer, comme si la coque du double kyste venait de la membrane qui l'entoure. Ladite poche était profonde d'environ 40 millimètres.

Le kyste n'adhérait pas trop ni au bulbe, ni à la paroi orbitaire, mais il était retenu par une espèce d'épithélium peu résistant et très facilement décollable avec une sonde boutonnée.

La paroi extérieure était blanchâtre, plutôt rugueuse, et épaisse de presque 3 millimètres. Ouvert, le kyste — qui à l'intérieur avait une seconde paroi presque transparente, lisse, mince, — laissa échapper de suite une vessie molle, comme formée d'une substance colloïde blanche avec reflets nacrés, qui — mise instantanément sous le microscope anatomique — put être vérifiée par le Dr Lavagna et par deux confrères présents comme une vessie germinative, véritable nid où existaient, reliés ensemble, six *scolex* d'échinocoques avec les très caractéristiques crochets.

On avait donc affaire à un kyste séreux hydatique par échinocoques, forme très rare puisque jusqu'à présent la littérature médicale ne possède qu'une vingtaine de cas contrôlés et sûrs.

Dans aucun de ces cas, il n'y a d'échinocoque qui ait été constaté à un aussi jeune âge. Le plus jeune malade était âgé de 9 ans.

Le Dr Lavagna conclut : « Je dois remplir ce devoir professionnel en portant à votre connaissance non pas seulement la méthode de cure opératoire par moi employée, mais surtout l'observation clinique qui, du reste, est la seule de telle nature que j'aie pu noter sur un chiffre de presque 20,000 malades que j'ai consultés jusqu'à aujourd'hui. Je n'ai pas voulu faire jusqu'à présent la communication de ce cas. J'ai voulu attendre un temps si long pour pouvoir, en même temps, donner une épreuve de la certitude de la méthode opératoire par moi employée. Nous sommes aujourd'hui absolument sûr que nous n'aurons pas de danger d'un renouvellement local de ladite tumeur kystique. »

Voici un résumé de la littérature médicale sur l'échinocoque de l'orbite, doublement intéressant au point de vue de l'histoire et de la statistique.

BIBLIOGRAPHIE.

Schmidt (1803) trouva, le premier, un *kyste à échinocoque* dans l'orbite « Die Krankheiten der Thraênorgaus », p. 90 et 94. Après lui, *Weldon* (1806) « Hydatiden der Orbit-Nagel'su. Michel's. Fabrericht... », vol. V, p. 580; *Langenbech* (1819) « Neue Biblioteck für Chirurgien Ophtalmologie », t. II, p. 40.

Steiner (1872), qui a pu lui aussi enlever le kyste en fendant l'œil, « Allg wien, med. Zeitung », p. 53 « Ecchinococcukyste der orbiter ».

Gray publia deux cas dans lesquels il fut obligé de faire aussi l'extirpation du bulbe (1872) « Echinococcus genhevult der orbita — Berbact ausd. Angenabtheilung der Odessichen Stadypital », p. 31.

Brejgen (1874). « Echinococcus der orbiter. Berlin. Klin. Wochenschr », p. 371.

Jean Petit (1874), Œuvres complètes, p. 331.

Waldauher (1876), « Hydatid tumour in the orbit. Clin. soc. op. London hancet, oct. », p. 576.

Hanel (1878), « Echinokokkus der Orbiter-Genellech f. Nat. u. Heilk zu Dresden. Litzungder », p. 20. — C'est le cas d'une jeune fille de 22 ans, à laquelle Hanel extirpa le kyste avec une incision des deux tiers à l'intérieur de la paupière supérieure, envers la bordure de l'orbite; il y avait papillite.

Sharp (1878), « Hidatid of the orbit. Brit. und Journal », p. 179.

Fieuzal (1879), Contribution à l'étude des entozoaires sous-conjonctivaux, Gaz. helid., p. 586. — Sur 18,000 malades, il a vérifié seulement 2 cas de kyste sous-conjonctival dont un d'échinocoque et l'autre de cysticerque.

R. de la Pena (1879), « Echinocco dell'orbito actus de la ses. de Congr. reg. de cien. med. ».

Barabasheff (1882). « Echinokokke glaznitzi. Wrach. St. Petersb. », III, p. 290.

Mules (1882), « Hydatid tumour of the orbit. Berit. med. Journal », p. 1251.

Mules (1882), « Hydatis of the orbit. », ibid., p. 1298.

Barabasheff (1883), « Gin 2te Fall von Echinokokkus der Orbitulhohle. Wratsh u. 1. e. Petersb. med. Wocherch », p. 56.

Dien (1883), Documents relatifs à l'histoire des kystes hydatiques de l'orbite. Bull. de la Société des chir., p. 871.

Dien (1884), Kystes hydatiques de l'orbite. Recueil d'ophtalm., p. 6.

Caudron (1884), Kyste hydatique de l'orb. Gazette des Hôpitaux, p. 14.

Sorgi (1884), « Echinocco retro oculare ». Riforma Medica.

Dans ces deux cas, on a dû enlever le bulbe, parce que, à cause de la forte exophtalmie, les cornées se sont ulcérées et la suppuration s'est faite plus profonde. Dans ces cas, aussi, il y a eu papillite.

Kockliffe (1889), « Suppurating hydatis cyst of orbit opht. Deview », p. 25.

Valude (1889), Kyste hydatique de l'orbite. Recueil d'opht.

Terson (1893), Kyste de l'orbite de nature probablement hydatique. Med. u. Toulouse.

Issekutz (1896), « Echinococcus retro-bulbaris-owssi-hetilap *Szemészet* ». — Enfant de 16 ans, avec ptosis de la paupière supérieure de l'os et protrusion du tissu conjonctival. — V. mouvements de la main, extirpation du kyste. V. 5/20.

Ziegler (1896), « Echinococcus der Augenhohle Jugebl. d. Gevelloch d. Aerzte au d. Kais Universitat zu Kasan.

Markow (1897), « Echinokokk glasnitri. Gochenedelnik », IX, p. 22. — Il est question d'une petite fille âgée de 9 ans, et d'un garçon de 11 ans. Dans les deux cas, le kyste se trouvait vers la partie extérieure de l'orbite droite. Il rencontra quatre fois le cas d'échinocoque entre 110,000 malades.

Frugencle (1897), Un cas de kyste de l'échinocoque de l'orbite. « Rif. Medica », I, p. 578 et 592.

Varese (1897), Kyste d'échinocoque dans l'orbite avec papillite. « Archivio di Oftalmologia », IV, p. 266. — Il dit que Sorge, Mules, Issekutz et Sharp trouvèrent atrophie du nerf optique dans l'échinocoque de l'orbite. Valude et Terson, à l'extérieur de la paupière, et Dien, réaction inflammatoire des parois du kyste; il y avait papillite. Il ne croit pas que cela soit causé par le volume du kyste, parce que dans des tumeurs bien plus volumineuses, ce processus n'est pas noté. Il croit que ces kystes, par leur nature, donnent beaucoup d'irritation aux organes voisins. Le kyste échinocoque détermine la dénutrition des fibres nerveuses du nerf optique et produit, définitivement, l'*œdème*. Il croit aussi que s'il se présentait d'autres cas d'échinocoque avec papillite, ces cas pourraient servir en tant que symptômes différentiels des autres tumeurs.

Markow (1898), « Noch eintall eon Echinococcus der orbiter. Westruick Oftalm ». n. 1. Aussi dans ce cas, il y a l'*œdème* de la papille.

Le Dr Robert Sorel (du Havre) publie une statistique des opérations pratiquées par lui en 1899. — Parmi les différentes maladies qu'il a eu à soigner, j'ai trouvé quelques cas se rapportant à la chirurgie oculaire, et qu'il est bon de signaler à nos lecteurs.

Il y a eu d'abord un cas de deux balles de revolver dans la tempe droite; cet accident a nécessité l'incision des tissus de la région et l'extraction des projectiles avec un succès complet et une conservation complète de la vision

Dans un autre cas, il y a eu aussi une plaie de la tempe par arme à feu; les balles ont été extraites et une guérison complète sans accidents pour la vue.

Mais si les opérations traumatiques de la tempe ont été suivies d'un succès complet, au point de vue des conséquences pour la vue, il n'en n'a pas été de même pour les opérations appliquées dans le goitre exophtalmique.

M. Sorel rapporte deux cas désastreux où l'opération s'est terminée par la mort des malades.

Dans le premier cas, qui est inscrit dans son travail statistique au n° 715, la malade, atteinte d'un goitre exophtalmique, avait subi une résection du sympathique droit, et elle est morte de syncope sur la table d'opération.

Dans un autre cas semblable, de goitre exophtalmique, la malade est morte également plusieurs jours après l'opération.

Ces faits sont on ne peut plus importants à étudier, surtout quand on songe qu'il y a actuellement des ophtalmologistes assez

hardis pour proposer de pratiquer une excision du grand sympathique pour des affections oculaires glaucomateuses ou autres, dans lesquelles de simples traitements rationnels dirigés dans l'œil malade, des sclérotomies ou des iridectomies nous apportent des guérisons sans danger pour la vie ni la vue du malade.

Dr GALEZOWSKI.

Mydriase monoculaire chez l'adulte : signification pronostique. — M. le Dr GRANDCLÉMENT attire l'attention, dans le *Lyon médical*, sur l'importance de ce symptôme. Il a observé dans 12 cas la mydriase monoculaire persistante, et 7 de ces malades ont succombé à une affection cérébro-spinale dans un délai de cinq à sept ans : il relate 3 de ces cas parmi les plus frappants.

Le premier était un homme de 40 ans qui vint se faire traiter pour une paralysie du nerf moteur oculaire commun. La guérison survint assez rapidement, mais il lui resta une mydriase irréductible : au bout de quatre ans cet homme mourait avec tous les symptômes d'une tumeur cérébrale.

Le deuxième a trait à un confrère âgé d'une cinquantaine d'années, chez qui M. Grandclément observa pendant cinq ans une mydriase monoculaire et qui fut enlevé par des accidents bulbaires caractérisés principalement par de la tachycardie.

Le troisième, enfin, est celui d'un médecin de 35 ans, ne présentant pas d'autre symptôme qu'une mydriase monoculaire persistante. Fort de son expérience antérieure, M. Grandclément porta un pronostic grave, que l'avenir confirma. Ce malade, en effet, après avoir accusé un changement de caractère des plus significatifs, mourut dans une maison de santé avec des signes de ramollissement cérébral.

Depuis que ces cas se sont présentés à son observation, M. Grandclément a eu l'occasion d'en étudier encore un certain nombre et est arrivé à cette conclusion : que chez presque tous la syphilis était en jeu. Aussi est-il bien décidé, dorénavant, lorsqu'il observera ce symptôme : *mydriase monoculaire persistante*, à instituer le traitement mercuriel, absolument comme faisait Galezowski lorsqu'il voyait une atrophie progressive de la papille.

M. Grandclément a actuellement deux de ces malades en traitement, et voici la prescription qu'il leur a faite : premier mois, frictions mercurielles sous les aisselles, tous les jours, matin et soir. Deuxième mois, iodure de potassium. Troisième mois, repos, et ainsi de suite, de trimestre en trimestre, jusqu'à la fin de la cure (*Journal de médecine et de chirurgie pratiques*, Lucas Championnière, p. 429.)

L'emphysème orbitaire et palpébral. — Il s'agit là d'un accident qui n'est pas très rare et dont on n'a pas cependant publié beaucoup d'observations, puisque M. le Dr MAGRON, qui vient de publier une étude sur ce sujet, n'a pu en réunir qu'une vingtaine environ. Néanmoins, ce phénomène, qui, au premier abord, peut paraître effrayant, mérite d'être connu. Voici, en général, comment les choses se passent :

Un malade arrive à la consultation, avec les paupières d'un ou des deux yeux fortement gonflées. Il raconte alors qu'il a reçu un coup sur la face, qu'il est tombé, ou bien l'on sait qu'il a été blessé d'une balle de revolver ou d'un coup de baïonnette.

Un autre, au contraire, sans souvenir d'aucun traumatisme, à la suite d'épistaxis, d'éternuement ou de l'effort de se moucher même peu violent, présente le même aspect.

Dans tous ces cas, le tableau clinique est à peu près le même.

Les paupières sont tuméfiées et le gonflement est souvent tel qu'il est impossible au patient de les entr'ouvrir.

La peau est tendue, luisante, avec ou sans coloration ecchymotique.

A la chiquenaude, on entend le tympanisme aérien presque toujours d'une façon distincte, et à la palpation, le doigt ressent la crépitation gazeuse. On peut parfois refouler l'air par la pression, mais dès que le malade fait un effort quelconque et principalement celui de se moucher, le gonflement reparaît plus accentué.

Il y a toujours une exophtalmie plus ou moins considérable. Suivant les circonstances, l'œil peut être ou projeté directement en avant, ou refoulé dans l'angle de l'orbite opposé à celui que l'air a envahi.

La douleur plus ou moins intense n'est pas de règle. Elle peut n'exister que pendant les efforts que fait le malade, l'effort de se moucher surtout, et s'explique alors par une nouvelle entrée d'air dans les tissus déjà envahis.

Certains malades accusent non seulement une douleur locale, mais des céphalées d'intensité différente.

On a constaté aussi un état nerveux du sujet plus ou moins prononcé, dû vraisemblablement à la peur qu'il a ressentie.

Si l'on peut entr'ouvrir les paupières, on s'aperçoit que presque toujours le globe de l'œil est sain, sauf parfois un léger soulèvement de la conjonctive palpébrale.

De tous ces phénomènes, l'exophtalmie est le principal et elle est manifestement due à la présence de l'air dans la cavité orbitaire. La vision est toujours intacte, mais il peut y avoir cependant de la diplopie due à la déviation du globe oculaire.

Tels sont les symptômes ordinaires de cette affection. Quant à

ses causes, les diverses observations recueillies peuvent se diviser en quatre catégories.

Dans la première, les cas sont dus manifestement à un traumatisme plus ou moins violent qui a fracturé l'os unguis ou la lame papyracée de l'ethmoïde, ou encore d'autres parties de la paroi orbitaire. Il y a en même temps une lésion de la muqueuse qui permet le passage de l'air dans le tissu cellulaire de la région.

Dans la seconde catégorie, le traumatisme est ancien et l'emphysème survient après un effort que fait le malade pour se moucher, mais seulement longtemps après, ce qui peut rendre l'étiologie difficile à retrouver.

Dans la troisième, il n'y a pas de fracture osseuse, mais rupture du sac ou des voies lacrymales par suite d'un effort violent, en général pour se moucher et dégager les fosses nasales obstruées.

Enfin, il peut survenir, lorsqu'une lésion, carie ou altération quelconque, a diminué la résistance d'un de ces os de la paroi, qu'ils cèdent à un effort même très peu violent. M. Magron pense aussi qu'il y a des cas, et il en cite un personnel, où un effort même léger, et sans lésion osseuse, peut amener une déchirure de la muqueuse de Schneider et une solution de continuité dans les tissus sous-jacents permettant le libre passage de l'air des fosses nasales dans l'orbite (*Journal de médecine et de clinique pratiques*, Lucas Championnière, p. 418.)

Embolie de la rétine (*An unusual case of embolism in the fundus oculi*), par M. Thomson (*Lancet*, 6 janvier 1900). — Une femme de 19 ans, atteinte d'une maladie valvulaire du cœur, perdit subitement la vision de l'œil droit. Thomson constata un scotome triangulaire et avec l'ophtalmoscope une embolie rétinienne. A la suite d'un traitement par le repos au lit, de petites doses de nitro-glycérine et une mixture alcaline diurétique, la vision remonta à 6/60es; il resta un scotome périphérique, et la moitié temporale de la papille optique s'atrophia en partie.

Un signe précoce de la rougeole dans l'état des yeux, par M. Gripat (d'Angers). — Lorsqu'on recherche la rougeole, il est banal d'examiner de très près les muqueuses, où l'éruption apparaît tout d'abord, et particulièrement *les yeux*, pour trouver l'éruption conjonctivale. Mais M. Gripat a constaté que c'est la partie palpébrale inférieure qui est prise tout d'abord, avant la partie oculaire. La caroncule est toujours rouge avant la conjonctive qui recouvre la sclérotique. En faisant porter le regard de l'enfant en dehors, on constate que ladite caroncule fait une tache

rouge et qu'elle est plus saillante qu'à l'état normal, parce qu'elle a augmenté d'épaisseur.

De plus, si on regarde l'enfant de face, on s'aperçoit bien souvent que le bord de la paupière inférieure est liséré d'un mince filet rouge qui tranche sur la blancheur du globe oculaire. Cela tient à ce que la conjonctive tuméfiée de la paupière inférieure s'est allongée et vient déborder derrière les glandes de Meibomius, comme fait la doublure d'un vêtement plus long que l'étoffe. Le liséré rouge donne à l'œil de l'enfant un aspect plus brillant et plus vif que de coutume. Grâce à ce signe, il serait parfois très facile de faire le diagnostic à distance. (*Arch. méd. d'Angers*, 20 février 1900.)

INDEX BIBLIOGRAPHIQUE

DEPÈNE. — Recherches expérimentales de cécité latérale sur la vision centrale (*Klinische Monatsblätter für Augenheilkunde*, Stuttgart, mai 1900).

POLACK (ARON). — Rôle de l'état de réfraction de l'œil dans l'œuvre du peintre (Thèse de doctorat de Paris, 1900).

GIFFORD. — Thrombosis or Embolism of the central artery of the retina after ligation of the vessels of the neck (*The ophtalmic Record*, december 1899).

BRUNS und STOLTING. — Ueber Erkrankungen der Sehnerven im Frühstadium der multiplen Sclerose (*Zeitschr. f. Augenheilk.*, Band 3, Heft 1).

CHAILLAN (FERDINAND). — Des moyens d'éviter les prolapsus de l'iris dans l'extraction de la cataracte (Thèse de Lyon, 1899).

Dr BATTEN. — Hereditary optic Atrophy in three brothers exposed to lead poisoning (*The Ophtalmic Review*, June 1900, London).

NOUVELLES

XIIIe CONGRÈS INTERNATIONAL DE MÉDECINE

PARIS, 2-9 AOUT 1900

Le Comité exécutif français a l'honneur d'informer MM. les membres du 13e congrès international de médecine que, pour

pouvoir *être inscrits au programme officiel du Congrès*, les titres des *communications* devront être reçus aux bureaux du Congrès, 21, rue de l'École-de-Médecine, Paris, *avant le 1er juin*, dernier délai.

Les adhésions seront reçues *jusqu'au 15 juillet*.

Pour se faire inscrire, envoyer sa carte de visite, l'indication de la section choisie, et un mandat de *vingt-cinq francs* au Dr Duflocq, 21, rue de l'École-de-Médecine, Paris.

Publications du XIIIe Congrès de Médecine et avantages conférés aux Membres.

Les membres du 13e congrès de médecine recevront gratuitement deux séries de publications, la première qui leur sera remise à l'ouverture du Congrès, la seconde qui sera mise à leur disposition à une date ultérieure.

Première série d'ouvrages devant être remis gratuitement aux congressistes à l'ouverture du Congrès.

1° Les résumés des rapports. (Chaque congressiste recevra seulement ceux concernant la section à laquelle il est attaché.)

2° Un volume sur les Eaux minérales et Stations climatériques françaises. (1 volume in-8° de 400 pages avec nombreuses figures.)

3° Paris-Médical, Assistance et Enseignement. (1 volume in-8° de 400 pages environ.)

4° Un Guide Conti. (Paris et l'Exposition, avec plans, édition spéciale pour les membres du Congrès.)

Deuxième série d'ouvrages devant être mis gratuitement à la disposition des congressistes, à une date postérieure au Congrès.

1° Un volume de procès-verbaux sommaires de l'ensemble des travaux du Congrès.

2° Un volume donnant le compte rendu *in extenso* des Assemblées générales du Congrès.

3° Le volume contenant les travaux de la section dans laquelle chaque congressiste s'est fait inscrire (le volume de la section *indiquée en premier* sur sa feuille d'adhésion dans le cas où il serait inscrit dans plusieurs sections).

Liste des volumes des travaux des sections.

1. Anatomie descriptive et comparée. — Histologie et embryologie. — Physiologie physique, chimie biologique.

2. Pathologie générale, pathologie expérimentale. — Bactériologie, parasitologie.
3. Anatomie pathologique.
4. Pathologie interne.
5. Médecine de l'Enfance. — Chirurgie de l'Enfance.
6. Thérapeutique, pharmacologie, matière médicale.
7. Neurologie.
8. Psychiâtrie.
9. Dermatologie et syphiligraphie.
10. Chirurgie générale.
11. Chirurgie urinaire.
12. Ophtalmologie.
13. Laryngologie, Rhinologie. — Otologie.
14. Stomatologie.
15. Obstétrique. — Gynécologie.
16. Médecine légale.
17. Médecine et chirurgie militaires : Sous-Section de Chirurgie, d'Épidémiologie et Hygiène, de Médecine navale, de Médecine coloniale.

Les éditeurs tiendront à la disposition de MM. les membres du Congrès qui désireraient le compte rendu des travaux de plusieurs sections chacun de ces volumes pris isolément, au prix de 4 francs.

On pourra souscrire à la collection complète des 17 volumes de comptes rendus au prix de 50 francs. Ce prix est réduit, pour les membres du Congrès, à 45 francs pour toute la série, déduction faite du volume remis gratuitement comme membre d'une des sections.

Avantages conférés aux membres du Congrès.

1° Droit de participer aux travaux de toutes les sections.

2° Invitations à toutes les fêtes offertes aux membres du Congrès.

3° Entrée gratuite à l'Exposition pendant la session du Congrès (du 2 au 9 août).

4° Insigne consistant en une plaquette artistique gravée pour le Congrès par M. Vernon.

5° Réduction de 50 p. 100 sur les chemins de fer français, réductions sur les lignes de transport maritime et quelques chemins de fer étrangers.

6° Facilités de logements par l'intermédiaire des agences avec lesquelles le Congrès s'est mis en rapport.

XIIIe CONGRÈS INTERNATIONAL DE MÉDECINE

PARIS, 2-9 AOUT 1900

Section d'Ophtalmologie

Paris, le 1er juin 1900.

Monsieur et très honoré Confrère,

Le Comité de notre section, ainsi constitué :

Président : M. Panas (Paris);
Vice-présidents : MM. Javal (Paris), Gayet (Lyon);
Secrétaire général : M. Parent (avenue de l'Opéra, 26, Paris);
Secrétaires adjoints : MM. Chevallereau (Paris), Rochon-Duvigneaud (Paris);
Membres : MM. Abadie (Paris), Badal (Bordeaux), Bruch (Alger), Chibret (Clermont), Dor (Lyon), Galezowski (Paris), Hocquard (Besançon), Jocqs (Paris), Lagrange (Bordeaux), Landolt (Paris), de Lapersonne (Lille), Meyer (Paris), Rohmer (Nancy), Terson (Paris), Trousseau (Paris), Truc (Montpellier).

a l'honneur de vous faire connaître :

1° Les sujets des rapports :
a) Névrites optiques d'origine infectieuse et toxique. — *Rapporteurs :* NUEL (Liège), UHTHOFF (Breslau).
b) Centre visuel cortical. — *Rapporteurs :* HENSCHEN (Upsal), ANGELUCCI (Palerme), BERNHEIMER (Vienne).
c) Valeur comparative de l'énucléation et des opérations proposées pour la remplacer. — *Rapporteurs :* SNELLEN (Utrecht), H. R. SWANZY (Dublin), DE SCHWEINITZ (Philadelphie). PFLUGER (Berne).
d) Etat actuel de nos connaissances sur le mécanisme de l'accommodation de l'œil. — *Rapporteur* : HESS (Marbourg).
e) Le traitement avant et après l'opération de cataracte. — *Rapporteur* : SCHIOETZ (Christiania).
f) Réforme de la notation de l'acuité visuelle. — *Rapporteur :* JAVAL (Paris).

Ces rapports seront imprimés *in extenso* en français et distribués à l'avance franco et à domicile aux confrères qui se seront fait inscrire pour le Congrès. Il ne sera lu en séance publique

qu'un court résumé ou les conclusions, et leur discussion commencera immédiatement.

Nos collègues, désireux de participer à la discussion des rapports imprimés et distribués à l'avance, sont instamment priés de rédiger avant les séances leur part de discussion en *français*, en *anglais* ou en *allemand*, afin de pouvoir lire en séance publique; ceci pour donner à la discussion des rapports le plus de clarté et de rapidité possibles.

En outre, ceux d'entre nous qui auraient adopté pour une communication particulière un sujet connexe à l'un des rapports ci-dessus devront le traiter sommairement au moment de la discussion de ce rapport, car le Congrès n'abordera pas deux fois les mêmes questions.

2° Nous prions nos confrères français et étrangers qui n'ont pas encore leur carte de congressiste, de vouloir bien la demander en envoyant leur carte de visite et 25 francs au « Bureau du XIIIe Congrès international de médecine, à l'Ecole de médecine, Paris ».

3° Nous vous engageons de nouveau à nous envoyer le plus tôt possible le titre de la communication que vous désirez faire au Congrès.

4° En raison de la date de publication du volume des rapports, il sera impossible de l'adresser en temps voulu aux congressistes résidant hors d'Europe et particulièrement en Amérique. Le volume sera donc envoyé seulement aux congressistes habitant l'Europe, et nous prions les autres, à leur arrivée à Paris, de réclamer leur exemplaire chez l'éditeur, M. G. Steinheil, 2, rue Casimir-Delavigne (près de l'Ecole de médecine), qui le leur remettra sur présentation de leur carte de membre du Congrès.

Quant aux confrères qui se feront inscrire au dernier moment, le secrétaire leur remettra un exemplaire dans la salle des séances.

Veuillez agréer, Monsieur et très honoré confrère, l'expression de notre considération la plus distinguée.

Pour le Comité de la Section d'Ophtalmologie :

Le Secrétaire,

Dr PARENT,

26, avenue de l'Opéra, Paris.

Le Gérant : FÉLIX ALCAN.

5761. — L.-Imprimeries réunies, B, rue Saint-Benoît, 7. — MOTTEROZ, directeur.

FAITS INTÉRESSANTS

RELATIFS A

LA RÉFRACTION ET A L'ACCOMMODATION

PAR

Le Dr A. BOURGEOIS (de Reims).

Certains troubles visuels, peu prononcés, mais accusés avec persistance par les intéressés, peuvent faire supposer parfois qu'il s'agit d'exagération, de simulation ou d'obsession; il en est ainsi assurément dans quelques cas. Mais, avant de l'affirmer, il est indispensable de pratiquer un examen très attentif et renouvelé plusieurs fois. Si l'on se trouve le plus souvent en présence de symptômes ne présentant aucune gravité, on arrive néanmoins à constater que la gêne éprouvée et signalée par le patient est bien véritable. C'est ce qui ressort de l'exposé des observations suivantes.

I. *Astigmatisme myopique corrigé anormalement.* — Le jeune H..., âgé de 18 ans, prépare des examens et travaille assidûment. Dans le cours de l'année 1899, il se plaint de voir trouble de l'œil droit; il ne ressent rien à gauche. N'ayant jamais rien éprouvé de semblable, cela le gêne et l'inquiète. Voici le résultat de l'examen :

OD : V = 0,5. OG : V = 0,6.

Skiascopie : léger astigmatisme myopique simple. Ophtalmométrie (appareil Javal, dernier modèle) :

OD : 15 ± 1. OG : 0 ± 0,75.

Essai des verres cylindriques : pour l'OG, on trouve : V = 1, avec cyl. — 0,50 D. axe horizontal. Mais, pour l'OD, on n'arrive à la correction V = 1, qu'avec cyl. — 0,50 D. axe 25° (notation Roulot-Giroux).

Le même examen a été pratiqué à plusieurs reprises, et l'on a toujours trouvé *exactement* le même résultat.

D'ailleurs, les verres prescrits en mai 1899, selon les indi-

cations ci-dessus, amènent un soulagement complet, et cela depuis un an.

Le sujet n'a jamais eu aucune affection des yeux. Durant toutes ses études, avant le surmenage oculaire nécessité en 1899 par ses examens, il n'avait jamais accusé aucune fatigue, aucun trouble. Par conséquent, il est à supposer qu'il arrivait à corriger son astigmatisme avec son accommodation.

D'après l'axe du verre cylindrique de l'œil droit, l'appareil Javal aurait dû donner 155°, comme axe; on a vu qu'il donne toujours et à chaque examen 15° (pour l'astigmatisme cornéen) : ce qui devrait nécessiter normalement pour l'axe du verre 165°.

A noter encore la régularité absolue de l'image kératoscopique.

Les verres indiqués plus haut donnent également satisfaction pour la vision de près, qui s'accomplit encore mieux en ajoutant à chaque cylindre un sphérique convexe de 0,50 D.

La vision de l'OG s'effectue à peu près aussi bien sans verre; et le verre de cet œil ne devient utile que parce qu'il en faut absolument un à l'OD.

Pour cet OD, il semblerait donc que l'As. de la surface antérieure de la cornée continuerait à être corrigé par l'accommodation, et que l'As. corrigé par le verre cyl. à 25° serait ou bien de l'As. cristallinien (pour ceux qui l'admettent), ou bien de l'As. dû à l'influence de la surface postérieure de la cornée (Tscherning, *Optique physiologique*).

Pour comprendre de suite les chiffres ci-dessus, il est bon de se construire, comme je l'ai fait pour moi, un petit tableau donnant la correspondance des degrés de l'ophtalmomètre Javal (dernier modèle) avec ceux des montures de lunettes (notation Roulot-Giroux, pour ceux qui ont les boîtes de verres de cette maison).

II. *Paralysie de l'accommodation, suivie de spasme intense de l'accommodation.* — Le jeune T..., âgé de 13 ans, est soumis à mon examen, pour la première fois, le 7 décembre 1898. Son acuité visuelle, pour chaque œil, est égale à 0,5.

Il ne peut lire, de près, que de gros caractères, et a dû interrompre ses études.

La lecture des caractères usuels se fait bien avec un sphérique convexe de 3 D. Il n'y a aucun trouble des milieux et aucune lésion des membranes. Il s'agit d'une paralysie de l'accommodation. Comme étiologie, l'enfant n'a pas eu autre chose qu'un abcès dentaire, accompagné d'une vulgaire fluxion.

Pas la moinde angine, et d'ailleurs sa déglutition n'est point gênée.

Quel était l'état antérieur de la vision? Il ne s'est jamais plaint, et était considéré comme ayant une bonne vue.

Je prescris le repos, et instillation de pilocarpine (0 gr. 05 p. 5 gr.), une goutte tous les soirs.

A la fin de janvier 1899, l'enfant est en état de reprendre ses études. On cesse la pilocarpine, et j'ordonne, pour la vision de près seulement, des lunettes avec des sphériques *convexes* de 2 D.

Tout va bien pendant deux mois. Mais, le 11 avril 1899, on me ramène l'enfant, ne voyant plus cette fois ni de près ni de loin. Ce n'est qu'avec un verre sphérique *concave* de 7 D. que l'on obtient V = 0,3.

Voilà donc un spasme considérable de l'accommodation, qui a remplacé la paralysie du début. Pour ne pas interrompre les études, je prescris des sphériques concaves de 3 D., absolument nécessaires pour la vision de près à 30 centimètres, et je recommande qu'on place l'enfant non loin du tableau. J'hésite à prescrire de l'atropine, craignant de retomber dans la paralysie. Bien entendu, il a fallu entrer dans un certain nombre de démonstrations pour expliquer aux parents comment l'hypermétropie de leur enfant s'était transformée en myopie, et surtout justifier le changement des verres convexes contre des verres concaves.

Le port des verres concaves a été nécessaire jusqu'au mois de juillet 1899, soit trois mois, au bout desquels la vision est redevenue normale. J'ai eu des nouvelles de mon jeune client en avril 1900. Il n'avait plus eu besoin de ses verres

pour ses études; mais ses yeux étaient restés extrêmement sensibles, se fatiguant rapidement, avec larmoiement facile.

Je n'ai pas eu l'occasion de l'examiner de nouveau : car il a contracté depuis une pneumonie grippale, qui l'a tenu longtemps malade.

J'estime, dans ce cas, que l'action de la pilocarpine peut avoir été pour quelque chose, simplement par suite d'idiosyncrasie, dans le spasme intense de l'accommodation qui a persisté si longtemps. Cela paraît possible, comme le prouvera la contre-partie de ce fait, dans l'observation qui va suivre.

III. *Paralysie prolongée de l'accommodation, après une instillation de cocaïne.* — La jeune Fernande B..., âgée de 11 ans, est atteinte de strabisme concomitant, avec hypermétropie, et acuité visuelle de 0,5 à droite et 0,6 à gauche. Elle est opérée, le 26 septembre 1899, par ténotomie interne à droite et ténotomie interne partielle à gauche, après instillation dans chaque œil de 4 gouttes de cocaïne à 5 p. 100. Jusque-là, rien de particulier à noter.

Le 10 octobre, me disposant à prescrire des verres convexes faibles pour la vision de près, je constate que l'enfant ne peut lire qu'avec + 6 D.; de plus, l'acuité visuelle de l'œil gauche est de 0,15, celle de l'œil droit de 0,1. Aucune lésion notée à l'ophtalmoscope.

Il s'agit d'une paralysie de l'accommodation, attribuable uniquement à la cocaïne. Supposant qu'elle se dissiperait peu à peu, je ne fais aucune prescription. Mais la situation n'avait aucunement changé un mois après.

Après instillation de pilocarpine pendant cinq jours, la guérison était complète.

Le 15 novembre 1899, l'acuité visuelle était de 0,6.

Le redressement de chaque œil étant parfait, je rends l'enfant à ses occupations, avec des verres sphériques convexes de 1 D., pour le travail.

Depuis cette époque, état satisfaisant.

IV. *Parésie double de l'accommodation, de cause cérébrale.* — Mme D..., âgée de 53 ans, vient me consulter le 24 octobre 1899. Elle a toujours eu une excellente vue, dit-elle, et se plaint d'un abaissement subit de la vision, survenu il y a huit jours. Sa santé ne laisse rien à désirer; ses règles viennent encore tous les mois. Mais elle a souvent des vertiges, avec phénomènes congestifs, sans perte de connaissance, sans altération de la motilité et de la sensibilité des membres. Elle prétend être restée quelques jours ne voyant que la moitié des objets, dans le sens vertical. Il est difficile d'analyser nettement cette hémianopsie, dont il ne reste plus trace.

Actuellement, l'acuité visuelle est, pour chaque œil, de 0,2. La pupille est moyennement dilatée et obéit assez lentement à l'action de la lumière. La lecture peut se faire, à 30 centimètres, avec un verre sphérique + 3 D. 50.

L'examen ophtalmoscopique ne révèle aucune lésion. Il n'y a pas de diplopie.

Il ne me semble pas, dans cette circonstance, qu'il y ait autre chose que de la parésie de l'accommodation, probablement de cause cérébrale mal déterminée pour le moment, mais pouvant aboutir à des phénomènes plus sérieux, congestion ou hémorragie.

Je prescris 2 grammes d'iodure de sodium par jour, et une goutte de pilocarpine tous les soirs dans chaque œil, avec régime et hygiène appropriés à la situation. Ce traitement n'a pas amené d'amélioration avant le 12 décembre 1899, c'est-à-dire qu'il a été suivi six semaines. Au bout de ce temps, l'acuité visuelle était de 0,5, et la lecture de près se faisait avec des verres sphériques convexes de 2 D. 50.

La malade se déclarait guérie; mais, tout en supprimant le collyre myotique, je l'ai engagée à continuer un certain temps l'iodure de sodium.

Depuis le mois de janvier 1900, elle n'a accusé aucune modification ni dans son état général, ni du côté de ses yeux.

Comme on le voit, dans ces quatre observations, les troubles révélés par les malades pouvaient en imposer au premier

abord pour des lésions plus sérieuses. Un examen attentif et répété a dissipé toute équivoque et guidé la thérapeutique qui, dans tous les cas, a conduit à un soulagement rapide et à la guérison.

Dr Bourgeois.

DES THROMBOSES ARTÉRIELLES DU NERF OPTIQUE

DE NATURE ARTHRITIQUE

PAR

Le Dr GALEZOWSKI

(SUITE ET FIN)

ÉTIOLOGIE DES THROMBOSES RÉTINIENNES (*suite*)

4° La *syphilis* peut amener une thrombose rétinienne, qui, combattue d'une manière très énergique dès le début du mal, peut guérir, au moins en partie, en amenant une amélioration très notable de la vision, surtout si on trouve les moyens efficaces, et dès le début, contre la cause syphilitique.

Les thromboses syphilitiques rétiniennes ne sont pas très fréquentes; elles apparaissent d'une manière aussi subite et presque instantanée comme celles de la goutte, du rhumatisme, de l'alcoolisme, etc. On les reconnaîtra par des signes propres aux affections syphilitiques, douleurs nocturnes, etc. C'est ainsi que la première base de diagnostic de la thrombose syphilitique rétinienne est, selon moi, la coexistence simultanée avec la thrombose d'une altération choroïdienne, telle que choroïdite atrophique aréolaire disséminée, soit dans l'un, soit dans les deux yeux. La coexistence simultanée de ces affections ne se rencontre que dans la syphilis et permet alors d'agir dès le début et avec la plus grande énergie par les moyens mercuriels.

L'observation suivante peut servir d'exemple des plus frappants.

Observation

Madame A. N..., âgée de 34 ans, perd subitement la vue de l'œil droit, le 11 mai 1900, sans douleurs ni aucune trace d'inflammation. Depuis plus de cinq mois elle voyait devant les yeux des mouches et, de temps en temps, quelques éclairs dans l'un comme dans l'autre œil.

En l'examinant pour la première fois, le 20 mai 1900, je constate une thrombose du nerf optique avec une infiltration rétinienne, et une plaque blanche exsudative près d'une artère. La malade voit à peine le jour de cet œil ; l'autre œil est sain.

Les signes ophtalmoscopiques ressemblent beaucoup à ceux d'une embolie, mais la malade n'a rien au cœur. De plus, en explorant attentivement tout le fond de l'œil, je découvre quelques taches atrophiques aréolaires, disséminées, caractéristiques de la syphilis.

La malade avoue elle-même qu'elle avait été atteinte de la maladie vénérienne il y a six ans, et qu'elle n'a suivi le traitement spécifique que quelques semaines à peine.

Le diagnostic une fois posé, je soumets la malade au traitement par les frictions mercurielles par mon système de 2 grammes de pommade par jour. Sous l'influence de ce traitement l'infiltration rétinienne diminue rapidement, la vue revient dans les deux tiers du champ visuel, et la malade peut aujourd'hui lire les caractères n° 5 de l'Échelle.

5° L'*alcoolisme* peut provoquer des altérations artérielles thrombosiques semblables, sous tous les rapports, aux embolies artérielles. En général, c'est sur le système nerveux que l'alcoolisme exerce son influence désastreuse, en y provoquant une sorte de torpeur et de paralysie fonctionnelle. Mais à la longue, dans un alcoolisme chronique et invétéré, l'influence toxique se traduira par une modification des sécrétions nutritives de l'organisme, et provoquera ainsi des altérations des parois des vaisseaux, des scléroses de ses tissus, qui, à un moment donné, pourront se rompre et occa-

sionner des thromboses dans les centres visuels ou dans la rétine et le nerf optique.

Snell[1] avait constaté une thrombose rétinienne de ce genre chez un alcoolique âgé de 60 ans, et qui n'avait point de lésion cardiaque.

L'artériosclérose peut être quelquefois généralisée et envahir différents organes à la fois; dans d'autres cas, elle ne se localise qu'aux petites artères périphériques, rétiniennes ou cérébrales et y occasionne des oblitérations partielles et bien circonscrites, comme cela justement a lieu dans les thromboses rétiniennes.

6° *Thrombose graisseuse et embolie dans le diabète sucré.* — Longtemps on a nié l'existence de thrombose graisseuse, soit isolée, soit diabétique, et on ne voulait pas même admettre que la dégénérescence graisseuse des parois artérielles puisse provoquer des oblitérations des vaisseaux subitement comme dans une embolie simple cardiaque. Aujourd'hui ce doute n'est plus permis, depuis surtout le fait observé par Ebstein, dont nous rapportons ici quelques détails.

Observation

Une femme âgée de 27 ans était atteinte d'une forme grave de diabète, et après une période d'amélioration, elle tomba dans un coma absolu dont elle a succombé. L'autopsie fit voir que les capillaires étaient bouchées par places par de véritables cylindres graisseux dans les différents organes, aussi bien dans les poumons que dans les reins, le cervelet et la rétine.

Kussmaul avait trouvé aussi dans le sang d'une femme morte de diabète, des gouttelettes de graisse dont les dimensions très variables atteignaient jusqu'à la grosseur d'un grain d'amidon, et qui s'attachaient par moments à la surface des parois artérielles[2].

1. Snell, *Embolie de l'artère centrale de la rétine* (*Lancet*, décembre 1899).
2. *Ann. f. pathol., anat. und physiol.*, 10 août 1899.

A l'ophtalmoscope j'ai vu chez quelques malades des granulations blanchâtres, disséminées le long des artères, et qui présentaient de vraies thromboses rétiniennes.

7° *Endartérite proliférante.* — Cette affection est caractérisée par des épaississements des parois artérielles, soit dans une des branches principales de l'artère centrale de la rétine, soit dans une de ses branches périphériques et capillaires.

L'altération artérielle se développe lentement et progressivement, sous l'influence le plus souvent d'une cause arthritique goutteuse et puis, subitement, il survient une oblitération d'une artère sans aucune trace de maladie du cœur.

Les artérites proliférantes ne sont pas très rares, elles proviennent d'un état arthritique, goutteux, donnant lieu à une dégénérescence athéromateuse, à des dépôts calcaires ou phosphatiques dans les parois artérielles. Ces lésions peuvent aussi se produire dans des points isolés de l'organisme, comme ils se trouvent quelquefois disséminés dans tout l'organisme, et entraînent à la suite des troubles fonctionnels consécutifs, généralisés.

Lorsque cette dégénérescence arthritique atteint des branches artérielles rétiniennes, elle peut entraîner des occlusions soit passagères, soit durables, de la lumière de l'artère centrale de la rétine ou d'une de ses branches périphériques.

A l'examen ophtalmoscopique j'ai eu l'occasion de voir sur les trajets des vaisseaux rétiniens des lisérés blanchâtres longeant leurs parois ou apparaissant quelquefois sous forme des petites taches exsudatives doublées même par moments de petites plaques hémorragiques.

Le cœur étant sain, comme j'ai pu m'en assurer par l'examen de deux malades, fait avec le concours de mon éminent maître, le professeur Potain, j'ai dû forcément expliquer cette affection par une endartérite.

L'endartérite proliférante, avec une thrombose de la veine centrale et des accidents glaucomateux consécutifs, a

été confirmée microscopiquement dans un œil énucléé par le Dr Reimar[1].

8° *Migraines ophtalmiques.* — Cette affection ne constitue pas, à proprement parler, une maladie isolée; mais elle est occasionnée par des causes très variées, qui, dans certaines conditions, et avec l'association de plusieurs symptômes amènent ce qu'on est convenu d'appeler *migraine ophtalmique.*

Néanmoins, si je passe en revue tous les phénomènes qui apparaissent chez les migraineux, je suis obligé de reconnaître qu'il y a là, dans l'ensemble de tous les symptômes, quelque chose de particulier qui permet de lui donner le nom de maladie à part.

Les troubles de la vue des migraineux sont connus aujourd'hui; je les ai décrits, il y a quelque temps, avec tous les signes qui la caractérisent et survenant chez des sujets nerveux; mais, comme dit justement Kœnig[2], l'élément nerveux et l'artério-sclérose sont les deux facteurs qui peuvent agir parallèlement.

Toutes les névroses portent, en elles-mêmes, le germe de lésions matérielles, comme dit justement Charcot, et une maladie migraineuse, nerveuse au début, peut se compliquer ou se transformer à un moment donné en une affection organique, et donner lieu à une thrombose artérielle de la rétine. Cela s'explique par un spasme prolongé des vaisseaux artériels déjà malades, qui, à un moment donné, s'oblitèrent, et amènent une interruption de la circulation artérielle dans une partie correspondante de la rétine.

Dans mon tableau statistique[3] de thromboses ou embolies par artério-sclérose, j'ai signalé 2 cas de migraine ophtalmique sur 46 cas, comme la vraie cause d'oblitération artérielle dans la rétine.

1. Reimar, *Ueber retinitis hemorrhagie in falge endarterite proliferand* (*Arch. f. Augenheilkund*, 1889, p. 209).
2. Kœnig, *De l'artério-sclérose*. 1890, p. 135.
3. Galezowski, *Thrombose artérielle*, p. 225.

TRAITEMENT. — Dans les embolies et les thromboses périphériques, l'intervention médicale devra être basée sur la cause du mal, et si la guérison complète n'est pas toujours facile à obtenir, il n'en est pas moins vrai que, dans une endartérite rétinienne syphilitique, arthritique, migraineuse ou blennorragique on rétablit au moins en partie la vision.

C'est en agissant, en effet, contre la cause du mal, qu'on parviendra mieux que par tout autre moyen à arrêter le mal et rétablir, en partie au moins, la circulation interrompue de la rétine et restituer les fonctions visuelles.

Nous avons signalé, dans une des observations citées au commencement de ce travail, que l'endartérite rétinienne était provoquée par la syphilis, et que le traitement énergique a pu rétablir la vision.

Mais il y a des cas où l'endartérite est provoquée par une blennorragie. Les faits, aujourd'hui, ne sont pas rares, et ils ont été observés aussi bien du côté des vaisseaux rétiniens que dans les artères du gros calibre.

Des aortites et des endocardites blennorragiques ont été décrites par M. le professeur Potain dans ses *Leçons cliniques* de l'hôpital de la Charité[1].

Des endartérites rétiniennes, j'en ai observé aussi chez des malades qui, au premier abord, n'accusaient que des accidents rhumatismaux, et qui pourtant portaient des stigmates de la blennorragie.

Le traitement, dans des cas analogues, devra donc être dirigé aussi bien contre la cause générale que sur le mal local.

Le professeur Potain emploie, dans des cas d'endartérite blennorragique, le salicylate de soude à la dose de 4 à 6 grammes. De mon côté, je prescris habituellement dans les accidents arthritiques simples ou blennorragiques de la rétine de 2 à 4 grammes de salicylate de lithine par jour.

Sous l'influence de ce traitement, j'ai vu la pression arté-

1. Potain, *Sur un cas d'endocardite et d'aortite blennorragique* (*Bulletin médical*, 1899, n. 98).

rielle diminuer dans certains gros vaisseaux, pendant que la circulation rétinienne revenait en partie dans des vaisseaux contractés et exsangues.

Combattre la cause du mal par des moyens appropriés, tel est le plan principal qui doit guider le chirurgien dans le traitement de cette maladie.

C'est ainsi que je fais le traitement mercuriel énergique et prolongé dans les thromboses syphilitiques. Dans les accidents provoqués par la malaria, j'ai recours au sulfate et salicylate de quinine.

Traitement local. — Un des moyens les plus efficaces que je recommande dans ces cas, c'est l'application alternative des compresses chaudes et froides sur l'œil.

A cet effet, j'ai fait construire par M. Collin, fabricant d'instruments de chirurgie, des sacs en caoutchouc (fig. 1),



Fig. 1.

attachés à une bande oculaire; un de ces sacs est rempli de glace pilée, et un autre d'eau chaude, et on les applique alternativement de quart d'heure en quart d'heure sur l'œil malade.

Ces sacs sont faits en caoutchouc, très fin et souple, sous forme d'une poche ovalaire rivée à une bande caoutchoutée, qui s'adapte autour de la tête. L'un de ces sacs est en caoutchouc fin pour être rempli avec de la glace pilée; un autre sac semblable est construit en caoutchouc gris plus épais, pour pouvoir supporter l'eau très chaude. L'un et l'autre sont munis d'une large ouverture en forme d'entonnoir, à travers laquelle on fait pénétrer la glace ou l'eau chaude. Une fois le sac rempli, on ferme l'entonnoir à

l'aide d'un compresseur spécial, dont voici le dessin (fig. 2). Il se compose de deux lames métalliques plates, assemblées à l'aide de deux tiges verticales libres. Les deux lames horizontales peuvent être rapprochées l'une de l'autre au moyen d'une vis placée au milieu des plaquettes et permettant de les serrer autant que l'on désire. En plaçant ce compresseur sur l'entonnoir du sac en caoutchouc, et en le serrant plus ou moins fortement, on ferme l'ouverture complètement et on empêche ainsi l'écoulement du liquide contenu dans le sac.

Fig. 2.

Cette application successive de chaud et de froid sur l'œil pendant une heure, matin et soir, fait activer la circulation dans un œil dont la circulation se fait mal, ramène le sang dans les artères contractées, et concourt d'une manière puissante au rétablissement de la circulation.

Pour combattre les complications qu'on voit apparaître dans les thromboses et les embolies, et notamment les hémorragies rétiniennes, je prescris en outre l'instillation alternative des collyres de scopolamine et d'ésérine.

Dr Galezowski.

SOCIÉTÉ D'OPHTALMOLOGIE DE PARIS

Séance du 5 juin 1900

Présidence de M. Valude

Le procès-verbal de la séance du mois de mai est lu et approuvé.

M. Wuillomenet, *Secrétaire général*, dépouille la correspondance qui comprend :

1° Les *Annales d'ophtalmologie* de Mexico, des mois d'avril et de mai;

2° Une lettre-circulaire de M. le Secrétaire général de la Société médico-chirurgicale de Paris ayant trait aux réceptions des confrères pendant l'Exposition universelle;

3° Une lettre de candidature à une place de membre correspondant étranger, de M. le Dr Jarnatowski, de Posen.

M. Wuillomenet. **Subluxation traumatique du cristallin et ophtalmie sympathique.** — M. K... s'est présenté à mon examen la première fois au mois de juin 1898, ayant reçu, cinq mois auparavant, sur l'œil gauche, un coup de poing suivi de gonflement et de fortes douleurs dans l'œil. Quelques jours plus tard, les douleurs se calmèrent, l'enflure de la région disparut et le malade vit bien de nouveau de l'œil gauche.

Quand il s'est présenté à moi, cet œil était de nouveau douloureux, et je constatai qu'il était atteint d'une forte mydriase avec une semi-luxation du cristallin dont on voyait le bord inférieur sous forme d'une courbe foncée, régulière, dans le rouge de la pupille : c'était une véritable décentration avec inclinaison de l'axe de la lentille sur l'axe optique. Le bord du cristallin dépasse l'aire de la pupille; mais en plongeant, à l'aide du miroir, un faisceau de rayons lumineux, de haut en bas, on voit la ligne courbe, sombre, qui est le bord du cristallin. Pas de tonus exagéré.

Le traitement consiste en quelques instillations de pilocarpine et de cocaïne, et des frictions mercurielles autour de la tempe, avec le conseil de revenir. Au bout de quinze jours, tout allait bien; V = 2/3.

Je ne revois plus le malade; lorsque, en décembre, six mois plus tard, de nouvelles douleurs dans le même œil gauche l'amenèrent à ma consultation et je constatai, de même que la première fois, de la rougeur de l'œil avec photophobie, une forte injection des veines ciliaires, de la mydriase et quelques flocons du vitré. Tension de l'œil normale et rien dans l'œil droit.

Traitement. — Cocaïne et pilocarpine. Frictions mercurielles, et ce deuxième orage est calmé au bout de trois semaines.

Le malade est revenu me voir au commencement du mois de mai dernier, se plaignant, cette fois-ci, de l'œil droit, indemne jusqu'alors; à l'examen, je trouve de l'injection périkératique, de la photophobie, une pupille contractée, déformée par des synéchies de tout le pourtour de l'iris avec des troubles de la chambre antérieure.

Il est hors de doute que nous avons affaire à une ophtalmie sympathique sous forme d'irido-choroïdite dans l'œil droit. Le tonus est normal et la vision encore égale à 1/3 environ, exactement à 3/10es.

Le traitement a consisté en instillations d'atropine à 1/200e, des compresses chaudes, des frictions hydrargyriques sur les jointures à la dose de 6 grammes par jour. Mais je prévins le malade de nouveau que le danger provenait de son œil gauche, primitivement traumatisé, et lui proposai de faire l'extraction de son cristallin transparent et subluxé. Il me fut impossible de le déter-

miner à consentir à ce sacrifice, bien difficile à faire, d'ailleurs, car, dans cet œil qui est le meilleur actuellement, la vision est d'environ 2 3.

En présence de ces refus réitérés, je me suis borné à continuer à faire le traitement dont j'ai parlé plus haut. Tout va mieux de nouveau à l'heure qu'il est; l'œil droit sympathisé n'est plus rouge et le malade ne souffre plus.

J'avoue que ce n'est qu'avec appréhension que j'eusse fait l'extraction de ce cristallin, sachant combien les suites en sont aléatoires. Et je viens vous demander maintenant ce que vous pensez de l'avenir de la vue de ce malade, et la conduite que je devrais tenir, si de nouveaux accidents, comme je le crains, se reproduisaient.

M. Darier. — Le diagnostic d'ophtalmie sympathique, en apparence si simple, présenterait, pour d'aucuns, des difficultés et des finesses inextricables. Je n'en veux, pour preuve, que le cas suivant :

Une malade, opérée de cataracte par un de nos éminents confrères, vient me trouver, se plaignant que, depuis quelques semaines, son second œil, rouge, photophobe et douloureux, devient de plus en plus malade malgré l'atropine, les compresses chaudes prescrites. J'apprends que l'œil opéré a dû subir une retouche consistant en une cautérisation au galvano-cautère d'une pointe de hernie irienne. Quelques jours après, l'autre œil s'enflamme; et, quand je le vois, je constate qu'il est atteint d'une irido-cyclite avec synéchie irienne presque complète. Etait-il possible de voir, dans ce cas, autre chose qu'une ophtalmie sympathique? D'autant plus que l'œil opéré, qui avait eu après l'opération une vision très bonne, avait considérablement faibli, le fond de l'œil était difficile à voir à travers des milieux troubles. On voyait encore un enclavement de l'iris sur une cicatrice irrégulière, pigmentée et hypérémiée.

Avant de parler d'énucléer un œil qui avait une vision égale à 1/5, je jugeai bon de faire une évacuation de l'humeur aqueuse en pratiquant une section du limbe cornéen sectionnant l'enclavement irien.

Cette section rétrocicatricielle fut suivie d'une injection sous-conjonctivale de 1 centimètre cube de solution de Cy Hg à 1/500e et d'une application de deux sangsues à la tempe.

La malade fut, en outre, soumise à une cure de frictions mercurielles intensives. Au bout de trois semaines, l'amélioration tardant à se produire, je crus de mon devoir de laisser entrevoir à la malade qu'il pourrait devenir nécessaire de pratiquer l'énucléation.

De ce jour, je ne revis plus la malade.

J'appris plus tard qu'elle se disait guérie (?) par un traitement anodin appliqué par notre confrère, qui n'avait vu, dans ce cas, qu'une iritis rhumatismale! Je souhaite, pour la malade, que ce diagnostic soit le bon; mais je suis persuadé, pour ma part, que mon intervention énergique et mercurielle n'a pas été pour rien dans l'issue favorable de la maladie.

Mais, pour en revenir au cas de M. Wuillomenet, je crois qu'on peut le considérer comme un de ces cas d'irritation sympathique qui n'ont pas la gravité des cas d'ophtalmie infectieuse, suite de plaie pénétrante du globe.

J'ai observé, ces derniers jours, deux malades avec luxation traumatique du cristallin. Chez la première, le cristallin luxé sous la conjonctive fut extrait facilement, mais quelque temps après, une iritis avec papillite s'étant déclarée, je fis l'énucléation de l'œil blessé, et, actuellement, l'ophtalmie sympathique est en bonne voie de guérison.

Dans le deuxième cas, le cristallin est luxé dans le corps vitré rempli de sang; il n'y a pas de perception lumineuse. Dans ce cas, l'énucléation est indiquée; mais la malade voudra-t-elle la subir? Si non, il faudra bien l'avertir du danger que l'œil blessé peut faire courir à l'œil sain et lui dire qu'au moindre trouble de ce côté, elle devra venir se faire soigner.

M. Gorecki. — Le cas de M. Wuillomenet est un cas typique d'ophtalmie sympathique non microbienne. J'ai eu un cas semblable avec cette aggravation que l'œil, avec cristallin luxé (dans le corps vitré), était très douloureux, glaucomateux.

L'énucléation fut refusée et, malgré les soins les plus éclairés appliqués par un confrère des plus compétents (je n'avais plus voulu continuer mes soins en présence du refus d'énucléation), le congénère se perdit irrévocablement et le malade devint aveugle.

Dans ce cas, la forme de l'ophtalmie sympathique est l'irido-choroïdite classique.

Nombreux sont les cas, au contraire, où l'énucléation m'a permis d'arrêter les phénomènes sympathiques, alors même que l'iritis avait déterminé des synéchies postérieures dans l'œil sympathisé et qu'il me fallut avoir recours à l'iridectomie.

L'ophtalmie sympathique, il y a longtemps que je le soutiens, est une intoxication à manifestation locale; il faut veiller à rétablir la voie d'élimination vasculaire.

M. Vignes. — Je ne suis pas thomasien et, contrairement au confrère de M. Darier, je crois fort volontiers que le malade de M. Wuillomenet a fait de l'iritis sympathique.

Son observation porte alors une grave atteinte à la théorie par

infection et migration. Il n'y a eu chez son malade aucune solution de continuité dans les enveloppes du globe. Reste, pour expliquer la genèse des accidents, l'irritation nerveuse et, dans l'espèce, il faut bien s'y rattacher.

Je le ferai sans difficulté, car les déplacements traumatiques du cristallin sont parfois cause de phénomènes d'irritation à distance assez remarquables. Une petite malade, après une phase d'injection vasculaire, douleur ciliaire, etc., conserve depuis son accident, qui remonte à trois mois au moins, une hypersécrétion lacrymale d'une abondance excessive, et je ne lui trouve d'autre raison vraisemblable que l'irritation par le cristallin déplacé du plexus ciliaire.

M. Suarez de Mendoza. — J'ai eu à soigner, messieurs, il y a douze ans, un cas de luxation de deux cristallins, traumatique d'après mon malade, idiopathique d'après mon impression. Le cas est intéressant surtout au point de vue de la difficulté qu'il y avait à préciser l'indication, c'est-à-dire de savoir si c'était l'abstention opératoire ou l'intervention active qu'il fallait conseiller.

Voici le cas : M. P..., sabotier, vint me consulter il y a douze ans parce que, ayant reçu un coup de forme sur la région sourcilière, sa vision, déjà défectueuse, s'était de plus en plus troublée.

L'examen de l'œil me fit reconnaître une ecchymose insignifiante à la région sourcilière et une autre sous-conjonctivale un peu plus accentuée. Le cristallin était luxé et légèrement opacifié. Il y avait en outre un peu d'irido-cyclite et le tonus était un peu exagéré. Des injections sous-cutanées de pilocarpine et l'emploi méthodique des collyres à la pilocarpine, à la cocaïne et à l'homotropine eurent en quelques jours raison des accidents, et le malade, qui ne voulait pas se laisser extraire le cristallin, partit très content du résultat obtenu.

Trois mois après, il revint à ma consultation, atteint d'une nouvelle poussée de cyclite; le même traitement fut encore employé et au bout de quinze jours le malade put reprendre de nouveau son travail.

Six mois après, il me revint avec une forte poussée d'irido-cyclite, des synéchies multiples s'étaient formées et la vision était devenue presque nulle.

Le traitement classique fit disparaître les accidents inflammatoires et trois semaines après l'œil était guéri tout en conservant une synéchie presque totale.

J'engageai le malade à se laisser faire une large iridectomie et à se laisser extraire le cristallin luxé. Il refusa l'intervention prétendant que l'œil malade voyait encore mieux que l'œil sain. Je lui fis comprendre le danger que la soudure pupillaire pouvait

entraîner et pour l'œil malade et pour l'autre, mais il ne se décida pas et partit en me promettant de venir me voir à la première alerte.

Quelques mois après, il me fit mander à la hâte parce que l'œil gauche s'était de nouveau enflammé et que la vision de l'œil droit diminuait à son tour d'une façon rapide.

Je constatai à l'œil gauche une forte poussée d'irido-cyclite et à l'œil droit une luxation du cristallin avec cyclite bénigne consécutive. La vision de cet œil était encore suffisante, celle de l'œil gauche presque nulle.

Craignant une catastrophe, je n'osai pas temporiser et proposai au malade l'énucléation de l'œil gauche.

L'opération fut acceptée et pratiquée sur-le-champ. Dès le lendemain, les phénomènes inflammatoires du côté droit commencèrent à diminuer et, quinze jours après, tout danger était conjuré.

Depuis cette époque, j'ai vu le malade deux ou trois fois par an et, bien que porteur d'un cristallin opacifié, ballottant dans le corps vitré et faisant parfois irruption dans la chambre antérieure, sa vision est suffisante pour lui permettre d'exercer son métier de sabotier.

Plusieurs fois, étant venu me consulter parce que le cristallin momentanément mal placé gênait la vision, j'ai été sur le point d'ouvrir la cornée et de cueillir le cristallin qui, par moments, venait se fixer dans la chambre antérieure dans l'angle kérato-iridien. Mais la question angoissée du malade : « Vous me promettez, docteur, qu'il n'y aura aucun danger ? » m'a fait toujours reculer l'intervention. Et jusqu'à présent, je n'ai pas eu à regretter cette prudence, puisque l'œil du malade reste toujours tolérant et lui donne une vision suffisante pour exercer son métier.

La Société procède ensuite à la discussion sur l'organisation des fêtes à donner pendant les séances du Congrès international d'ophtalmologie du mois d'août et décide, avec le bureau de la Société française, qu'une excursion avec déjeuner sera faite à Chantilly, à laquelle seront invités tous les membres du Congrès international.

La Société de Paris a voté une somme de 4,000 francs dans ce but et les invitations seront faites au nom de la Société d'ophtalmologie de Paris et de la Société française d'ophtalmologie.

La séance est levée.

SOCIÉTÉ BELGE D'OPHTALMOLOGIE

Novembre 1899

M. ROGMAN. **Sur les tumeurs de la glande lacrymale.** — Un homme, âgé de 49 ans, atteint depuis trois ans d'exophtalmie, sans cause traumatique. L'œil est propulsé en dedans et en bas; acuité visuelle normale; pas d'altérations ophtalmoscopiques. On sent une tumeur dans la région de la glande lacrymale.

La tumeur fut enlevée le 1er juin 1899 par une incision pratiquée à travers la paupière supérieure, le long de l'arcade orbitaire. Cette tumeur était fixée à la voûte orbitaire; elle présentait les dimensions d'un marron et avait l'apparence d'une poche à capsule épaisse dont le contenu était friable.

La guérison est complète.

Il y a dans cette tumeur des particularités dignes d'être notées: c'est, d'abord, la régularité extrême de sa structure; ensuite, la ressemblance de la structure des tubes avec celle des conduits excréteurs de la glande lacrymale, avec des dépôts hyalins (Ziegler, Hansemann).

Ici, comme M. Van Duyse le fait observer, le diagnostic se trouve complètement confirmé par l'existence des perles endothéliales.

M. VENNEMAN. **Un cas de papillo-rétinite sympathique.** — Une femme de 38 ans souffrait depuis des semaines d'un ulcère purulent de la cornée gauche, qui avait fini par dégénérer en phlegmon de l'œil. L'œil droit s'était troublé. Ce trouble de la vue avait coïncidé avec l'apparition de douleurs frontales droites et de douleurs dans l'oreille droite. En moins d'une semaine l'acuité visuelle était presque réduite à zéro. Cette forte amblyopie trouvait son explication dans l'existence d'une papillo-rétinite sans la moindre inflammation uvéenne. Ni l'iris, ni le corps ciliaire, ni la choroïde, n'était le siège d'inflammation. La pupille était large, les milieux transparents d'une limpidité parfaite.

Des cataplasmes chauds sur l'œil en suppuration furent si favorables que l'opération put être écartée dès le lendemain. L'œil se nettoyait facilement par la large brèche faite à la cornée par l'ulcération. La vision se releva promptement. Au bout de dix jours, acuité visuelle de 5/18. Mais, trois jours plus tard, à la suite d'un écart de régime et sous le pansement sec substitué depuis deux jours au pansement humide, l'inflammation se ralluma dans l'œil

gauche et la vue retomba à 5/24 à droite. Grâce au pansement humide réappliqué sur l'œil gauche, le nettoyage de cet œil put s'achever complètement et l'acuité visuelle se releva progressivement, mais lentement. Après une semaine, elle était de 5/12. A ce moment, l'inflammation de l'œil gauche était entièrement guérie et un moignon indolore remplaçait l'œil détruit par la suppuration. Il fallut encore deux semaines pour arriver à une acuité visuelle presque normale, 5/6 (?), qui se maintint dans la suite.

L'auteur rapproche cette papillo-rétinite des papillites migratrices expérimentales de Deutschmann, mais il établit une distinction radicale entre l'ophtalmie migratrice attaquant la papille du nerf optique et le voisinage de la rétine et l'ophtalmie sympathique classique qui évolue dans le tractus uvéal avec ou sans complications inflammatoires du côté du nerf optique ou de la rétine.

ACADÉMIE DE MÉDECINE

Séance du 26 juin. — Présidence de M. Marey

M. Dieulafoy fait une communication sur un cas d'abcès du cervelet, et où des lésions de l'organe central de la vision ont été observées, qu'il a résumée par les conclusions suivantes :

1° A quelques exceptions près, l'abcès du cervelet est toujours consécutif à une otite. Que l'otite soit aiguë ou chronique, qu'elle soit accompagnée ou non d'écoulement, du moment que la caisse du tympan a été infectée, les agents pathogènes peuvent exalter leur virulence à la faveur des cavités closes qui ont pour siège la caisse, ou bien les cellules mastoïdiennes. Dès lors, ils se propagent en différentes directions.

2° Les lésions intra-craniennes consécutives aux otites sont multiples : méningite cérébrale, méningite cérébro-spinale, pachy-méningite, phlébites et thromboses des sinus, abcès du cerveau et du cervelet.

3° L'abcès du cervelet provoque généralement le syndrome cérébelleux : céphalées à prédominance occipitale, vertiges, ictus, perte de l'équilibre, titubation, démarche ébrieuse, vomissements, *nystagmus*, contracture cervicale, *névrite optique*, asthénie musculaire, état de somnolence et de torpeur voisin du coma.

Ces symptômes composent le syndrome cérébelleux ; ils peuvent

exister, quelle que soit la partie du cervelet lésée, lobe droit, lobe gauche ou vermis.

Deux autres symptômes, *la parésie faciale et la parésie du nerf moteur oculaire externe*, permettent de localiser la lésion cérébelleuse à l'un des lobes du cervelet; c'était le cas chez notre malade, dit M. Dieulafoy.

4° Le diagnostic de l'abcès du cervelet présente quelque difficulté. Le syndrome cérébelleux a les plus grandes analogies avec le syndrome auriculaire ou labyrinthique; voici quels peuvent être les éléments de diagnostic. La céphalée d'origine labyrinthique n'a ni la violence, ni la persistance, ni la localisation de la céphalée d'origine cérébelleuse; la somnolence, la torpeur qui s'accentuent tous les jours dans la lésion cérébelleuse, n'ont rien de comparable dans le syndrome labyrinthique.

5° L'abcès du cervelet doit être distingué de l'abcès du cerveau (lobe temporo-sphénoïdal et lobe occipital). Au cas d'abcès cérébral, les troubles moteurs, parésie, contracture, spasmes siègent du côté opposé à la lésion et à l'otite. *La cécité verbale* et *l'hémianopsie* sont deux signes importants.

7° Les tumeurs du cervelet, gliome, gliosarcome, tuberculome, tumeurs parasitaires, produisent, elles aussi, le syndrome cérébelleux; mais ce syndrome est rarement à l'état de pureté, parce que les tumeurs, dans leur tendance à s'extérioriser, provoquent des symptômes d'emprunt et de voisinage.

8° La syphilis du cervelet mérite une place à part au point de vue du diagnostic et du traitement.

9° L'intervention chirurgicale, en temps voulu, est le seul traitement applicable aux abcès du cervelet.

A la suite de la communication de M. Dieulafoy, et sur le désir exprimé par ce dernier, M. Laborde qui avait déjà connaissance des principaux détails de l'observation clinique, a apporté, à l'appui des symptômes observés sur le malade de M. Dieulafoy, des interprétations déduites d'expériences, dont il a montré les résultats à l'Académie, et réalisées par une méthode nouvelle d'exploration expérimentale qui évite les complications traumatiques, notamment l'ouverture du crâne pour l'exploration du cervelet, et qui permet une localisation parfaite et constante de la lésion expérimentale et, par suite, la manifestation également constante des phénomènes provoqués. Ce sont surtout les phénomènes de déséquilibration motrice procédant de la lésion des fibres pédonculaires cérébelleuses qui prédominent, et qui fournissent la véritable caractéristique de la fonction cérébelleuse proprement dite. (*Tribune médicale*, 27 juin 1900.)

SOCIÉTÉ ANATOMIQUE

8 *juin* 1900

Cécité corticale et ataxie cérébelleuse. — M. TOUCHE à l'autopsie d'une femme de 53 ans, qui avait présenté des troubles mentaux, puis des phénomènes cérébelleux passagers (vomissements, titubation), puis un jour de la cécité, avec une hémiplégie gauche, a trouvé un ramollissement presque total de l'hémisphère cérébral droit, moins marqué, ancien et seulement cortical de l'hémisphère cérébral gauche, très étendu et également ancien de la face inférieure de l'hémisphère cérébelleux gauche, récent de la face inférieure de l'hémisphère droit du cervelet.

SOCIÉTÉ DE BIOLOGIE

23 *juin* 1900

M. A. DRUAULT. **Action paradoxale de la névrotomie optique sur la dégénérescence quinique des cellules ganglionnaires de la rétine.** — Après la section du nerf optique en arrière du point de pénétration de l'artère centrale de la rétine, il se produit dans la rétine une dégénérescence de la couche de cellules la plus interne (cellules multipolaires), dont les cylindres-axes forment le nerf optique. Ces cellules disparaissent au bout de dix à vingt jours.

D'autre part, si on fait à un chien une injection sous-cutanée de chlorhydrosulfate de quinine à raison de 17 à 19 centigrammes de sel par kilogramme d'animal, le plus souvent le chien perd la vue au bout de cinq à six heures et reste aveugle. Cette cécité est due à une destruction des mêmes cellules multipolaires, dont la dégénérescence est très rapide. Au bout de dix heures, on peut déjà reconnaître une chromatolyse très avancée de ces cellules, et même dans quelques-unes une destruction complète de la substance chromatique.

Pratiquons maintenant la névrotomie sur l'un des yeux d'un chien, et injectons à cet autre animal de la quinine. Dans ces conditions, la dégénérescence des cellules multipolaires, dépen-

dant de la rétine ainsi névrotomisée, va se faire encore, mais lentement et en présentant quelques particularités intéressantes, comparativement à l'atteinte des mêmes cellules multipolaires du côté non opéré.

Avant que la lésion cellulaire grave (dix jours), de la rétine au nerf sectionné, ait pu dépendre de la névrotomie, observons, en effet, ce qui se passe du côté des deux rétines (côté névrotomisé et non névrotomisé) sous l'influence de l'injection quinique.

Lorsque l'intoxication quinique est pratiquée vingt-quatre heures après la névrotomie, il ne se produit pas encore de différence dans la dégénérescence des deux rétines; toutes les cellules multipolaires ont disparu quarante-huit heures après l'injection. Si l'intervalle entre la névrotomie et l'injection est de deux jours, quelques cellules multipolaires du côté névrotomisé persistent. Avec un intervalle de quatre jours, la différence est très accusée. Enfin, si on laisse un intervalle de six jours, et qu'on tue le chien deux jours après l'injection de quinine, la rétine du côté névrotomisé ne semble plus présenter que des altérations consécutives à la névrotomie qui remonte alors à huit jours; les cellules multipolaires n'ont pas diminué de nombre, elles sont seulement le siège d'un certain degré de chromatolyse, tandis que, du côté opposé, la destruction de ces cellules est sensiblement complète.

Cette conservation relative des cellules multipolaires de l'œil névrotomisé ne peut être attribuée qu'aux modifications qui surviennent dans les cellules multipolaires à la suite de la névrotomie. En même temps qu'elles perdent leurs propriétés physiologiques, ces cellules perdent aussi cette sensibilité si spéciale et si nette qu'elles présentaient à l'intoxication quinique. (Sicard, *La Presse médicale*, 27 juin 1900.)

M. Q. Stanculeanu a présenté à la Société de biologie un travail sur le **Développement des voies lacrymales chez l'homme et chez les animaux.** — Chez l'homme et le porc, le lapin, le mouton, la fermeture de la gouttière lacrymale, due au bourgeonnement de ses parois fournit le canal nasal et le canalicule inférieur; le canalicule supérieur se développe par bourgeonnement secondaire. Au contraire, chez le poulet, c'est le canalicule inférieur qui se développe secondairement. Dans la suite du développement chez l'homme, les canalicules présentent une forme très dissemblable, le supérieur ayant une portion verticale en forme d'entonnoir qui manque à l'intérieur, dont la forme est plus allongée. Sur un grand nombre de fœtus et de nouveau-nés, l'auteur a constaté que ce canal s'ouvre dans les fosses nasales, à la fin du huitième mois, ou après la naissance. La doctrine qui explique la

dacryocystite congénitale par un retard d'ouverture du canal, peut expliquer les dacryocystites constatées chez le fœtus de six mois. On n'a pas retrouvé de microbes sur ces dacryocystites congénitales.

SOCIÉTÉ DE CHIRURGIE DE LYON

Séance du 23 novembre 1899. — Présidence de M. Fochier

Tumeur de l'orbite. — M. Gayet présente une femme atteinte d'une tumeur orbitaire. Elle n'a pas d'antécédents pathologiques; elle a eu sept enfants, dont cinq vivants; les deux premières grossesses ont donné lieu à des fausses couches, sans que la malade en connaisse la cause et puisse nous éclairer à ce sujet. Brusquement, le 1er octobre, survint un ptosis gauche complet; le jour suivant aucun phénomène nouveau n'apparut; le surlendemain la paupière gauche était fortement œdématiée au réveil; le globe oculaire était sain. Elle n'a jamais souffert de l'œil. Quand on soulève la paupière, l'œil n'est pas déplacé.

La tumeur, placée sous l'arcade sourcilière, ne semble pas pénétrer dans l'orbite, et il n'y a pas d'exorbitis; il croit qu'elle s'est développée dans la région antérieure de l'orbite, peut-être dans la paupière, qui glisse sur la tumeur. Il n'y a rien, ni du côté de la glande lacrymale ni de son accessoire.

Peut-être siège-t-elle dans les glandes lacrymales accessoires qu'on trouve disséminées dans la paupière; en faveur de cette opinion il y a le siège médian de la néoformation, l'aspect inflammatoire qu'on a décrit dans les cas de tumeurs lacrymales, la situation normale de l'œil. Mais reste inexpliquée la chute brusque de la paupière. Une tumeur en voie de migration qui, partie du crâne, par exemple, toucherait au muscle releveur ou à son nerf, ne la justifierait pas mieux.

Le prof. Gayet se propose d'opérer cette malade.

Dr G.

SOCIÉTÉ ANATOMO-CLINIQUE DE TOULOUSE

Séance du 20 mars 1900

Hystéro-tabes; mal perforant buccal et arthropathie coxo-fémorale. Troubles oculaires. — Le Dr Baylac présente un

malade atteint de troubles pathologiques nombreux, qui en font un cas complexe, suivant l'expression du professeur Charcot. Il s'agit d'un cas *d'hystéro-tabes avec troubles trophiques multiples*. Son observation avait été déjà communiquée, en 1896, à la Société de médecine de Toulouse, par MM. Morel et Rispal, qui avaient appelé l'attention de la Société sur les troubles trophiques présentés par ce malade et notamment sur un mal perforant buccal et une arthropathie de la hanche à forme hypertrophique.

Depuis cette époque ce malade a présenté une hémi-anesthésie sensitivo-sensorielle, limitée à la moitié du corps. A 20 ans, blennorragie bénigne. Il nie la syphilis, mais d'autres renseignements permettent d'affirmer son existence. C'est un fumeur invétéré et alcoolique.

Le début du tabes remonte à 1892. En mars 1893, apparition d'un gonflement énorme de la hanche et de la cuisse droite. Deux incisions donnent issue à un liquide clair : cicatrisation rapide des deux plaies. Mais, bientôt après, incontinence d'urine. Les réflexes rotuliens sont abolis. Il existe de la diplopie passagère, du myosis et, à l'ophtalmoscope, la papille droite est d'un blanc opaque.

En septembre 1894, paralysie oculaire et strabisme externe de l'œil droit.

En septembre 1896, chute spontanée des dents et mal perforant buccal. Les dents tombent, sans douleur, sans hémorragie et sans avoir présenté de carie.

En mai 1899, l'examen du malade fait constater une hémianesthésie sensitivo-sensorielle sur tout le côté droit (face, tronc et membres). A gauche, la sensibilité, dans ses divers modes, est conservée avec un retard très notable. L'ouïe, le goût, l'odorat sont abolis à droite. Du côté des yeux, pas de dyschromatopsie; acuité visuelle très diminuée : 1/4; atrophie de la papille surtout accusée à droite du côté temporal. La hanche est déformée; au niveau de la fosse iliaque correspondante, on constate une tumeur osseuse, volumineuse et irrégulière.

En résumé, il s'agit d'un cas de tabes, avec *atrophie des papilles*, mal perforant buccal et arthropathie coxo-fémorale, associé à l'hystérie, chez un sujet atteint de syphilis et ayant subi l'action d'intoxications diverses : alcoolisme, morphinisme, tabagisme.

L'hémianesthésie sensitivo-sensorielle qu'il présente et qui est exactement limitée à la moitié droite du corps relève très nettement de l'hystérie. (L'*Écho médical*, 7 juillet 1900.)

Dr G.

SOCIÉTÉ DE MÉDECINE ET DE CHIRURGIE DE BORDEAUX

Séance du 25 mars 1900.

Extraction du cristallin transparent. — Le Dr LAGRANGE présente une nommée Marcelle M..., âgée de 11 ans. Elle s'est présentée à la consultation ophtalmologique de l'hôpital des Enfants, le 10 janvier dernier, pour diminution considérable de la vision, principalement de l'œil gauche.

Son père, mort tuberculeux à 34 ans, était très myope. La jeune malade, de nature chétive, a été atteinte, vers l'âge de 1 an, d'une kératite phlycténulaire qui a très bien guéri à droite, et n'a laissé à gauche qu'une taie très légère.

La malade, avant d'aller à l'hôpital des Enfants, fut soumise à l'action de l'atropine, et deux jours après, une mensuration de la myopie était faite à la skiascopie et donnait pour l'œil gauche —17 D., et pour l'œil droit 7 D. ; du côté droit, l'acuité était bonne ; à gauche, elle n'était que de 1/10 à cause de la taie cornéenne plus encore qu'à cause de la myopie.

Etant donné le degré élevé de cette myopie de l'œil gauche, on proposa à la famille de pratiquer à son enfant l'*extraction du cristallin transparent.* L'intervention fut acceptée.

Le 22 janvier, il est fait une discision. Il se développa les jours suivants une cataracte visible à l'éclairage direct dès les premiers jours. Sept jours après, le 29 janvier, cette cataracte est suffisamment développée, et on pratique l'*extraction.*

Une iridectomie est rendue nécessaire, l'iris venant se placer dans l'entre-bâillement des lèvres de la plaie.

Les résultats opératoires furent excellents.

Aujourd'hui, la malade est entièrement guérie, et malgré cette taie de la cornée, si préjudiciable, l'acuité visuelle, qui précédemment n'était que de 1/10, est aujourd'hui de 1/5 sans verre et de 1/4 avec verre + 3. Cette opération lui permet de voir de loin sans lunettes.

Dr G.

Séance du 18 mai 1900. — Présidence de M. MOURE

Avancement musculaire. Présentation de malade. — M. FROMAGET présente une malade opérée par le procédé opératoire signalé par lui dans la précédente séance. Il montre que le

bourgeon indiqué comme inévitable par M. Lagrange avec ce procédé ne se produit pas. Dans la méthode ordinaire, on plisse la conjonctive, et si on n'a pas soin, comme on le fait habituellement, de réséquer une portion de conjonctive, il reste un bourgeon plus ou moins volumineux, désagréable et gênant pour le malade. M. Fromaget ne résèque rien, mais dissèque la conjonctive aussi loin que possible, la fait relever par un aide ; au besoin même, il dissèque la conjonctive du lambeau interne pour faire passer au-dessous le tendon avant de le suturer. Cela fait, la conjonctive se rapplique tout naturellement sur le globe oculaire, sans bourrelet charnu d'aucune sorte.

M. Armaignac. — Il y a au moins une quinzaine d'années, j'ai employé pour l'avancement musculaire, dans un cas de strabisme divergent, un prodédé dont l'auteur m'est inconnu, mais dont je n'oserais pas toutefois revendiquer la paternité.

Cette opération a tous les avantages de celle qu'emploie notre confrère sans en avoir les inconvénients, c'est-à-dire la constriction d'une portion plus ou moins étendue de conjonctive dans les sutures.

Voici la manière de procéder s'il s'agit d'avancer le muscle droit interne : on fait une petite boutonnière verticale à la conjonctive au moyen d'un coup de ciseaux, au niveau et un peu en dedans de l'insertion du tendon. On charge celui-ci sur le crochet mis à plat, de façon à ce qu'il soit bien étalé, puis on le traverse d'avant en arrière, près de ses bords, avec les deux aiguilles dont est muni un fil de soie dont l'anse vient alors s'appliquer sur sa partie moyenne.

On prend alors chacune des deux aiguilles qu'on conduit sous la conjonctive et dans l'épisclère, la supérieure vers le milieu du quadrant supéro-interne, tout près du limbe cornéen, l'inférieure vers le milieu du quadrant inféro-interne. Les deux aiguilles ressortent en des points symétriques par rapport à l'insertion tendineuse du muscle.

On tire alors sur les deux chefs du fil jusqu'à ce que l'extrémité du tendon, qu'on a, au besoin, réséquée, vienne s'insinuer sous la portion de conjonctive adhérente au limbe interne de la cornée et préalablement disséqué.

On noue ensemble les deux extrémités du fil, et la suture présente alors la forme d'un triangle isocèle dont le sommet, mobile, est constitué par l'anse qui embrasse le tendon, et les deux autres angles, fixes, par les orifices de sortie des fils à travers l'épisclère et la conjonctive. Le nœud se trouve près de l'un des points de sortie du fil pour éviter son contact avec la cornée.

Après avoir noué le fil et produit l'avancement musculaire

désiré, on peut, si on veut, suturer ensemble les lèvres de la plaie conjonctivale.

Au bout de trois ou quatre jours, lorsqu'on juge que le tendon est suffisamment greffé dans la nouvelle position, on coupe le fil près du nœud, et en tirant sur ce dernier on amène au dehors tout le fil.

Dans ce procédé, il n'y a, comme on voit, aucun plissement de la conjonctive et, par suite, pas de bourrelet consécutif. De plus, l'extrémité libre du tendon est attirée et maintenue sous la conjonctive péri-cornéenne. C'est, en quelque sorte, une suture sous-conjonctivale temporaire.

M. Lagrange estime très ingénieuse la modification proposée par M. Fromaget; mais il croit qu'il n'est pas indifférent d'avancer ainsi la conjonctive qui, en somme, sert à la correction du strabisme; c'est donc se priver d'un élément modificateur important du strabisme, et il est à craindre qu'on n'obtienne pas un résultat définitif aussi bon, sans compter qu'on plisse un peu néanmoins la conjonctive et provoque un petit bourgeon moins marqué peut-être, mais réel.

M. Fromaget répond que le bourrelet est vraiment insignifiant, mais que le rôle de la conjonctive comme élément de redressement du strabisme est pour lui absolument négligeable.

Séance du 1er juin 1900

Epithélioma de la face et son traitement. — M. Mongour présente un malade atteint d'épithélioma de la face depuis trois ou quatre ans, et qu'il a traité par l'application de pâte arsenicale composée de : 1 partie d'acide arsénieux, 12 parties de poudre de talc et 1 de gomme. C'est à la suite d'une communication de MM. Clarac et Fromaget sur l'action bienfaisante de cette pâte que M. Mongour l'essaya. La pâte arsenicale est d'une application très douloureuse, mais paraît avoir une action élective sur les tissus épithéliomateux, respectant les tissus sains. Après guérison, il reste une cicatrice souple. Chez le malade de M. Mongour, il existe en ce moment une perte de substance énorme dont la surface est à peu près complètement détergée, mais il n'y a pas eu d'hémorragie.

M. Armaignac. — Sur les conseils de M. Frèche, j'ai employé la pâte arsenicale dans un cas d'épithélioma de la paupière inférieure que j'avais traité sans grand résultat par la solution arsenicale. J'ai obtenu une cicatrice lisse et souple.

M. Frèche pense que le mode d'application de la pâte pourrait

être modifié. Chez le malade de M. Mongour, la partie inférieure de l'ulcération est restée dure : c'est une portion d'épithélioma recouverte d'épiderme qui n'est nullement influencée par la pâte arsenicale et qu'il serait bon d'enlever au préalable. M. Frèche a essayé d'atténuer la douleur, mais sans succès, en associant l'orthoforme à la pâte. Il croit, enfin, que le gonflement énorme que l'on a observé dans tous les cas est dû au séjour trop prolongé qui détermine une suppuration et une inflammation secondaire; le contact ne devrait pas durer plus de vingt-quatre heures.

M. Lagrange rappelle que la pyocktanine a donné aussi de bons résultats dans le traitement du cancer; il l'a employée plusieurs fois avec succès. Il fait des réserves au sujet de la souplesse des cicatrices, qui pourrait bien faire place plus tard à de la rétraction et, dans le cas d'épithélioma de la paupière inférieure, entraîner l'ectropion.

M. Villar fait part d'un succès qu'il a obtenu par l'emploi externe du cacodylate de soude chez un malade qu'il présentera ultérieurement à la Société.

M. Fromaget. — Il vaut mieux employer la pâte arsenicale que la solution. On obtient alors une bonne cicatrice, la pâte n'ayant d'action que sur les tissus épithéliomateux. Quant au cacodylate de soude, son action ne m'étonne pas, puisque c'est un sel arsenical. Cela tendrait à prouver que l'arsenic a une action spécifique. Si, après l'application de la pâte, on obtient une cicatrice rétractile, on est toujours à temps de pratiquer l'autoplastie. (*Journal de médecine de Bordeaux*, 21 juin 1900.)

SOCIÉTÉ D'ANATOMIE ET DE PHYSIOLOGIE DE BORDEAUX

Séance du 7 mai 1900

Ostéome de l'orbite. — M. Lagrange présente un ostéome de l'orbite.

M. Fromaget observe, en ce moment, un jeune homme de 21 ans qui a eu de l'ostéo-périostite de l'orbite et qui, à la suite de cette poussée, a présenté également une exostose de l'orbite grosse comme une noix. M. Fromaget n'a pas l'intention de toucher à cette exostose qui ne gêne nullement le malade. En ce qui concerne l'intervention dans les ostéomes de l'orbite, il est absolument de l'avis de M. Lagrange.

M. Courtin. — Il serait intéressant de savoir si le malade de

M. Lagrange n'est pas porteur d'ostéomes dans d'autres points, dans les pointes épiphysaires, par exemple. L'ostéome présenté par M. Lagrange offre bien le caractère éburné des ostéomes de la face.

M. Moure. — Tous les ostéomes de la face ne sont pas éburnés, et M. Richer a fait une distinction bien nette entre les ostéomes éburnés et les ostéomes celluleux. Ce qui fait la difficulté de l'intervention dans ces tumeurs, ce sont les prolongements qu'elles poussent dans les régions voisines et souvent la place manque pour les faire basculer.

M. Bégouin. — Dans les observations de MM. Lagrange et Fromaget, il y a eu, au début, une période inflammatoire. Je crois que l'éburnation n'est pas due à cette inflammation, comme le pense M. Courtin, et que, au contraire, c'est l'inflammation qui est secondaire.

M. Courtin. — Je ne dis pas que tous les ostéomes de la face sont éburnés; mais l'éburnation s'y rencontre le plus ordinairement. D'ailleurs, depuis les travaux de Richard, Ollier a démontré que les ostéomes étaient des lésions tuberculeuses.

M. Lagrange. — Les ostéomes éburnés de la face sont, en effet, les plus communs. Quant aux ostéomes celluleux, ce ne sont pas de vrais ostéomes. (*Journal de médecine de Bordeaux*, juin 1900.)

REVUE DES JOURNAUX ANGLAIS ET AMÉRICAINS

Par JAFFARY

Deux cas d'aniridie traumatique complète d'un côté avec cristallin intact, incomplète de l'autre avec perte du cristallin, par John Rowan (*The ophtalmic Review*, mai 1900). — Un forgeron âgé de 35 ans reçut un éclat volumineux d'acier au niveau de l'œil droit et le choc fut si intense qu'il fut renversé bien qu'il n'y eut aucune lésion des paupières. Il reprit son travail quoique la vision fût presque abolie du côté droit. Quelques jours plus tard il fut blessé de nouveau de la même manière à l'œil droit; à la partie supéro-interne de l'œil droit existait une petite blessure, tandis que la chambre intérieure était pleine de sang et que le blessé ne pouvait plus distinguer que l'ombre de la lumière. La tension intra-oculaire était légèrement augmentée et la douleur peu marquée. A ce moment, l'iris est invisible. Quelques mois

plus tard l'œil a une coloration noire comme la pupille de l'œil opposé et à l'ophtalmoscope on aperçoit de petits débris de l'iris. L'ésérine ne fit qu'amener des douleurs. Il est probable que l'iris fut détaché lors du premier accident pour être emporté au moment du second accident par l'éclat d'acier qui avait perforé la cornée.

Le deuxième cas est identique sauf que le cristallin est opacifié.

Ophtalmie strumeuse, par MAITLAND RAMSAY (*Edinburgh medical Journal*, janvier 1900). — L'auteur établit que cette affection est plus fréquente chez les filles que chez les garçons. La photophobie en est le symptôme caractéristique; il y a souvent aussi une fissure à l'angle externe; quant aux phlyctènes, elles peuvent se réduire à une seule ou former un groupe; la douleur n'apparaît que lorsqu'il y a ulcération de la cornée. Le traitement doit être à la fois local et général.

Traitement opératoire des myopies élevées par l'extraction du cristallin, par C. S. BULL (*Medical News*, 20 janvier 1900). — L'auteur considère l'opération comme justifiée, si la vision centrale, malgré la meilleure correction possible, n'est pas suffisante pour la condition sociale du malade, si la myopie s'accroît rapidement et si elle est de 12 D. ou au-dessus. L'opération, d'abord pratiquée d'un côté, le sera plus tard de l'autre.

Les contre-indications sont les suivantes : dégénérescence étendue de la rétine et de la choroïde au niveau de la macula, décollement de la rétine, opacités du corps vitré, perte antérieure de l'autre œil, perte de la transparence de la cornée, conjonctivite, surtout le trachome, âge avancé, myopie inférieure à 12 D.

Trois cas de kératite interstitielle dans la syphilis acquise, par GAULT (*Intercolonial Medical Journal*, 20 mai 1899). — L'auteur rapporte 3 cas de cette affection excessivement rare Le pronostic en serait plus favorable que lorsqu'il s'agit de syphilis héréditaire.

Paralysie récurrente de l'oculo-moteur, par W. STIRLING (*The ophtalmic Review*, avril 1900). — Les symptômes caractéristiques de l'affection sont l'apparition subite de céphalées unilatérales pouvant persister de quelques jours à quelques semaines, associées à des vomissements, du malaise et quelquefois de la fièvre. En même temps, ou peu après, apparaît la paralysie de la troisième paire du même côté. Cette paralysie peut être complète ou partielle et persiste plus ou moins longtemps après que les autres symptômes ont disparu. Le champ visuel peut être rétréci.

Les rechutes ne sont pas rares et, dans certains cas, il n'y a pas de rémission complète et l'on peut voir l'affection devenir plus aiguë et la paralysie rester permanente. C'est une affection du jeune âge et parfois la paralysie n'apparaît que plusieurs années après les accès de migraine.

Bon nombre d'auteurs, au sujet de la forme périodique, pensent qu'il s'agit d'une intoxication agissant sur le système nerveux. Priestley Smith lui reconnaît pour cause un excès d'acide urique; quant à la paralysie à exacerbation, elle est due à une lésion organique.

Wadsworth, de Boston, en rapporte un cas associé à une otite moyenne suppurée du même côté; dans ce cas, il pensait à une méningite de la base.

Les autopsies au nombre de quatre, ont permis de constater :

1° Un exsudat autour du nerf;

2° Des granulations tuberculeuses dans le tracé nerveux;

3° Un fibrochondrome du nerf;

4° Un fibrome de la dure-mère intéressant le nerf.

L'auteur rapporte un cas de cette curieuse affection.

Diagnostic et pronostic de la névrite optique double avec céphalée basés sur 100 cas, par WILLIAMSON (*The Lancet*, 12 mai 1900). — Dans tous les cas, il faut examiner avec méthode l'urine et le système cardio-vasculaire au point de vue de la néphrite interstitielle chronique; les gencives au point de vue de l'intoxication saturnine; il faudra également rechercher s'il n'y a pas chlorose ou toute autre affection du sang, s'il n'y a pas d'otite moyenne. Si tous ces signes manquent, quoique l'affection paraisse bien due à une lésion cérébrale, il y a tout un groupe de cas dans lesquels il n'existe pas de symptômes cérébraux bien localisés, sauf la céphalée, la névrite optique double et souvent des vomissements. Dans beaucoup de ces cas, la syphilis peut être exclue. S'il s'agit d'une tumeur du cerveau, il peut arriver que le patient meure, et alors l'autopsie permet de vérifier le diagnostic, ou le patient guérit; c'est qu'alors il s'agissait d'une tumeur bénigne qui a cessé de s'accroître ou qui s'est encapsulée. Dans 10 p. 100 des cas, il y eut retour complet à la santé, mais l'atrophie de la papille fit suite à la névrite optique.

Lèpre oculaire, par NEVE (*The British medical Journal*, 12 mai 1900). — La peau des paupières peut présenter des nodules aussi bien que celle des autres régions; ils sont en général petits et ne s'ulcèrent que très rarement; quelquefois le

bord palpébral est atteint et il y a atrophie des follicules ciliaires.

L'ectropion paralytique est une lésion de l'œil caractéristique dans la lèpre avec anesthésie; il y a plutôt chute de la paupière inférieure qu'éversion et l'œil n'est plus protégé tandis qu'il y a du larmoiement dû au déplacement du point lacrymal inférieur. La conjonctive ne tarde pas à montrer des symptômes d'irritation et la cornée s'ulcère à sa partie inférieure.

La conjonctivite est fréquente dans la lèpre et l'anesthésie des paupières expose les malades aux piqûres des mouches et à l'introduction des corps étrangers. La conjonctivite granuleuse est une forme rare, aussi bien que le ptérygion.

La kératite, quand elle existe, n'est pas spécifique; elle est en général due à un traumatisme. L'ulcération cornéenne siège le plus souvent au niveau de son bord inférieur et elle guérit sous l'influence d'un traitement approprié.

L'infiltration cornéenne commence en général à la périphérie pour s'étendre vers le centre et les lésions ont une tendance à la symétrie dans les deux yeux, caractéristique, d'après l'auteur, de la forme tuberculeuse de la lèpre. Ainsi qu'Hansen et Looft l'ont établi, le bord interne de la cornée est rarement atteint. Les lésions de l'iris dans la lèpre sont fréquentes, surtout quand l'infiltration a débuté sur le rebord cornéen. La chambre antérieure présente des nodules, plus nombreux sur les bords de l'iris dont le tissu devient ramolli sous l'influence du processus chronique inflammatoire, tandis qu'il finit par y avoir obstruction de la pupille. Quand l'infiltration débute dans l'angle inférieur, elle peut en imposer pour un hypopion.

L'auteur, qui a vu de nombreux cas de lèpre à l'hôpital des lépreux du Kashmir, n'a constaté aucun cas de cataracte consécutive à cette affection.

Les altérations des membranes profondes sont rares dans la lèpre et, le plus souvent, elles sont consécutives à des lésions scléro-cornéennes.

Le nerf optique n'est intéressé que très rarement.

La lèpre n'est qu'exceptionnellement une cause de cécité.

Double hémianopsie interne consécutive à une chute sur la tête, par BURNETT (*Archives of ophthalmology*, janvier 1900). — Il s'agit d'un homme âgé de 40 ans ayant fait une chute sur le sol de toute sa hauteur, sur le front. Neuf jours plus tard, la vision de l'œil droit après correction était de 1/12 et la moitié interne du champ visuel était complètement abolie. Signes d'inflammation de la papille à l'examen optalmoscopique. Rien du côté de l'œil gauche. Trois mois plus tard, l'œil gauche est pris à son tour de

la même manière que celui du côté droit. L'atrophie du nerf optique alla en s'accentuant tandis que l'hémianopsie restait stationnaire.

Tuberculose de la conjonctive, par EYRE (*Archives of ophthalmology*, janvier 1900). — L'auteur a observé 3 cas de cette affection depuis 1897, époque à laquelle il en a rapporté 8 cas. Ces 11 cas ont été fournis par 31,000 malades atteints d'affections oculaires. Le diagnostic a été contrôlé par l'inoculation. L'excision des tissus malades a réussi.

Une série de 100 cas d'extraction de cataractes, par FUILAY (*Archives of ophthalmology*, janvier 1900). — L'extraction a été simple dans 60 cas, combinée à l'iridectomie dans 30, deux fois il a fait l'extraction après l'iridectomie préliminaire. Dans les 60 cas d'extraction simple, il y eut 8 fois issue du vitré et 14 fois dans l'iridectomie combinée à l'extraction. Il y eut 4 insuccès dont 1 par panophtalmie, 2 par cyclite et 1 par hémorragie choroïdienne.

Gliome de la rétine, par WILSON et THOMPSON (*Archives of ophthalmology*, janvier 1900). — Les auteurs, à propos de leur cas, ont recueilli 530 cas de gliomes rétiniens, dans la littérature de 1756 à 1899. La propagation au crâne et aux os de la face est la plus fréquente, puis viennent le cerveau, les ganglions lymphatiques, la glande parotide, les ovaires, les reins, le poumon.

BIBLIOGRAPHIE ET REVUE DES JOURNAUX

Vaste épithélioma de l'angle interne ayant envahi l'orbite et la face; inutilité du traitement chirurgical; traitement arsenical. — M. FROMAGET. La femme que je vous présente est venue ce matin à la Policlinique pour demander un conseil au sujet d'un vaste épithélioma dont elle est atteinte depuis quinze ans environ.

Agée de 50 ans, originaire de la Dordogne, elle a eu six enfants bien portants; son état général est excellent. Il y a quinze ans, elle vit naître au niveau de la paupière inférieure gauche un petit bouton, qui ne tarda pas à s'ulcérer et à se recouvrir de croûtes. Il resta pendant longtemps gros comme une noisette, lorsque, il y a quatre ans environ, l'ulcération s'étendit, gagna toute la paupière inférieure. Elle vit un oculiste de Périgueux,

qui lui fit l'ablation de la tumeur, enlevant avec elle toute la paupière inférieure, sans faire de blépharoplastie. L'opération fut pratiquée le 30 août 1897.

Dix mois après, une récidive se montre au niveau du grand angle, et alors l'épithélioma marche à grands pas, détruisant la paupière supérieure en haut; en dedans, envahissant la base du nez, et en bas, descendant sur la joue jusqu'au niveau de l'aile du nez.

Sur un cas d'enophtalmie traumatique, par le Dr DE MICAS. — Le 19 janvier 1900, le nommé C..., âgé de 20 ans, soldat dans la compagnie de remonte à Mostaganem, étant de garde d'écurie, dut séparer deux chevaux qui se battaient. Comme il se trouvait à environ 1 m. 50 derrière, l'un d'eux se mit à ruer et lui envoya, en pleine figure, un vigoureux coup de pied.

Il tomba à la renverse, put cependant se relever seul et arriver à l'infirmerie où, quelques instants après, il perdait connaissance pendant un temps dont il ne précise pas la durée.

A l'hôpital de Mostaganem, on lui sutura la peau des paupières divisée par la violence du choc. A l'hôpital, pendant vingt-cinq jours, il a eu du délire auquel a succédé un état comateux; il a eu, en outre, des épistaxis de la narine droite, et a été traité par des applications de glace sur la tête.

Il se plaignait de céphalalgie intense et de diminution notable de la vue.

Vers la commissure de l'œil droit, une petite cicatrice d'environ 1 centimètre; à l'angle interne du même œil, on constate une cicatrice à peu près verticale, siégeant entièrement dans la paupière supérieure et s'étendant jusqu'au sourcil.

Sur le bord orbitaire, vers l'angle interne, on trouve une sorte d'exostose, liée à un peu de périostite ou à une fracture de l'os à ce niveau.

L'œil droit paraît beaucoup plus petit que le gauche, comme enfoncé dans la cavité orbitaire.

Autour du globe, les paupières offrent, à leur insertion, une dépression. La paupière supérieure gauche reste dans une ptose légère.

La palpation, faite à travers la paupière supérieure, montre une tension normale; le globe de l'œil est abaissé dans la cavité orbitaire. La palpation n'est pas douloureuse. Si on écarte les paupières, on voit le globe oculaire normal, nettement enfoncé en arrière et en bas dans la cavité orbitaire.

La conjonctive et la cornée sont normales, la pupille dilatée.

Le malade accuse de la diplopie dans le regard en dehors, ce

qui était dû à une paralysie du droit externe de l'œil droit.

L'examen ophtalmoscopique montre une papille entièrement saine.

L'acuité visuelle est normale des deux côtés.

Il s'agissait donc, d'après le Dr Micas, d'une enophtalmie traumatique compliquée de paralysie de l'accommodation et de paralysie du droit externe sans lésion des milieux ni du fond de l'œil. Il avait remarqué, en plus, une atrophie notable du côté droit de la face. Il avait signalé, enfin, que, lors du premier examen, il avait cru trouver de la paralysie, non seulement du droit externe, mais encore une légère parésie du muscle petit oblique.

Si l'on en croit Daulnoy (thèse de Nancy, 1899), les cas d'enophtalmie traumatique signalés jusqu'à ce jour sont assez rares, puisqu'il n'a pu en recueillir que 39 cas, appartenant, pour la plupart, à des auteurs étrangers.

L'enophtalmos consiste dans l'enfoncement du globe oculaire dans l'orbite; il peut survenir soit spontanément, ce qui est excessivement rare, soit à la suite d'un traumatisme quelconque voulu, dans un but thérapeutique, ou accidentel, comme dans le cas qui nous occupe. C'est à tort que certains auteurs comprennent, sous le nom d'enophtalmos traumatique, l'enophtalmie qui succède, il est vrai, à un traumatisme, mais s'accompagne de luxation dans le plan vertical ou de l'abaissement de l'œil dans l'antre d'Highmore.

Pour préciser davantage ce que l'on appelle enophtalmos traumatique, on pourrait le définir : l'enfoncement de l'œil dans la cavité orbitaire avec conservation de ses rapports normaux.

Puisque l'enophtalmie succède à un traumatisme, on comprend aisément que cette affection se produira surtout chez les personnes exposées, de par le fait de leur profession, aux chocs et traumatismes de toute nature; c'est ainsi que, dans les observations recueillies par Daulnoy, on trouve surtout des mineurs, des ouvriers, des cochers, des paysans et aussi des enfants. Les traumatismes sont les plus divers; tantôt c'est un coup de pied de cheval, un coup sur le front, tantôt une chute, un heurt; mais ce qui ressort de la lecture attentive des observations, c'est que si le corps traumatisant pointu ou contondant frappe violemment l'œil, l'enophtalmie se produit immédiatement, tandis que si le coup atteint la région circumorbitaire, l'enophtalmos se produit beaucoup plus tard, alors que la plaie est déjà guérie.

Les symptômes sous lesquels se présente l'enophtalmos sont à peu près toujours les mêmes, mais ne sont pas constants; tantôt l'un existe, tandis qu'un autre manque. Le coup qui cause l'enophtalmie peut être plus ou moins violent. A la suite des

traumatismes violents, les parties molles avoisinantes sont enflammées, le malade ouvre difficilement les paupières, et ce n'est que dix ou quinze jours après l'accident que l'on s'aperçoit de l'enfoncement du globe oculaire. Celui-ci, retiré dans le fond de l'orbite de 2 à 4 millimètres, a conservé sa forme normale, mais comme le globe ne soutient plus les paupières, il semble qu'il y a du ptosis, qui peut aussi exister, en réalité, et dans plusieurs cas, les auteurs l'ont signalé. Très souvent aussi, la pupille de l'œil contusionné est en mydriase, mais ce symptôme n'est pas constant, pas plus que ne le sont les hémorragies nasales, la diplopie. D'ordinaire, la vision reste normale ou est très peu diminuée, bien que, dans certains cas, on ait noté la perte plus ou moins complète de la vision; les milieux restent transparents, et l'ophtalmoscope ne révèle aucune lésion, du moins dans la très grande majorité des cas.

Il est assez difficile de l'expliquer quand on ne rencontre ni fracture ni adhérences inflammatoires, en un mot, quand on se trouve en présence d'un enophtalmos traumatique pur. Diverses théories ont été cependant mises en avant. La théorie osseuse rend très bien compte des cas dans lesquels le globe de l'œil a été entraîné par la pesanteur ou poussé par le corps vulnérant dans l'antre d'Highmore quand il existe une fracture de l'orbite et un vaste délabrement des parties environnantes. Mais avec elle, on ne comprend pas comment l'enophtalmie peut se produire longtemps après l'accident, et les parties osseuses n'ayant pas été intéressées.

Certains auteurs admettent une rétraction inflammatoire et cicatricielle du tissu orbitaire. Le tissu orbitaire aurait été comprimé, déchiré, et se serait cicatrisé sous un moindre volume. Mais la conservation de la mobilité du globe dans la plupart des cas et la rapidité de l'apparition de l'enophtalmos viennent à l'encontre de cette théorie, qui devrait être dénommée sclérose du tissu cellulo-graisseux de l'orbite plutôt que inflammation de ce tissu. Reste enfin la théorie nerveuse qui a vu le jour dans ces derniers temps et rallie le plus de partisans; certains voient, dans l'enophtalmie, le résultat d'une lésion des filets des nerfs sympathiques, probablement la racine sympathique du ganglion ciliaire qui produit une paralysie du muscle de Müller (Schapringer) ou d'une excitation du sympathique amenant un spasme des vaisseaux, et consécutivement un trouble de nutrition du tissu cellulaire de l'orbite aboutissant à son atrophie et à l'enfoncement consécutif de l'œil (Beer).

Talko songe à des troubles des fibres trophiques et vasomotrices du nerf optique; Himly estime qu'il y a paralysie des

muscles chargés de tirer l'œil en avant; Schœmaker (*Annales d'oculistique*, mai 1900, p. 367) se demande si l'enophtalmie n'est pas due à une paralysie suivie d'atrophie des fibres musculaires lisses qui composent les ailerons ligamenteux des muscles extérieurs de l'œil innervés, d'après Sappey, par le sympathique.

Fuchs et Darier ont appliqué la ténotomie au traitement de l'enophtalmie, et ce dernier n'eut qu'à se féliciter de son procédé.

Mais s'il est vrai que cette affection soit d'origine nerveuse, il est de beaucoup plus rationnel d'employer, comme l'a fait Rhomer, l'électrisation du sympathique cervical sous forme de courant continu. Deux fois par semaine, le malade pourra être soumis à des courants continus, un quart d'heure chaque fois, de 3 volts en appliquant l'un des pôles sur le front et l'autre sur la tempe et la région cervicale latérale.

Si le pronostic de cette affection ne semble pas sérieux au point de vue de la fonction visuelle, il n'en est pas moins vrai qu'elle constitue une difformité de la face très apparente et très disgracieuse. Encore ne saurait-on, étant donné le nombre relativement peu considérable des cas observés, affirmer que la vision restera, dans la plupart des cas, intacte, car, jusqu'à ce jour, bien des observateurs n'ont vu leurs malades qu'une seule fois, et n'ont pu indiquer ce qu'ils étaient devenus. Une lésion qui se traduit par un tel trouble doit être tenue pour sérieuse, et il est permis de se demander, si, ne rétrocédant pas, elle n'amènera pas, à la longue, une diminution dans l'acuité visuelle et une gêne considérable pour l'excursion de l'œil dans les différentes parties du champ visuel. (*L'Écho médical*, 16 juin 1900.) Dr G.

Des résultats éloignés de l'opération de la myopie, par M. Hippel (*A von Graefe's Arch.*, t. XLIX, 1899). — Von Hippel a pratiqué l'opération de la myopie sur 184 yeux. 11 fois il a vu survenir un décollement de la rétine. Il ne resterait donc que 8 cas de décollement qui seraient à mettre sur le compte de l'opération.

Parmi les 1052 myopes de 10 D. ou plus avec 1747 yeux fort myopes, 117 de ces yeux furent atteints de décollement spontané, soit 6, 7 p. 100. En ne comprenant que les myopes âgés de moins de 30 ans, on avait à retenir seulement 939 yeux avec 37 décollements spontanés, soit 4, 3 p. 100. Le décollement spontané est à peu près aussi fréquent chez les jeunes myopes non opérés que chez les myopes opérés.

La crainte du décollement ne doit pas, selon l'auteur, retenir de l'opération.

D'autre part, l'opération ne préserve pas non plus l'œil fort myope de l'apparition de cette affection, pas plus que de la formation d'une choroïdite maculaire. L'auteur a vu survenir cette dernière affection dans 5 yeux de 3 malades, 1 3/4 — 2 ans 1/2 après la suppression du cristallin transparent.

Malgré une observation des malades opérés durant plusieurs années, von Hippel n'a jamais vu une augmentation de la réfraction de plus de 1 D. Il croit donc, avec Fukala, que l'opération arrête le processus myopique.

Contribution à la dioptrique oculaire, par M. K. von Brudzewski (*Arch. für Augenh.*, t. XL, 3, p. 296-333, 1899). — M. Brudzewski a repris la mensuration ophtalmométrique des zones périphériques de la cornée. Mais, étant donné que la méthode ophtalmométrique employée à cet effet jusqu'à présent (ophtalmomètre de Javal et Schiötz de 1889 et prétendue détermination de la réfraction du point cornéen ainsi placé en face de la lunette de l'appareil) était entachée de nombreuses erreurs, Brudzewski a modifié la méthode d'examen. Il a changé les mires de l'ophtalmomètre, remplacé son arc par un arc plus étendu et plus rapproché de l'œil, et fixé l'une des mires invariablement au-dessus de l'axe de la lunette. L'œil examiné avait toujours à fixer le centre de l'objectif. C'est en variant le prisme biréfringent de l'ophtalmomètre que l'auteur a déplacé de plus en plus vers la périphérie le point de la cornée servant à la formation de l'image de la seconde mire, c'est-à-dire de la mire périphérique mobile, image dont il fallait amener le contact avec celle de la mire centrale.

Les principes généraux d'après lesquels l'auteur a déduit la réfraction des zones cornéennes ayant pour diamètre la valeur linéaire du dédoublement de chacun de ces prismes biréfringents, ne suffisent pas pour vérifier l'exactitude de la voie suivie par lui et encore moins pour contrôler ses chiffres..

Ayant mesuré 59 cornées, il a obtenu des tableaux synoptiques; ils sont, en général, conformes à ce que nous savions déjà. Ils ont confirmé que la cornée s'aplatit en général vers la périphérie et que, le plus souvent, cet aplatissement est bien plus considérable du côté du nez que du côté de la tempe.

Il s'ensuit que, malgré l'aplatissement périphérique de la cornée, cette membrane présente néanmoins le plus souvent encore une *aberration de sphéricité positive*. Une aberration négative ne se trouverait qu'exceptionnellement et alors seulement dans la direction nasale, rarement aussi vers le haut et le bas,

tandis que vers la tempe l'aberration de sphéricité serait toujours ou presque toujours positive.

L'auteur communique les résultats de la mensuration objective et subjective de l'aberration de sphéricité *totale* des yeux ayant servi aux déterminations précédentes de la courbure excentrique de la cornée et compare l'aberration totale ainsi trouvée avec l'aberration de la cornée calculée.

En général, l'aberration de sphéricité totale ne diffère que peu de l'aberration cornéenne, celle-là étant tout au plus quelque peu inférieure à celle-ci. M. Brudzewski en conclut que le cristallin possède une légère aberration négative, mais certainement moins forte que Stadtfeld l'a trouvée.

Tout à la fin de son intéressant travail, l'auteur insiste encore sur la cause probable, selon lui, de la différence assez fréquente du degré de l'astigmatisme total de l'œil trouvé optométriquement avec le degré de l'astigmatisme cornéen (ophtalmométrique). Cette différence proviendrait de ce que l'ophtalmomètre ne détermine que l'astigmatisme d'une zone centrale correspondant à une pupille d'environ 3 millimètres. Or dans l'examen optométrique, où le malade a le dos tourné vers la lumière, la pupille serait d'habitude sensiblement plus large et une zone plus périphérique de la cornée contribuerait à la formation de l'image. Grâce à l'aberration de sphéricité de la cornée, la réfraction des zones périphériques n'est pas la même que celle du centre, ainsi qu'il a été de nouveau constaté dans le travail actuel de l'auteur, et le calcul montre que plus la réfraction est forte au centre, plus la variation de la réfraction, due à l'aberration de sphéricité, est considérable. Cela explique pourquoi l'astigmatisme d'une zone périphérique de la cornée est plus considérable que l'astigmatisme central, en cas d'aberration de sphéricité positive, et plus faible en cas d'aberration négative.

La périphérie de la cornée entrant en jeu, il serait tout naturel que l'astigmatisme fût trouvé différent de la valeur ophtalmométrique. Il ne serait donc pas nécessaire de recourir à l'hypothèse d'un astigmatisme cristallinien pour expliquer la différence en question.

Nous ne pouvons point nous associer à cette manière de voir. Ce que l'auteur dit serait juste si, dans l'examen optométrique, le centre de la cornée était exclu de la vision, par exemple par un diaphragme central, et qu'une zone plus périphérique servît seule à la production de l'image; mais, en admettant que toutes les autres constatations de l'auteur soient exactes, l'action commune du centre et d'une zone plus périphérique de la cornée ne peut avoir comme effet qu'un trouble encore plus compliqué de

la marche des rayons réfractés. Le faisceau réfracté serait encore moins homocentrique que dans l'astigmatisme simple; il se produirait un astigmatisme irrégulier en plus de l'astigmatisme régulier.

La fatigue oculaire et le surmenage visuel, par le Dr Louis Dor. — M. le Dr Dor, chef de laboratoire à la Faculté de médecine de Lyon, vient de publier dans la collection des *Actualités médicales* une intéressante monographie sur *la fatigue oculaire et le surmenage visuel.*

Il passe en revue les symptômes de la fatigue oculaire : fatigue des réflexes oculo-oculaires, des réflexes alio-sensitivo-oculaires et des réflexes oculo-alio-moteurs.

Après avoir examiné les symptômes, il passe à l'étude des causes.

La fatigue oculaire résulte de ce que l'action physique de la lumière a déterminé dans l'appareil visuel des réactions trop intenses.

Tantôt, l'appareil visuel étant normal, c'est la lumière qui a été ou trop intense ou trop faible; tantôt, au contraire, la lumière étant bien proportionnée pour un appareil visuel normal, c'est la défectuosité de l'appareil visuel qu'il y a lieu d'incriminer : cette défectuosité peut résulter de malformations ou de faiblesses congénitales ou d'altérations acquises de l'œil ou de l'organisme.

Le traitement de la fatigue oculaire consiste surtout dans le repos de l'organe de la vue. Le côté *thérapeutique* se résume dans la correction des malformations congénitales ou acquises et dans la guérison des maladies prédisposantes, et un côté *prophylactique* consistant dans un exercice rationnel des fonctions visuelles.

Les rapports entre la syphilis et le tabes chez les enfants. — C'est cette question que M. Dydynski a essayé d'élucider dans son travail (*Neurol. Centralbl.*, 1900, n° 14) :

Il s'agit d'un enfant de 8 ans dont le père avait eu la syphilis à l'âge de vingt ans et présentait, à l'heure actuelle, différents symptômes d'une lésion des centres nerveux. La mère avait fait cinq fausses couches successives, l'enfant étant le fruit d'une sixième grossesse. Vers la cinquième année, les parents remarquèrent que leur enfant retenait mal ses urines; il présentait de la faiblesse et des douleurs dans les jambes. Sa démarche ne révèle rien d'anormal; il n'y a notamment pas d'ataxie. On constate cependant, à un faible degré, le signe de Romberg, de même que l'hypotonie musculaire. Les réflexes patellaires font défaut, les réflexes

cutanés sont normaux. L'examen de la sensibilité révèle aux jambes une légère hypoesthésie au contact et à la douleur.

Il existe de l'inégalité pupillaire; la pupille droite ne réagit pas du tout à la lumière; à gauche la réaction est à peine sensible.

Il ne saurait y avoir de doute sur la nature de ce fait. D'après M. Dydynski, il n'en est pas de même pour nombre de cas décrits comme tabes dorsal chez des enfants, alors qu'il ne s'agit le plus souvent que d'une forme plus ou moins bien caractérisée de maladie de Friedreich. En éliminant ces observations, ainsi que celles dont le diagnostic est incertain par suite de l'insuffisance des détails, l'auteur n'a trouvé dans la littérature que 6 cas de tabes de l'enfance, dont 3 publiés par Remak, 1 par Strümpell. 1 par Mendel et 1 par Bloch. Les symptômes relevés chez ces petits malades appartiennent tous au tabes classique, mais certains d'entre eux acquièrent une importance qu'ils n'ont pas chez l'adulte.

Au point de vue de l'étiologie, on a noté dans les 7 observations a présence de l'hérédo-syphilis. Depuis quelques années, différents auteurs se sont occupés des rapports existant entre le tabes et la syphilis héréditaire; ils ont vu qu'en général l'affection médullaire n'apparaît qu'après la puberté. Le cas de M. Dydynski, avec son début à l'âge de 5 ans, constitue donc une remarquable exception. (*Tribune médicale*, de Laborde, 27 juin 1900.)

Les paralysies post-pneumoniques, par BOULLOCHE. — Les paralysies pneumoniques ne sont pas encore bien connues, car elles sont relativement rares. C'est surtout Boulloche qui les a fait connaître dans sa thèse en 1892.

Les paralysies pneumoniques doivent être divisées en deux groupes : 1° les paralysies pneumoniques précoces, et 2° les paralysies pneumoniques tardives.

Dans le premier groupe, survenant au début ou pendant la période d'état de la pneumonie, rentrent les paralysies qui affectent le type monoplégique, et souvent hémiplégique. Cette dernière forme, connue depuis le dernier siècle, a été bien étudiée depuis les travaux de Charcot et Vulpian, et surtout depuis la thèse inaugurale de M. le professeur Lépine.

Dans le second groupe rentrent les paralysies qui se montrent à la fin ou pendant la convalescence de la pneumonie. Elles se présentent sous des formes diverses : paraplégie, paralysies croisées, diffuses, localisées, paralysie ascendante à forme paraplégique, etc.

« Ces troubles paralytiques, dit Boulloche dans sa thèse, sont caractérisés essentiellement par leur diffusion, leur prédominance

aux membres inférieurs et, dans la grande majorité des cas, par leur curabilité. Rien donc qui permette de les rapprocher des paralysies de la période d'état : autant les premières sont brusques dans leur apparition, limitées le plus souvent à une moitié du corps, autant elles affectent le type d'une maladie cérébrale, autant celles-ci sont lentes dans leur apparition, généralisées à la plus grande partie du corps, autant elles éveillent l'idée d'une maladie de la moelle ou d'une affection du système nerveux périphérique. »

Il n'y a dans leur étiologie rien de bien spécial à signaler, sauf qu'il s'agit souvent de pneumonies de forme grave, de pneumonies doubles ou de nature épidémique.

Les paralysies post-pneumoniques surviennent au moment de la crise, quelques jours après, ou en pleine convalescence. En général, c'est quinze jours, trois semaines après la crise que ces troubles apparaissent.

Les troubles de la sensibilité sont très peu marqués. Quant à l'atrophie musculaire, elle est habituelle, mais très variable dans son intensité.

Dans cette forme de paralysie, on peut voir aussi survenir certains troubles des sens, comme des *troubles oculaires, paralysies musculaires et de nerfs moteurs de l'œil, mydriase et trouble de l'accommodation.*

La marche de la paralysie post-pneumonique est essentiellement lente. Dans les cas bénins, l'amélioration se fait progressivement.

La durée de la paralysie post-pneumonique est variable de douze jours à trois ou quatre semaines; dans quelques observations la paralysie s'est prolongée pendant deux, trois, sept mois et même un an.

La sensibilité oculaire à la pression dans le tabes. — Les travaux de M. Pitres (de Bordeaux) ont démontré que certaines sensibilités viscérales sont souvent modifiées d'une façon plus ou moins marquée par le tabes. C'est ainsi qu'on observe assez souvent l'analgésie trachéale, l'analgésie épigastrique profonde, l'analgésie testiculaire et l'analgésie mammaire. Il en serait de même de l'analgésie oculaire. Voici en quoi consiste, d'après M. Le Merle, ce phénomène, et quelle en est la valeur au point de vue du diagnostic du tabes.

Si, chez un sujet sain, on comprime le globe oculaire, on fait naître dans l'intérieur de l'œil une douleur aiguë, bientôt intolérable. Chez certains tabétiques confirmés, au contraire, semblable manœuvre n'amène aucune sensation douloureuse. La sensibilité

oculaire à la pression est abolie, et cette abolition constitue l'analgésie oculaire à la pression.

L'analgésie oculaire des tabétiques peut être complète ou incomplète ou diversement accusée. Elle est unilatérale et affecte indifféremment l'un ou l'autre œil, mais elle peut aussi être bilatérale, sans se présenter au même degré dans les deux globes oculaires.

L'analgésie oculaire se rencontre dans les deux tiers des cas de tabes. C'est donc un symptôme fréquent qui, par conséquent, aide au diagnostic des cas obscurs.

(*La Presse médicale*, 30 juin 1900).

Embolie de l'artère centrale, par SNELL (*Lancet*, 23 décembre 1899). — Un alcoolique de 60 ans fut atteint subitement de cécité de l'œil droit pendant qu'il s'était baissé pour attacher ses bottines. Snell, qui l'a examiné cinq heures plus tard, constata à peine la perception lumineuse, le fond de l'œil pâle, les artères vides et à peine visibles; les veines également vides avec une colonne sanguine dans une ou deux. Après un peu de massage le fond de l'œil paraissait moins pâle et les vaisseaux renfermaient un peu de sang. Cette amélioration était encore plus accentuée le lendemain et le malade comptait les doigts. Mais déjà, au bout de quelques jours, les artères prenaient l'aspect de fils blancs et la vision disparut complètement. Plus tard la papille s'atrophia. Le malade n'avait pas d'affection cardiaque.

Xanthélasma de la cornée. — MM. GAUCHER et HERSCHER. Nous présentons un malade atteint de xanthélasma de la cornée, caractérisé par un dépôt jaunâtre dans l'épaisseur de cette membrane, près de la chambre antérieure.

Ce xanthélasma oculaire s'accompagne de quelques papules de xanthome tubéreux siégeant à la face, où cette localisation est d'ordinaire rare. Cette tumeur s'est développée sur un sujet vraisemblablement syphilitique héréditaire, présentant des dystrophies multiples (dents, crâne, testicule), ayant la déformation caractéristique du nez et une kératite interstitielle double. La kératite est antérieure au xanthélasma oculaire; la cornée a été atteinte dans sa nutrition, est devenue un lieu de moindre résistance, et c'est là que le xanthélasma a trouvé un terrain favorable à son développement. (*La Presse médicale*, 18 nov. 1899.)

Traitement des pannus granuleux par le crayon au nitrate d'argent. — M. DUJARDIN (de Lille) réhabilite, dans le *Journal des sciences médicales de Lille*, le traitement de l'ophtalmie gra-

nuleuse par le nitrate d'argent, traitement aujourd'hui presque abandonné, après l'abus qui en fut fait autrefois.

Son expérience personnelle lui permet d'affirmer que le nitrate d'argent est d'une efficacité absolue quand il s'agit de modifier une cornée couverte d'un pannus complet par suite de conjonctivite granuleuse.

L'inoculation blennorragique, l'emploi du jéquirity ne réussisent pas mieux que le crayon au nitrate d'argent. En revanche, ces procédés exposent à de nombreux et graves accidents et font souffrir davantage.

« Voici comment on procède : la paupière supérieure est renversée avec les doigts aussi complètement qu'on peut y arriver, pour bien découvrir le cul-de-sac où siègent d'habitude les plus grosses granulations. On passe alors légèrement le crayon transversalement, de manière à limiter la cautérisation à la conjonctive du cul-de-sac. On ne laisse pas retomber la paupière immédiatement, pour éviter le contact avec l'œil ; au bout de quelques instants, lorsque l'escarre est bien formée, on remet la paupière en place ; aucun lavage, ni à l'eau salée, ni à l'eau pure. En ne cautérisant que le cul-de-sac supérieur, il n'y a aucun danger d'escarre sur la cornée, ce qui arriverait facilement si l'on passait le crayon sur toute la conjonctive tarsienne. Il est certain, en outre, qu'une cornée recouverte d'un épais pannus est en quelque sorte protégée contre les effets d'un caustique violent ; on ne pourrait cautériser avec la même hardiesse une conjonctive granuleuse, quand la cornée est vierge de toute infiltration panniforme. »

La douleur très vive causée par le nitrate pur peut être atténuée par des attouchements préventifs à la cocaïne. C'est inutile le plus souvent. En effet, un des avantages appréciables du nitrate d'argent est la rareté des cautérisations qu'il exige, d'où économie de temps et d'argent.

Dans les pannus granuleux plus graves, M. Dujardin emploie un crayon *mitigé* de nitrate d'argent, avec une addition de nitrate de potasse, dans la proportion de un tiers à deux tiers.

D'une façon générale les pannus invétérés, avec réaction inflammatoire modérée, seront les cas de choix où l'action du nitrate d'argent se montrera le plus efficace. (*Gazette des hôpitaux*, mai 1900.)

De l'action des compresses froides et chaudes sur la température de l'œil (*Ueber die Wirkung von kalten und warmen Umschlägen auf die Temperatur des Auges*), par E. Hertel (*A von Graefe's Arch.*, t. XLIX, I, p. 129, 167, 1899). — Cet auteur a cherché à définir la température de l'œil enflammé à

l'aide d'un thermomètre spécial, semblable à celui que j'ai introduit en pratique il y a déjà plusieurs années.

Il a déterminé la température du cul-de-sac conjonctival tant de l'œil normal que de l'œil enflammé et congestionné artificiellement par une application de compresses chaudes. Les résultats obtenus se trouvent consignés dans des tableaux synoptiques.

D'après l'auteur, *les compresses glacées amènent une diminution maxima d'en moyenne* 4° 5, *celles de* 15° *une diminution d'en moyenne* 2° *et les compresses chaudes* (*de* 55°) *une augmentation d'en moyenne* 1° 8.

Sur les conséquences de l'extirpation du ganglion cervical supérieur chez les jeunes animaux (*Von Graefe's Archiv für Ophtalmologie*, 1900, vol. XLIX, n° 2, p. 430), par E. Hertel. — L'extirpation du ganglion cervical supérieur a toujours provoqué une dilatation passagère des vaisseaux de l'œil, une contraction persistante de la pupille, une diminution de la fente palpébrale et un retrait de l'œil dans l'orbite, avec apparence de rapetissement de l'œil du côté opéré.

Angelucci a trouvé, dans le tractus uvéal de ses animaux opérés, des signes d'atrophie et de sclérose qu'Hertel n'a jamais rencontrés. Il n'a pas vu davantage les hémorragies signalées par Obarrio. Quant à la tension intra-oculaire, elle a été mesurée à l'aide du tonomètre de Fick et du manomètre de Hamburger.

Des expériences faites, il ressort qu'aussitôt après l'extirpation du ganglion cervical supérieur, la pression intra-oculaire du côté correspondant n'est pas influencée. Une heure environ après l'opération, on constate une hypotonie manifeste, mais celle-ci diminue rapidement, si bien que, cinq jours après l'opération, la tension est sensiblement la même dans les deux globes. La tension mesurée pendant douze mois consécutifs, chez un animal opéré, est restée toujours identique.

L'étude du ganglion ciliaire par la méthode de Nissl, chez les animaux ayant subi l'extirpation du ganglion cervical supérieur, n'a fait voir aucune lésion. (Le *Progrès méd.*, par Morax.)

Notes sur le traitement et la guérison de la myopie et des altérations de la vue, par M. Dibot. — Ce traitement de la myopie consiste dans une sorte de massage, de pressions très faibles exercées sur l'œil, par-dessus la paupière. Ces manœuvres, exécutées sans que le malade souffre, amènent rapidement, d'abord une augmentation de la faculté d'accommodation, puis le rétablissement de la circulation de l'œil myope. Le massage Dion s'applique également à l'astigmatisme et à la myopie progressive. D'une façon

générale, il tonifie les parties constituantes de l'œil, comme le massage général tonifie l'organisme tout entier. L'auteur, qui a employé avec grand succès ce procédé qu'il déclare très efficace, cite de nombreuses observations sommaires, démontrant précisément cette efficacité, qui se manifeste en général dans toutes les altérations de la vue.

L'extrait surrénal en ophtalmologie, par M. Kœnigstein. — Les résultats de ses expériences ont montré que l'extrait de capsules surrénales produit, même lorsque la moelle est détruite, une élévation de la pression sanguine. Lorsqu'on instille cet extrait sur la conjonctive, on voit apparaître une anémie très prononcée de l'œil. La solution d'extrait surrénal à 10 p. 100 provoque une diminution d'ouverture de la fente palpébrale et une pâleur de la conjonctive; la sensibilité de cette membrane ainsi que de la cornée reste intacte. A la suite d'instillations répétées, la pupille se dilate sans que son excitabilité réflexe soit modifiée.

Des expériences sur des yeux malades ont prouvé que, dans toutes les affections inflammatoires de l'œil, l'instillation d'extrait surrénal produit une anémie considérable des vaisseaux conjonctivaux. La rétine reste au contraire intacte.

Traitement opératoire de la myopie par l'extraction du cristallin transparent, par le Dr Trousseau. — D'après l'auteur, l'intervention opératoire est légitime dans les cas où la myopie est d'un degré assez élevé ou amène une gêne très forte. Si, avant l'intervention, l'œil était myope de 10 à 12 dioptries, il redevient emmétrope. Toutefois, en pratique, après l'ablation du cristallin non cataracté, la diminution de réfraction est supérieure au chiffre que j'indiquais tout à l'heure; elle peut aller jusqu'à 15 à 20 dioptries et même plus. L'opération procure un agrandissement sensible des images rétiniennes, diminuées par l'usage des verres concaves; elle empêche l'extension des lésions choroïdiennes de la myopie maligne progressive et augmente l'acuité visuelle.

L'opéré peut donc voir de loin sans verre ou avec de faibles verres concaves, s'il lui reste de la myopie; avec de faibles verres convexes, s'il est devenu hypermétrope. Il est pour toujours débarrassé des verres forts et de leurs inconvénients. Le travail est rendu plus facile.

Mais, il n'est pas aussi simple d'enlever un cristallin transparent qu'un cristallin cataracté.

L'extraction du cristallin transparent est moins facile et souvent suivie de la persistance de masses secondaires dans la chambre antérieure, malgré des procédés qui ont tout d'abord

pour but de cataracter le cristallin pour l'enlever plus aisément quelques temps après.

L'extraction du cristallin transparent est souvent suivie d'accidents assez graves tels que : iritis, cyclite, glaucome, voire même décollement de la rétine. L'idée première de l'opération appartient à l'abbé Desmonceaux (1786) qui, pourtant, ne l'exécuta point et laissa cet honneur à Wenzel. Il faut croire que les résultats des tentatives faites par divers opérateurs, pendant ce siècle, ne furent pas très favorables, puisque ce n'est guère que depuis dix ans que l'extraction du cristallin transparent dans la myopie a été remise en honneur et a trouvé de nombreux adeptes, grâce aux travaux de Fukala (1889) et de notre ingénieux compatriote Vacher (1890).

Vacher recommande et exécute l'extraction du cristallin, sans intervention préalable destinée à l'opacifier, comme s'il s'agissait d'une simple cataracte; puis, après trois ou quatre semaines, il enlève les masses qui ne se sont pas résorbées. Ce procédé est excellent chez les sujets qui ont passé quarante ans et chez lesquels le cristallin a un noyau dur. Avant cet âge, on préfère généralement l'opération de Fukala, qui consiste en deux interventions, la première ayant pour but, après ponction de la cornée, de faire la discision afin de cataracter le cristallin; la seconde devant ouvrir à nouveau la chambre antérieure pour évacuer à la curette ou par l'aspiration (Rogman) les masses molles qui se sont opacifiées et ont gonflé dans l'humeur aqueuse. Le succès tient souvent au choix judicieux de l'époque à laquelle doit être faite la deuxième opération : quatre à quinze jours en moyenne après la première.

Il arrive quelquefois qu'une troisième opération est nécessaire pour évacuer des masses qui ont échappé à la première, et encore une quatrième pour faire la discision de la capsule plus ou moins opaque qui gêne la vision.

Ces interventions répétées ne sont pas exemptes de danger; elles ne doivent être faites qu'en cas d'absolue nécessité et en évitant à tout prix l'issue du corps vitré, qui peut favoriser le redoutable décollement de la rétine.

On voit donc que l'opération n'est ni simple, ni exempte de dangers; il ne faut pas l'exécuter à tout propos et il est urgent de bien se pénétrer de ses indications et de ses contre-indications.

Avant de la proposer, on étudiera divers facteurs, à savoir : la profession du sujet, la façon dont il supporte les verres correcteurs, son degré de myopie, l'état de son fond d'œil, son âge.

On n'opérera que si le myope exerce une profession qui nécessite une bonne vision et que s'il est obligé de renoncer à ses moyens

d'existence. On refusera d'intervenir chez un oisif qui ne recherche que de simples satisfactions visuelles. Tout individu qui supporte les verres correcteurs, même forts, ne sera pas non plus appelé au bénéfice de l'intervention.

Une myopie inférieure à 14 ou 15 dioptries est compatible avec un exercice régulier de la faculté visuelle, elle n'est pas justiciable de l'acte chirurgical. Ce sont les myopes de 15 à 17 dioptries qui ont le plus à gagner à la suppression du cristallin, parce qu'ils ont des chances de devenir, après elle, emmétropes.

On s'abstiendra en cas de lésions étendues du fond de l'œil, de décollement de la rétine de l'autre œil, qui pourrait faire craindre semblable accident sur l'organe opéré.

Il ne faut pas agir avant l'âge de douze ans, et n'intervenir que très rarement après quarante ans, car, à cette dernière époque de la vie, la myopie tend plutôt à diminuer et les gros travaux nécessités par la préparation et l'éclosion d'une carrière sont moins urgents. C'est de quinze à trente ans que l'opération est le plus utile. (La *Presse médicale.*)

L'iridoplexie dans les contusions du globe oculaire (*Cronica de la Habana,* n° 24, p. 275). — M. le Dr Santos Fernandez (de la Havane) a publié dernièrement 8 observations d'iridoplexie par suite de traumatismes sur le globe oculaire produits pour la plupart par la balle dans le jeu de paume. Le plus souvent, l'iridoplexie a été suivie de luxation du cristallin et de lésion du fond de l'œil. Dans les cas où la perception lumineuse s'était maintenue, sans que l'iridoplexie fût exagérée, l'œil récupéra bientôt son état normal.

Dans une de ces observations, il survint, à la suite d'un coup de balle qui avait produit une légère secousse cérébrale, de l'iridoplexie avec absence de perception lumineuse, sans aucune lésion du fond de l'œil. Le pronostic a été grave, ce qui n'a pas empêché la guérison de se produire; il s'agissait d'un jeune collégien de 13 ans, dont le rétablissement a été tout à fait complet. En se basant sur cette observation, M. Santoz Fernandez appelle l'attention sur la circonspection que commande un pronostic semblable dans un procès médico-légal.

Névrite optique au cours du mal de Pott (*Cronica medico chir. de la Habana*, n° 24, p. 227). — M. le Dr Santos Fernandez (de la Havane) rend compte d'une observation de névrite optique au cours du mal de Pott; c'est le seul cas qu'il a trouvé dans la littérature ophtalmologique, laquelle mentionne uniquement la *mydriase* causée par l'irritation des fibres nerveuses qui

vont de la moelle épinière au grand sympathique, ou la *myose* lorsque les trajets nerveux viennent à être coupés par suite de lésions des cylindraxes.

Cette observation se rapporte à une jeune fille de 14 ans, bien constituée, avec des antécédents douteux, car tandis que dans sa famille on dit que tous les membres qui sont morts ont succombé à la tuberculose, un médecin qui avait soigné cette enfant étant toute petite, affirme à son tour que les parents de celle-ci sont des alcooliques et des syphilitiques; qu'il soigna cette jeune fille, dans son premier âge, de syphilis congénitale (plaques muqueuses dans la bouche, dans l'aine et dans la vulve), et que la cicatrisation du cordon ombilical fut très lente; à l'âge de 4 ans, elle avait eu des syphilides et des gommes.

Le 7 juillet 1898, trois mois environ avant d'aller consulter M. Santos Fernandez, cette malade remarqua qu'elle ne pouvait tourner la tête, en ressentant une forte douleur dans la partie postérieure du cou; le médecin traitant à cette époque émit le diagnostic de scrofulisme de la colonne vertébrale. Depuis un mois et demi, cette jeune fille commençait à noter en outre un affaiblissement de la vue. Lorsque M. Santos Fernandez examina la malade, celle-ci accusait V. 1/20 œil droit; de l'œil gauche, elle ne parvenait pas à compter les doigts. Le champ visuel était normal. Il n'y avait pas dyschromatopsie. Diagnostic : névrite optique des deux yeux.

Au mois de janvier 1899, cette enfant contracte la grippe; le médecin qui la soigne remarque une paralysie du voile du palais et de la vessie, ainsi qu'une otite, dans le pus de laquelle on ne trouve point le germe de la tuberculose, comme on devait s'y attendre, étant donné qu'il ne se présente que dans la période avancée de la maladie. Le 27 de ce mois de janvier 1899, on fait l'examen des crachats par la méthode de décoloration de Ziehl, sans qu'on y décèle non plus des bacilles de Koch; il est vrai que cet examen ne fut fait qu'une seule fois. Le 9 février suivant, notre collègue apprit que cette malade était morte depuis trois jours; on ne fit pas d'autopsie. (*Revue générale d'ophtalm.*, p. 283.)

Microscope cornéen binoculaire (*Archiv v. Graefe*, 1899, p. 263). — M. Czapski décrit un microscope cornéen binoculaire qui est construit par Zeiss d'après les indications de l'auteur. Il se compose de deux microscopes complets dirigés vers le même point qui est toujours en même temps éclairé par une lampe électrique munie d'une lentille convergente.

Grâce à des systèmes de prismes redesseurs, les deux images

sont droites. L'écartement des deux tubes est variable, s'adapte donc à la distance pupillaire de chaque observateur. Le grossissement linéaire monte du 9e au 63e, selon la force des objectifs et des oculaires employés. La distance de l'objet visé à l'objectif descend, dans ces conditions, de 75 à 28 millimètres.

Nouvelles recherches sur l'anatomie de l'œil myope, par HEINE (*Archiv f. Augenheilkunde*, 1899, p. 160). — L'auteur a eu l'occasion de soumettre à l'examen anatomique trois nouveaux yeux myopes. En comparant ses nouvelles études avec ses recherches antérieures, l'auteur conclut que les altérations qui s'observent dans l'œil myope au pourtour de la papille dépendent d'une différence entre la résistance élastique de la sclérotique, la choroïde et la rétine, d'une part, et celle de la lamelle élastique de la choroïde, d'autre part. Cette dernière lamelle lui paraît être plus élastique, et se laisse distendre beaucoup moins que le reste de la choroïde et les deux autres tuniques oculaires. Elle ne reste pas au même niveau que les autres membranes, mais s'éloigne progressivement du bord papillaire et entraîne avec elle les fibres nerveuses, par l'intermédiaire des fibrilles de la lame criblée. Selon M. Heine, l'épithélium pigmentaire superposé à la lame élastique de la choroïde s'arrêterait au même endroit que cette lame. C'est ainsi que l'auteur explique la genèse du croissant myopique sans intervention d'un tiraillement exercé, pendant les mouvements oculaires, par le nerf optique. L'auteur rapporte encore un fait microscopique intéressant, relevé dans un des yeux, c'est que la région maculaire de l'œil n'était presque pas excavée, la rétine y étant légèrement soulevée et comme détachée de l'épithélium pigmentaire. Les cônes de la macula étaient dégénérés et déformés. Cette dégénérescence des cellules neuro-épithéliales s'étendait un peu au delà de la fovea. Selon l'auteur, il s'agirait là d'un effet de la distension de l'œil qui se serait produit dans un endroit moins résistant.

HOLDEN. — **Die Pathologie der experiment. quinin. amblyopie** (*Archiv f. Augenheilkunde*, 1899, p. 160). — Holden a pratiqué l'examen microscopique des yeux ainsi que de parties du cerveau et de la moelle épinière de 9 chiens qu'on avait empoisonnés par la quinine (0 gr. 07 pour 1 kil.).

Malgré la forte contraction des vaisseaux rétiniens qui n'avait jamais fait défaut à l'examen ophtalmoscopique, il n'y avait point d'altérations histologiques des vaisseaux du nerf optique et de la rétine. Mais il existait toujours un exsudat séreux fortement albu-

mineux dans la couche des fibres nerveuses, et une dégénérescence des cellules ganglionnaires.

Il croit, par conséquent, que ces altérations sont le résultat du trouble de la nutrition causé par la contraction extrême des vaisseaux rétiniens.

Remarques sur la pathogenèse de l'ophtalmie sympathique, par Bach (*Zeitschr. fur Augenh.*, avril 1899). — Dans un travail bien développé, l'auteur combat un article de Schirmer paru dans le *Centralblatt f. prakt. Augenh.*, les idées développées par Schmidt-Rimpler sur la pathogenèse de l'ophtalmie sympathique. Il ne peut pas admettre que ce soient les bactéries qui sont la cause de l'ophtalmie sympathique. La théorie de la migration n'est absolument pas prouvée et très peu probable, et il est, par conséquent, difficile d'admettre que ce sont seulement des blessures infectées ou une infection ectogène secondaire des cicatrices qui soient la cause de l'ophtalmie sympathique. Pour Schmidt-Rimpler, il faut faire jouer un rôle aux nerfs ciliaires dans la pathogenèse de l'ophtalmie sympathique, qui, en entretenant une irritation permanente, donnent lieu à des accidents réflexes inflammatoires.

BACTÉRIOLOGIE EN OPHTALMOLOGIE

Par le Dr GALEZOWSKI

Pneumocoque dans l'organisme et dans l'œil. — Depuis longtemps j'étais frappé des accidents oculaires se développant chez des personnes chez lesquelles on constate des pneumocoques dans les différentes parties de l'organisme. Ainsi une endartérite pneumococcique dans la rétine amena dans un cas une thrombose rétinienne. Il y a des arthrites pneumococciques, et dans un travail communiqué à la Société médicale des hôpitaux, séance du 1er juin 1900, Rendu déclare qu'il est difficile d'expliquer pourquoi le pneumocoque fait tantôt une arthrite purulente et tantôt une arthrite à épanchement séreux. A l'appui, il cite un exemple :

« Un homme de 65 ans fut atteint de pneumonie franche dont la défervescence se fit lentement; quinze jours après le début de la maladie, il y eut une recrudescence de la fièvre que n'expliquèrent pas de nouveaux symptômes pulmonaires; le lendemain apparurent deux arthrites, l'une d'une articulation sterno-clavi-

culaire, l'autre d'un genou. L'arthrite sterno-claviculaire fut incisée, elle était purulente; l'arthrite du genou fut ponctionnée, et 120 centimètres d'un liquide séro-fibrineux furent retirés. Ces deux arthrites guérirent rapidement.

« Le pus de l'articulation sterno-claviculaire contenait des pneumocoques à l'état de pureté; leur inoculation fut rapidement mortelle pour la souris. La sérosité du genou contenait également des pneumocoques à l'état de pureté, mais les inoculations ne furent pas pratiquées.

« Dans ce cas, ce n'est certainement pas le terrain qui détermina la variété d'arthrite, purulente ou séreuse, puisque ces deux variétés coexistaient sur le même malade. Était-ce la virulence différente du microorganisme? c'est possible, mais on ne peut l'affirmer, les inoculations ayant été incomplètes. »

Si tous les bacilles se rencontrent souvent dans le cul-de-sac conjonctival à l'état normal, notamment ceux du staphylococcus aureus et le streptocoque pyogène, sans amener des accidents sérieux pour l'œil, il n'en est pas de même pour le pneumocoque.

Le docteur Oertzen a fait une étude sérieuse à ce sujet, et dans un travail qu'il a publié en novembre dernier[1], en se rapportant, en particulier, aux recherches de Gasparini, il cherche à prouver que le pneumocoque apparaît dans cette membrane sous une forme virulente dans la proportion de 80 p. 100; d'où il conclut que c'est à peine si ce microbe peut rester dans la conjonctive normale sans provoquer une inflammation sérieuse que 4 fois p. 100.

D'autre part, il faut citer aussi le travail statistique du Dr Hauenschild[2] qui, dans un examen bactériologique fait à la clinique de Wurtzbourg, sur 25 cas de conjonctivites aiguës, a trouvé 13 fois le pneumocoque, qui a pu même être obtenu pur sur 4 cas de culture; tandis que dans 5 autres cas, on a constaté le même bacille avec le xérose bacille et 3 autres fois avec le microcoque pyogène albus.

Dans une épidémie de conjonctivite, chez 35 écoliers, le Dr Hauenschild a trouvé 8 fois le pneumocoque soit pur soit mêlé avec diplobacille.

De tous ces faits nous pouvons conclure que la présence du pneumocoque dans la sécrétion conjonctivale, est habituellement un signe précurseur d'une inflammation sérieuse.

Dr Galezowski.

1. Oertzen, *Du pneumocoque dans la conjonctive normale de l'homme* (*Klin. Monatsblätter*, nov. 1899).
2. Hauenschild, *Zeitschrift f. Augenheilkunde*, 1899.

THÉRAPEUTIQUE OCULAIRE

Traitement de la migraine par la phénacétine associée au sulfonal. — M. Liégeois, correspondant de l'Académie de médecine, conseille la phénacétine aux migraineux.

La dose est 0 gr. 50, en un cachet, pris au début de l'accès, dont les symptômes précurseurs sont vite reconnus par les migraineux.

Depuis quelque temps, M. Liégeois ajoute à la phénacétine du sulfonal, sous forme de cachets, contenant 1 gramme de sulfonal et 0 gr. 50 de phénacétine.

Grâce à ces cachets, la douleur hémi-cranienne prend fin avant que les paupières s'alourdissent; le sommeil est paisible, reposant, et le réveil n'est pas accompagné de malaises gastriques ni autres. (La *Presse médicale*, 30 juin 1900.)

De l'emploi de la glace dans le traitement des affections internes des yeux, par le Dr Galezowski. — L'étude des affections hémorragiques internes des yeux a attiré depuis longtemps mon attention, et malgré la fréquence très grande et variée des causes qui peuvent influencer leur développement.

Les rétinites hémorragiques et les choroïdites peuvent, en effet, surgir sous l'influence du relâchement des parois vasculaires et d'une dilatation veineuse consécutive dans les différentes régions du fond de l'œil.

Il est très difficile de réagir contre ces états congestifs, dont les causes sont très variées, et surtout lorsqu'on veut avoir recours aux moyens locaux. Ici, en effet, il est difficile d'atteindre les parties profondes du fond de l'œil à travers toute l'épaisseur du globe oculaire, surtout si l'on songe que l'action des médicaments introduits sous forme de collyres, de gouttes et de pommade s'atténue par l'écoulement des larmes et par l'absorption locale de la cornée, de la conjonctive et de l'iris.

Les paupières forment aussi une sorte de barrière peu accessible aux moyens employés extérieurement sur l'œil.

C'est en présence de toutes ces difficultés thérapeutiques que j'ai cru utile de mettre en pratique les applications de glace sur les yeux atteints de congestions internes, de stases veineuses, de rétinites hémorragiques, etc.

Ce moyen, quoique difficile à mettre en usage lui-même, peut

rendre pourtant de réels services, lorsqu'on voudra le systématiser, et étudier toutes les circonstances dans lesquelles il sera réellement utile.

Les indications pour l'application de la glace sur l'œil, je les ai précisées dans plusieurs de mes conférences faites à ma clinique de la rue Dauphine. Je me suis basé dans ces recherches sur les études antérieures faites au sujet de l'emploi de la glace dans les affections cardiaques, formulées par le Dr Le Gendre et M. le professeur Dieulafoy, et que l'on trouvera résumées dans la thèse de Robardet (Thèse de Paris, 1899).

La glace agit favorablement dans la péricardite, myocardite et les diverses tachycardies, disent ces auteurs.

La glace amènera aussi des effets vraiment surprenants sur les affections profondes oculaires, congestives et hémorragiques, si je m'en rapporte à mes propres investigations basées sur de très nombreux malades (Voy. plus haut, p. 332).

Le mode d'emploi est très simple : j'applique la glace pilée, renfermée dans des petits sacs en caoutchouc que j'ai fait construire par la maison Colin, de Paris, et qui sont fixés à une bande oculaire, également en caoutchouc, et pouvant être fixés sur l'œil fermé pendant le temps voulu.

Il est nécessaire que ces sacs, pour être mieux supportés par le malade, soient séparés de la paupière par une compresse en lint aseptique, trempée dans une solution calmante anesthésiante ou résolutive, pour empêcher l'évolution d'un érythème, d'un eczéma, etc.

Cette méthode de traitement sera d'autant plus utile qu'elle sera appliquée avec une certaine méthode.

Je fais appliquer la glace sur l'œil fermé deux ou trois fois par jour, pendant une ou deux heures consécutives, et je continue ce traitement pendant plusieurs jours, des semaines et des mois entiers, selon la cause et la nature de la maladie rétinienne.

Jusqu'à présent j'ai observé des résultats vraiment surprenants dans toutes les rétinites hémorragiques, n'importe à quelle cause générale qu'on les rattache. En dehors, en effet, du traitement constitutionnel, anti-glycosurique, albuminurique ou syphilitique, l'application locale de la glace est utile, car, en provoquant le resserrement des artérioles périphériques, elle régularise la circulation sanguine générale, veineuse aussi bien qu'artérielle.

Dr Galezowski.

De l'action des injections de chlorure de sodium sous la conjonctive dans les choroïdites de la macula, par Burri. — Ces injections paraissent avoir produit, selon l'auteur, dans deux

cas de choroïdite maculaire des yeux myopes, dont il rapporte l'histoire. La troisième observation se rapporte au cas d'une choroïdite maculaire traumatique.

Pour conclure, M. Burri déclare ce qui suit : d'abord, il tâche de prouver que les injections sous-conjonctivales de sérum artificiel sont un moyen très puissant qui facilite l'absorption d'exsudations intra-oculaires.

De plus, il croit que ce moyen est bien plus énergique que le traitement fait par les frictions mercurielles et les injections au sublimé, surtout si on l'applique dans des cas récents (*Zeitschr. für Augenheilkunde*, janvier 1900).

Dr G.

De la tropacocaïne comme anesthésique en ophtalmologie, par Hilbert (Société de Dantzig, 1899). — La tropacocaïne est le principe contenu dans les feuilles d'un arbre qui croît dans l'île de Java.

Hilbert l'a employée souvent comme un anesthésique de la conjonctive, et en particulier sous forme de chlorhydrate de tropacocaïne (50 centigrammes pour 10 grammes d'eau distillée) avec beaucoup de succès. Et il émet à ce sujet l'opinion suivante : c'est un antiseptique faible qui n'augmente pas la pression sanguine et ne dilate pas la pupille, et, de plus, ses propriétés anesthésiques sont égales à celles de la cocaïne, et moins irritantes.

CONGRÈS POUR L'ÉTUDE DE LA MALARIA

Un Congrès pour l'étude de la malaria, présidé par M. Lister, sera tenu à Liverpool du 25 au 28 juillet 1900.

Voici le programme de cette réunion :

Section de zoologie. — 1° Nature des hématozoaires. — 2° Les hématozoaires chez les animaux. — 3° Histoire des hématozoaires chez l'homme. — 4° Cytologie générale de ces parasites. — 5° Distribution des espèces. — 6° Evolution des hématozoaires. — 7° Nomenclature et classification.

Section de pathologie. — 1° Nomenclature de la malaria. — 2° Nombre des hématozoaires nécessaires pour produire la fièvre. — 3° État des hématozoaires pendant l'accès. — 4° Causes de la

fièvre et de l'anémie. — 5° Questions relatives au pigment. — 6° Causes de l'augmentation de volume de la rate, du foie. — 7° Existe-t-il une fièvre secondaire? — 8° Le poison malarien peut-il être éliminé ? — 9° Quelle est la cause de la disparition spontanée des hématozoaires? — 10° De l'immunité. — 11° Quand faut-il donner la quinine, etc., etc.

Section de prophylaxie. — 1° Classification, mœurs des différentes espèces de cousins dans leurs rapports avec la malaria. — 2° Jusqu'à quel point peut-on supposer que la malaria est propagée par l'*Anopheles?* — 3° Destruction des cousins, etc.

INDEX BIBLIOGRAPHIQUE

DHUYELLE. — Contribution à l'étude de l'ophtalmie purulente et en particulier de l'ophtalmie scrofuleuse (Thèse de Paris, 1900).

PEPPMULLER. — Une pseudo-tumeur épibulbaire syphilitique de structure tuberculeuse (*Archiv f. ophtalmologie de Graefe*, 1900, p. 205).

G. MAGRON. — L'emphysème orbitaire et palpébral (Thèse de Paris, 1900).

Dr HOLDEN. — Des altérations du chiasma dans l'acromégalie, et l'hypertrophie de la glande pituitaire (Travail lu à l'Académie de médecine de New-York, janvier 1900).

Dr LANGENDORFF. — Etude sur la nature des ganglions ciliaires (*Klinische Monatsblätter f. Augenheilkunde*, Stuttgart, mai 1900, p. 307).

REIMAR. — La soi-disant embolie de l'artère centrale de la rétine et de ses branches (Die sogenannte Embolie der Arteria centralis retinae und ihrer Aeste) (*Arch. für Augenh.*, t. XXXVIII, 4, p. 291-356, 1899).

REIMAR. — De la rétinite hémorragique consécutive à l'endartérite proliférante avec les résultats de l'examen microscopique d'un cas (Ueber retinitis haemorrhagica infolge von Endarteritis proliferans mit mikroskopischer Untersuchung eines Falles) (*Arch. f. Augenh.*, t. XXXVIII, 3, p. 209-259, 1899).

TITO COSTA. — Di una nuova particolarita nella tecnica dell' anestesia locale cocaïnicai (Genova, 1896).

BATEMAN. — La surdité et la cécité verbale (publication du *Progrès médical*, 1898).

HANOT. — Un cas de tuberculose de la membrane interne de l'aorte, 1895.

DRUAULT. — Recherches sur la pathogénie de l'amaurose quinique (Thèse de Paris, 1900).

NOUVELLES

XIII° CONGRÈS INTERNATIONAL DE MÉDECINE

PARIS, 2-9 AOUT 1900

Section d'Ophtalmologie

1° RAPPORTS

Enucléation et opérations proposées pour la remplacer. — PFLUGER (Berne). — DE SCHWEINITZ (Philadelphie). — SNELLEN (Utrecht). — SWANZY (Dublin).

Névrites optiques toxiques. — NUEL (Liège). — UHTHOFF (Breslau).

Centre visuel cortical. — ANGELUCCI (Palerme). — BERNHEIMER (Vienne). — HENSCHEN (Upsal).

Accommodation de l'œil. — HESS (Marbourg).

Le traitement avant et après l'opération de la cataracte. — SCHIOETZ (Christiania).

Réforme de la notation de l'acuité visuelle. — JAVAL (Paris).

2° COMMUNICATIONS INDIVIDUELLES

1. — Dr E. ROLLAND (Toulouse). — Guérison de la myopie par la nasalorexis. Résultats très éloignés.

2. — Dr FLAVEL B. TIFFANY (Kansas City). — New Treatment of Pannus.

3. — Pr ED. BRUCH (Alger). — L'ophtalmie granuleuse en Algérie.

4. — Dr ANTON ELSCHING (Vienne). — 1° Die Misbildungen des Sehnerveneintrittes mit Demonstration mikroskopischer Praepa-

rate. 2° Demonstration stereoskopischer Photographien von Augen und Augendurchschnitten.

5. — Dr Eleutheriades (Constantinople). — 1° De la sclérotomie rétro-iridienne préconisée comme une opération curative du glaucome hémorragique. Application sur 4 cas de glaucome de différentes natures. Résultats bons. 2° Nouveaux éléments étiologiques de la conjonctivite scrofuleuse et folliculaire, de la blépharite et blépharoadénite, de la kératite ulcéreuse et phlycténulaire, dus aux végétations adénoïdes.

6. — Dr Péchin (Paris). — Atrophie optique d'origine traumatique.

7. — Dr Abadie (Paris). — De l'ophtalmie sympathique qui survient malgré l'énucléation.

8. — Galezowski (Paris). — Sur les affections syphilitiques de la rétine et leur traitement.

9. — Dr Lucien Howe (Buffalo). — 1° On the confusion in methods of measuring and describing muscular anomalies. 2° Instruments : a) An improved optometer for measuring relative accommodation and convergence. b) A micremoter attachement to the horizontal microscope acting as a pupillometer.

10. — Dr Bourgeois (Reims). — Extraction simple de la cataracte sénile par kératotomie latérale externe et suture de la cornée.

11. — Dr Rochon-Duvigneaud (Paris). — Démonstration de l'anatomie de l'orbite (coupes et projections).

12. — Dr A. Terson (Paris). — De l'hémorragie dans le corps vitré au cours de l'hémorragie cérébrale.

13. — Dr Demicheri (Montevideo). — Traitement de l'atrophie tabétique des nerfs optiques.

14. — Dr Vacher (Orléans). — Retour à l'opération de la cataracte avec pont conjonctival.

15. — Pr Thomas Jonnesco (Bucarest). — 1° Le traitement du glaucome par la résection du sympathique cervical. 2° Extirpation des tumeurs du nerf optique par le procédé ostéoplastique.

16. — Dr Fage (Amiens). — Résultats de l'électrolyse dans le traitement des dacryocystites.

17. — Dr Terrien (Paris). — Opération de la cataracte secondaire par extraction.

18. — Dr Scrini (Paris). — Les collyres huileux.

19. — Pr Fr. Falchi (Pavie). — 1° Sur la pathologie oculaire fœtale dans la syphilis héréditaire. 2° Contribution à l'histogenèse de la rétine humaine.

20. — Dr Terson père (Toulouse). — L'arrachement d'un lambeau de la capsule antérieure au cours de l'extraction de la cata-

racte envisagée dans ses rapports avec les divers procédés opératoires.

21. — Dr Piton (Cherbourg). — La campo-périmétrie. Instrument à exposer.

22. — Dr Hocquard (Besançon). — Les plaies opératoires de la cornée dans l'extraction de la cataracte.

23. — Dr Emilio Vitali (Bari). — 1° Œil dioptrique, instrument pour enseigner objectivement la dioptrique oculaire tant physiologique que pathologique. Présentation d'instrument. 2° La fin ou la suppression des cataractes secondaires dans l'opération des cataractes séniles ordinaires, et en conséquence, opération des cataractes non mûres devenue possible.

24. — Dr Alberto Zanotti (Vercelli). — Amaurose et amblyopie dans la (lithiase) calculose rénale, et névrites optiques aiguës uricémiques.

25. — Dr Tscherning (Paris). — Rapports entre la profondeur de la chambre antérieure et la forme du cristallin.

26. — Suarez de Mendoza (Paris). — 1° Le traitement non opératoire de la myopie progressive. 2° Un cas d'hémorragie du corps vitré, survenue sept heures après l'opération de la cataracte et se résorbant sans réaction inflammatoire, grâce à la suture de la cornée. 3° Présentation d'instruments.

27. — Dr Darier (Paris). — De la dionine en thérapeutique oculaire. Son action analgésiante profonde. Ses propriétés comme succédané des injections sous-conjonctivales de chlorure de sodium.

28. — Dr Jatropoulos (Constantinople). — Un cas de rétinite proliférante monoculaire, suite d'invasion de liquide céphalorachidien par le pourtour de la papille.

29. — Drs de Lapersonne et Painblan (Lille). — De l'abrine dans les granulations conjonctivales.

30. — Dr Antonelli (Paris). — Les stigmates ophtalmoscopiques de la syphilis héréditaire et atavique; nouvelles contributions.

31. — Dr Hugo Wolf (Berlin). — Ophtalmoskopische Beobachtungen mit dem elektrischen Augenspiegel.

32. — Dr Grandclément (Lyon). — 1° Possibilité de guérir toutes les affections des voies lacrymales sans opération, par le massage aidé de quelques cathétérismes. 2° Observations et considérations nouvelles sur l'uvéite irienne.

33. — Dr Druault (Paris). — Pathogénie des névrites optiques.

34. — Pr Rohmer (Nancy). — Sur une altération spéciale de la peau des paupières supérieures chez les jeunes filles.

35. — Dr W. Schoen (Leipzig). — 1° Der Accomodationmechanismus unter Vorzeigung eines neuen Modells. 2° Kurze Mit-

theilung über einen interessanten Fall von Retinitis pigmentosa. 3° Ueber die mechanischen Verziehungen bei Myopie.

36. — Dr Otto Neustatter (München). — Zur Klärung der Skiaskopiestheorieen.

37. — Dr Aurand (Lyon). — 1° Tuberculose conjonctivale à forme végétante consécutive à une tuberculose naso-lacrymale. 2° Sarcome de la caroncule.

38. — Dr Jacqueau (Lyon). — L'hémianopsie homonyme double.

39. — Dr Armaignac (Bordeaux). — De l'ophtalmie purulente *ante partum* ou congénitale.

40. — Dr Vieusse (Toulouse). — Traitement des abcès du sinus frontal.

41. — Santos Fernandez (La Havane). — 1° Les maladies des yeux chez les nègres et les mulâtres. 2° Amblyopie par névrite périphérique due aux auto-intoxications d'origine intestinale.

42. — Dr G. Bull (Paris). — Mesure de l'amplitude de convergence par le stéréoscope.

43. — Pr Truc (Montpellier). — Deux cas d'abaissement de la cataracte.

44. — Dr Grossmann (Liverpool). — Quantitative colour-tests (examen quantitatif de la perception des couleurs).

45. — Drs Despagnet et Carra (Paris). — Pachychoroïdite avec ossification, suite de choroïdite atrophique congénitale.

46. — Dr Umberto Bruni (Rome). — Dell' expressione degli occhi (De l'expression des yeux).

47. — Dr Sourdille (Nantes). — Contribution à l'anatomie pathologique et à la pathogénie de l'œdème du nerf optique dans les tumeurs cérébrales.

48. — Dr Chevalier (Le Mans). — Remarques sur l'emploi des collyres huileux en ophtalmologie.

49. — Dr Kopff (Paris). — Un cas de névrite optique double, d'origine grippale, suivie de guérison.

RENSEIGNEMENTS RELATIFS AU CONGRÈS INTERNATIONAL DE MÉDECINE

A son arrivée à Paris, le congressiste n'a qu'à se rendre à l'École pratique, aux bureaux du Congrès. Là, il sera reçu par un secrétaire parlant sa langue, qui timbrera sa feuille de chemin de fer et lui remettra tout un dossier constitué à l'avance à son nom.

Ce dossier renferme : programmes, cartes d'invitations, renseignements sur le fonctionnement de l'Assistance publique.

On remettra en outre au congressiste le résumé des rapports de sa section, et même un Guide-Conti, édité spécialement pour la circonstance.

Nos confrères trouveront en outre, au secrétariat, un bureau de poste, télégraphe et téléphone, et MM. les secrétaires se mettront à leur disposition pour tous les renseignements concernant leur installation matérielle.

Les volumes suivants seront mis gratuitement à la disposition de MM. les membres du Congrès :

1° Un volume de procès-verbaux sommaires de l'ensemble des travaux du Congrès.

2° Un volume donnant le compte rendu *in extenso* des assemblées générales du Congrès.

3° Le volume contenant les travaux de la section dans laquelle chaque congressiste s'est fait inscrire (le volume de la section indiquée en premier sur sa feuille d'adhésion dans le cas où il serait inscrit dans plusieurs sections).

Pendant la durée du Congrès, il sera installé à la Faculté de médecine, dans des locaux de l'École pratique, 15, rue de l'École-de-Médecine (premier étage), dépendant du laboratoire de M. le professeur Lannelongue, un bureau central de presse, sous la direction du bureau de l'Association de la presse médicale française.

Tous les journalistes français et étrangers trouveront là, pendant la durée du Congrès, les renseignements, susceptibles de les intéresser, qui seront mis à notre disposition par les diverses sections du Congrès.

RÉPARTITION DES LOCAUX

Assemblées générales les 2, 5 *et* 9 *août*, dans le grand amphithéâtre de la Sorbonne.

Réunions des sections : 1° *Sciences biologiques*. — 1. Anatomie descriptive (College de France, salle n° 6); — Anatomie comparée (College de France, salle n° 8). — 2. Histologie et embryologie (pavillons d'histologie et amphithéâtre Cruveilhier, à l'École pratique). — 3. Physiologie (amphithéâtre de physiologie

à la Sorbonne); — Physique et chimie biologique (amphithéâtre de physique et de chimie, à l'École pratique).

2° *Sciences médicales.* — 1. Pathologie générale (amphithéâtre de pharmacologie, à la Faculté de médecine). — 2. Bactériologie (Institut Pasteur). — 3. Anatomie pathologique (amphithéâtre de M. Chantemesse, à la Faculté de médecine). — 4. Pathologie interne (grand amphithéâtre, à la Faculté de médecine). — 5. Maladie de l'enfance (amphithéâtre Turgot, à la Sorbonne). — 6. Thérapeutique (amphithéâtre du sud, à l'École de pharmacie). — 7. Pharmacologie (amphithéâtre du nord de l'École de pharmacie); — Matière médicale (galerie de l'École de pharmacie). — 8. Neurologie (amphithéâtre Richelieu, à la Sorbonne). — 9. Psychiatrie (amphithéâtre de géologie, à la Sorbonne). — 10. Dermatologie (hôpital Saint-Louis).

3° *Sciences chirurgicales.* — 1. Chirurgie générale (grand amphithéâtre de l'École pratique). — 2. Chirurgie de l'enfance (amphithéâtre Descartes, à la Sorbonne). — 3. Chirurgie urinaire (hôpital Necker).

4° *Ophtalmologie* sous la présidence du professeur Panas et du secrétaire général Dr Parent (amphithéâtre de chirurgie de l'Hôtel-Dieu).

5° *Obstétrique et gynécologie.* — 1. Obstétrique (amphithéâtre de physique, à la Sorbonne). — 2. Gynécologie (amphithéâtre de chimie, à la Sorbonne).

6° *Médecine publique.* — 1. Médecine légale (petit amphithéâtre de la Faculté de médecine). — 2. Médecine et chirurgie militaires (grand amphithéâtre du Val-de-Grâce).

Concours des hôpitaux. — L'administration des hôpitaux de Paris avait créé une place nouvelle de médecin oculiste qui sera chargé de diriger ce service dans un des hôpitaux de la ville.

Le concours institué à cet effet s'est terminé par la nomination de notre excellent confrère le Dr Morax.

Hôpital ophtalmologique. — Feu le baron Adolphe de Rothschild a laissé un capital d'environ 10 millions pour la fondation et l'entretien d'un grand hôpital ophtalmologique à Paris.

NÉCROLOGIE

Nous avons le regret d'apprendre la mort de M. le Dr J. Icard, directeur gérant du *Lyon médical*. Nous adressons à la rédaction du *Lyon médical* l'expression de nos bien sincères condoléances. La science perd avec cette mort un des propagateurs des idées de progrès, et la *Presse médicale* un éminent collaborateur.

Nous avons aussi à enregistrer le décès de M. le Dr Cadet de Gassicourt, médecin honoraire des hôpitaux de Paris, membre et ancien secrétaire annuel de l'Académie de médecine, et celui de M. le Dr Jules Chéron, médecin de Saint-Lazare, auteur de travaux estimés sur les maladies des femmes.

Un physiologiste des plus remarquables de l'Ecole d'Heidelberg, nommé Kühne, vient de mourir, en emportant avec lui des regrets généraux. Docteur en philosophie, il succéda à Hope-Seyler comme assistant de chimie à l'Institut pathologique. En 1868 Kühne fut nommé professeur de physiologie à Amsterdam, et en 1871, il succéda à Helmoltz, dans la chaire de physiologie d'Heidelberg. Ses travaux en chimie physiologique, en optique physiologique et dans la physiologie des muscles et des nerfs, font époque en médecine, en général, aussi bien qu'en ophtalmologie où il a fait des recherches importantes sur le pourpre rétinien. Sa mort est une perte pour la science physiologique en Allemagne.

Le Gérant : Félix Alcan.

5772. — L.-Imprimeries réunies, B, rue Saint-Benoît, 7. — Motteroz, directeur.

RAPPORTS

DES

AFFECTIONS OCULAIRES ET DENTAIRES

PAR

Le Dr F. DESPAGNET[1]

De tout temps on semble avoir admis certains rapports entre les yeux et les dents, et pour le démontrer il me suffirait de rappeler la dénomination spéciale donnée par les profanes aux canines appelées les dents de l'œil.

Toutefois ces rapports, mal définis, ne semblaient pas exister avec l'appareil dentaire tout entier mais bien être localisés aux canines, aux prémolaires ou à la première grosse molaire de la mâchoire supérieure. Quant aux troubles pathologiques résultant de ces rapports on trouve simplement signalés dans les auteurs les phénomènes irritatifs ou la faiblesse visuelle, et cela en quelques mots, sans autres détails explicatifs.

C'est du commencement de ce siècle seulement que datent les premières observations un peu précises quant aux phénomènes subjectifs accusés par les malades, mais toujours muettes quant à l'interprétation pathogénique. Et encore ces observations concernent-elles toujours des amauroses ou des phénomènes phlegmasiques orbitaires. Toutefois Travers, qui dès 1821 avait entrevu la possibilité de voir le strabisme se développer à la suite de l'irritation causée par la dentition difficile, voit-il son opinion confirmée par Frick et son traducteur Welbank.

Il nous faut arriver aux expériences mémorables de Magendie sur le trijumeau pour trouver bien affirmées les relations morbides des yeux et des dents et leur voir donner une explication physiologique. Depuis cette époque les

1. Communication faite à la Société de Stomatologie de Paris.

observations isolées se multiplient. Toutefois les auteurs classiques signalent toujours les affections oculaires d'origine dentaire, mais sans jamais s'y appesantir. Seul Tavignot[1] avait fait une étude de la question lorsque Teirlinck publia son *Essai sur les rapports pathologiques du système dentaire et de l'appareil visuel*[2].

Il semble qu'à partir de ce moment la classification de ces affections doive être définitive et classique. Il n'en est rien. Ouvrez les différents traités des maladies des yeux du troisième quart de ce siècle et vous les trouverez à peine signalées sinon oubliées. C'est que les ophtalmologistes sont encore réfractaires à ces idées, et il ne saurait y avoir là rien d'étonnant puisque bon nombre de nos collègues montrent encore aujourd'hui à leur endroit une indifférence qui équivaut bien à de l'hostilité.

Mais, à côté de ces derniers, il s'est trouvé des partisans convaincus, et parmi eux il me faut citer au premier rang mon maître M. Galezowski, qui, en 1873, par ses leçons et ses écrits a affirmé l'existence des lésions oculo-dentaires. Mettant à profit ses bonnes leçons, ses élèves, Métras, Ducellier, Mengin et moi-même ont imité son exemple et par des publications nombreuses sont venus confirmer l'opinion de leur maître. Aujourd'hui, après les remarquables travaux de Capdepont sur l'*Empyème du sinus maxillaire* et de Courtaix sur *les relations pathologiques entre l'œil et les dents*, travaux où tous ces faits sont exposés, commentés, discutés, expliqués anatomiquement et physiologiquement, il n'y a que ceux qui ne veulent pas voir qui restent aveugles.

Et comment ne pas admettre que les affections des dents ne puissent provoquer des altérations oculaires et inversement les affections oculaires des altérations dentaires quand, entre l'appareil dentaire, l'œil et l'orbite, il y a des rapports anatomiques de toute sorte.

Et tout d'abord le périoste orbitaire ne se continue-t-il pas

1. *Annales d'oculistique*, 1847, p. 39.
2. *Annales d'oculistique*, 1848, p. 451.

avec le périoste externe des maxillaires et de là avec la membrane alvéolo-dentaire (périoste alvéolo-dentaire)?

Ces alvéoles à leur tour ne forment-elles pas un tout presque continu avec le sinus maxillaire dont la paroi est toujours très mince et manque même souvent, de sorte que les racines sont à nu dans le sinus? D'autre part la muqueuse qui revêt le périoste du sinus est un prolongement de la pituitaire et communique avec les fosses nasales par deux orifices, l'un ouvert dans le méat moyen et manque souvent, l'autre siégeant dans l'infundibulum et formant le véritable orifice du sinus.

Enfin la paroi supérieure du sinus qui correspond au plancher de l'orbite est d'une minceur extrême.

De ces premiers rapports anatomiques ne résulte-t-il pas que toute inflammation du périoste des maxillaires, des alvéoles et du sinus maxillaire peut se communiquer à celui de l'orbite ou inversement puisqu'il y a continuité entre les deux et que, dans certains points, les barrières qui existent sont tellement faibles, comme la paroi supérieure du sinus, qu'elles ne sauraient s'opposer à la propagation d'un processus pathologique.

En outre dans le fait que la muqueuse qui tapisse le périoste du sinus vient s'ouvrir dans les fosses nasales, ne trouvons-nous pas une des causes de larmoiement sinon même d'infection des voies lacrymales? D'ailleurs il faut bien le reconnaître, la plupart des altérations du sinus : périostite, empyème, sarcome, se traduisent au début par des phénomènes du côté des voies excrétantes des larmes.

Mais entre l'œil et les dents nous n'avons pas que des relations établies par le périoste, le système veineux, qui est un merveilleux agent de transmission d'infection, est en rapports directs, le plexus labiral et coronaire, la veine faciale et l'angulaire se rendant dans l'ophtalmique qui, elle, se déverse dans le sinus caverneux. Cette voie permet à l'infection de se propager des dents à l'orbite, et même d'aller jusqu'au cerveau.

Quant aux rapports nerveux ils sont des plus intimes. La

cinquième paire ou trijumeau distribue la sensibilité générale à l'œil et aux dents des deux mâchoires. En effet cette paire présente au niveau du bord supérieur du rocher un renflement formant le ganglion de Glasser d'où partent trois branches : l'ophtalmique, la maxillaire supérieure et la maxillaire inférieure.

L'ophtalmique, dite de Wilis, donne trois rameaux : le frontal, le lacrymal et le nasal d'où dépend toute la sensibilité de l'œil. De plus l'ophtalmique envoie des branches anastomotiques qui relient entre eux le nerf optique et les différents nerfs moteurs de l'œil.

Enfin le grand sympathique concourt aussi à cette innervation déjà si riche par le ganglion ophtalmique qui reçoit sa racine motrice de l'oculo-moteur commun, la racine sensitive de l'ophtalmique de Wilis et sa racine ganglionnaire du plexus carotidien.

Ce ganglion fournit les nerfs ciliaires qui jouent un si grand rôle dans l'accommodation.

Ces rapports nerveux entre l'œil et les dents ne sont-ils pas des plus intimes puisqu'ils ont la même origine et sont fournis par une paire cranienne unique, la cinquième? Et dès lors ne trouvons-nous pas expliqués toutes les altérations de sensibilité de l'œil et leurs conséquences, tous les troubles fonctionnels réflexes allant jusqu'à la cécité produits par les lésions dentaires?

En effet dans tous ces rapports périostiques, vasculaires et nerveux nous trouvons la possibilité de voir se produire dans l'œil de par les dents des altérations anatomiques ou fonctionnelles dans toutes ses membranes.

A la période de dentition correspondent des phénomènes d'irritation du trijumeau produisant du larmoiement, des conjonctivites, des phlyctènes, de petits ulcères cornéens qui, infectés, dégénèrent en abcès. En effet, nous avons dit que le ganglion ophtalmique recevait sa racine sensitive de la branche de Wilis. Or c'est lui qui fournit les nerfs ciliaires dont le rôle est prépondérant dans la nutrition de la cornée.

Cette excitation du sympathique d'origine dentaire produit le plus fréquemment l'asthénopie accommodative. Elle est également pour moi une des causes communes d'une affection qui, en toute autre circonstance, entraîne avec elle un pronostic très grave. Je veux parler de la mydriase avec paralysie de l'accommodation. Quand on l'observe il vient tout de suite à la pensée qu'elle est la manifestation première d'une altération de l'encéphale. Eh bien, j'affirme que le plus souvent il ne faut pas chercher si loin et si haut et que les dents seules sont coupables, une pulpite simple due à de la carie ou à une obturation mal pratiquée suffisant pour la provoquer. Les phénomènes irritatifs cessant, la mydriase disparaît et l'accommodation se rétablit. Maintes fois j'ai vu des mydriatiques, soumis depuis des mois sans résultat à des frictions hydrargyriques, guéris par la simple avulsion d'une dent ou l'enlèvement du produit obturateur de la carie. Dans tous ces cas il est d'ordinaire un signe de contrôle : la sensibilité à la pression du sus ou sous-orbitaire.

Cette même branche de Wilis envoie les anastomoses qui relient les nerfs moteurs et le nerf optique. Son excitation pourra donc produire une déviation oculaire : le strabisme.

La carie dentaire pourra entraîner tout le cortège des symptômes infectieux. Les phlegmons orbitaires d'origine dentaire par propagation directe ne sont pas rares et nous savons le retentissement fâcheux que ce phlegmon de l'orbite peut avoir sur l'œil puisqu'il peut entraîner sa suppuration totale ou partielle (nécrose de la cornée), ou ce qui est plus fréquent l'atrophie du nerf optique avec la cécité par compression directe.

Quant aux troubles fonctionnels de l'œil, d'ordre réflexe pour la plupart et résultant d'une lésion de la sensibilité provoquée par une excitation des trijumeaux que peut occasionner une lésion dentaire, ils sont plus nombreux et varient depuis le plus faible degré d'amblyopie jusqu'à l'amaurose absolue. Ils peuvent être provoqués par de la gingivite simple, de la périostite, la carie dentaire ou l'avulsion.

Voici une observation de ce genre. C'est elle, à l'instiga-

tion de mon ami Rodier, qui m'a permis de venir devant vous faire une revue générale des rapports des affections oculaires et dentaires, non pas pour vous qui êtes unanimes à les admettre, mais pour mes collègues en oculistique dont beaucoup restent encore sceptiques à leur endroit.

Je dois la rédaction de cette observation à M. le Dr Gires.

Mlle Marie D..., 32 ans, père et mère bien portants, n'a jamais eu de troubles oculaires.

De santé excellente elle a eu souvent des maux de dents et névralgies dentaires...

A la fin avril 1899, le 24, la malade a été prise d'une douleur qu'elle qualifie de névralgie, localisée à la partie antérieure de la région temporale, et à la région orbitaire gauche. — Cette douleur apparaissait régulièrement le soir de 5 à 10 heures. — Mlle D... se couchait et s'endormait régulièrement mais elle ne pouvait se coucher sur le côté malade sous peine de violentes douleurs.

Deux ou trois jours après l'apparition de ces douleurs, l'œil gauche se troubla. La malade voyait les objets moins distinctement de cet œil, et comme à travers un brouillard. — A partir de ce moment, la vue de l'œil gauche a toujours baissé, et au bout de huit jours, Mlle D... ne pouvait plus distinguer de cet œil aucun objet; bientôt elle n'avait aucune sensation de lumière ou d'obscurité. « Son œil était mort », c'est son expression.

Pendant ce temps, les douleurs continuaient toujours le soir :

Le 28 *avril*, Mlle D..., bien qu'ayant retrouvé un peu de vision de son œil malade, vint me consulter à l'instigation du Dr Florand.

Voici les notes que je relève sur mon livre d'observations: Pas de saillie, ni de congestion des globes oculaires qu'on refoule sans provoquer de sensation pénible.

Amblyopie gauche sans lésions. Légère décoloration papillaire du côté externe par spasme vasculaire.

Perte du réflexe de la pupille qui est légèrement dilatée.

Douleur vive du sus-orbitaire à la pression. Affaiblissement de la sensibilité cornéenne et conjonctivale. Névralgie oculaire et hémi-cranienne. Rétrécissement interne du champ visuel. V = compte les doigts à 20 centimètres.

Carie dentaire. — L'œil droit est normal. Tout en constatant que l'œil compte les doigts à 20 centimètres, la malade me fait observer que, par intermittences, il y a une cécité absolue. Pour compléter l'observation je cherche sans les trouver les antécédents hystériques; la sensibilité cutanée est normale, le réflexe pharyngien physiologique.

Attribuant les troubles visuels au mauvais état de la bouche, je donne à Mlle D... le conseil de consulter son dentiste et de se faire extraire les dents cariées de la mâchoire supérieure. Elle ne suit pas ce conseil immédiatement, mais dix jours après, *le 2 mai*, elle se décide à aller voir le Dr Rodier qui constate : Absence complète de soins de propreté. Gingivite généralisée due à la présence de tartre. Tartre vert au niveau du collet des incisives supérieures et inférieures.

Maxillaire inférieur. — A gauche les molaires manquent. — On constate une fistule à la prémolaire, une pulpe à nu à la première prémolaire. Canine et incisive normales et saines.

A droite il reste encore les racines des trois molaires et de la 2e prémolaire. — La 1re prémolaire a une carie pénétrante encore sensible.

Maxillaire supérieur. — A droite les deux incisives sont normales ainsi que la 1re prémolaire (légèrement cariée) et la 2e molaire. Il persiste les racines de la canine de la 2e prémolaire, de la 1re molaire et de la dent de sagesse.

A gauche, l'incisive centrale normale porte une petite obturation; la latérale, très cariée, a son canal très infecté. De la canine et de la 1re prémolaire il ne reste que les racines; la 2e prémolaire, cariée profondément, est atteinte de pulpite aiguë, cause des douleurs actuelles; la 1re et la 2e molaire ont chacune une légère carie; la dent de sagesse est représentée par un débris de sa racine. M. Ro-

dier extrait, séance tenante, les racines de la canine et de la 1re prémolaire, ainsi que la 2e prémolaire supérieure gauche.

Les racines extraites de la canine et de la 1re prémolaire avaient le canal très infecté. Au sommet quelques fongosités sans poche kystique ainsi que la présence de nouvelles formations cémentaires témoignent d'une vieille infection chronique des régions apicale et périradiculaire de ces deux dents.

La deuxième prémolaire présentait une carie pénétrante banale avec pulpe vivante montrant sur toute sa surface un semis de petites extravasions sanguines témoins de son infection aiguë et récente.

Dès cet instant, la malade a été agréablement surprise de ne pas ressentir le soir les douleurs qu'elle ressentait chaque jour. Depuis, elle n'a plus jamais souffert. *A la fin de la semaine*, cinq ou six jours après, la malade a commencé à avoir des sensations de lumière; à partir de ce moment, l'œil se prend à revivre, les sensations deviennent plus nettes et, au bout d'une quinzaine de jours, les objets apparaissent dans un brouillard, d'abord très intense puis moins dense, et depuis ce moment la vue est revenue de plus en plus distincte.

Le 20 *juin* la malade voit de son œil gauche, moins bien qu'avant le début des accidents, et moins bien que de l'œil droit. Les objets lui semblent encore baignés dans un très léger brouillard, et ont un contour peu net. — La malade remarque une amélioration sûre, bien que très lente, de jour en jour.

Pendant tout ce temps, l'œil droit est resté sain, seulement un peu fatigué.

Le 6 *juillet* la malade fait savoir à M. Rodier qu'elle est complètement guérie.

J'ai eu personnellement l'occasion de revoir cette malade, désirant contrôler par moi-même l'état physique et fonctionnel de son œil. C'est à la fin de l'année 1899 que dans ce but je la fis venir à mon cabinet. Les pupilles des deux yeux sont de dimensions égales, leurs réflexes sont normaux.

L'œil gauche ne présente ophtalmoscopiquement aucune particularité. La décoloration externe du nerf optique, constatée en avril, n'existe plus; les trois zones colorées concentriques sont très nettes et les mêmes des deux côtés. La sensibilité cornéenne ou conjonctivale est aussi vive à gauche qu'à droite. Plus de douleur à la pression du sous-orbitaire gauche. Le champ visuel est normal dans les deux yeux qui sont emmétropes et V = 1 à gauche comme à droite.

Voilà donc un cas bien net d'amblyopie monoculaire, je dirai presque amaurose, sans lésion ophtalmoscopique avec névrite du trijumeau consécutive à une pulpite dentaire et radicalement guérie par l'avulsion des dents coupables. On pourra dire avec raison que c'est là un cas banal, d'observation journalière pour ceux qui étudient avec attention les rapports entre l'œil et la bouche, mais comment interpréter ces faits? S'il est facile de comprendre que l'irritation périphérique d'un nerf sensitif se transmette aux centres nerveux d'origine pour de là se répercuter sur une ou plusieurs branches nerveuses qui en dérivent et y produire soit des phénomènes d'excitation si l'irritation est légère, soit une parésie ou même paralysie si l'irritation est violente, il n'est pas aussi facile d'interpréter les troubles amblyopiques ou amaurotiques. Malgré le nombre de théories émises, malgré la dernière en date qui, après les travaux de Knies et Deutschmann sur l'ophtalmie sympathique, veut faire intervenir pour expliquer ces faits les microbes infectieux, je reste plus convaincu que jamais qu'il s'agit simplement là de phénomènes d'ordre réflexe et que la théorie de Brown-Séquard est toujours la vraie, c'est-à-dire celle des troubles vaso-moteurs. L'excitation du nerf dentaire produit, par phénomène réflexe, une action vaso-motrice constrictive ou dilatatrice dans les centres nerveux optiques ou dans le nerf optique lui-même. Il en résulte une anémie locale capable de paralyser la substance grise et par suite les nerfs centripètes ou centrifuges qui en partent, et dans

Mais nous n'avons parlé que des lésions dentaires provoquant des altérations oculaires et nous devons nous demander si la réciproque n'existe pas. Certainement oui, elle existe et les rapports anatomiques, que je vous ai rappelés au début, sont là pour en témoigner. Malheureusement, les faits sont mal étudiés. En effet, quand un œil s'enflamme ou se trouble, on court d'ordinaire assez vite chez le médecin parce qu'on n'a que deux yeux. Mais quand à la suite d'une affection oculaire on souffre de la bouche, on ne va pas de sitôt chez le dentiste, parce qu'on a 32 dents. On n'y va que beaucoup plus tard alors qu'il est impossible de retrouver la vraie pathogénie de la lésion.

Sans parler des névralgies dentaires qui sont la règle dans l'iritis, le glaucome, il y a des infections du sinus et des dents consécutives à des suppurations cystiques ou péricystiques, sans vouloir faire intervenir celles qui peuvent se produire à la suite de la panophtalmie ou du phlegmon de l'orbite. Mais je ne veux pas insister sur ces faits, je veux simplement y attirer l'attention de la Société de stomatologie, persuadé que si ses membres si actifs veulent bien s'occuper de la question, l'histoire des rapports des lésions dentaires consécutives aux altérations oculaires ne tardera pas à s'enrichir de nouveaux faits nombreux et intéressants.

Dr F. Despagnet.

SYNDROMES OCULAIRES HYSTÉRIQUES

SIMULATEURS D'AFFECTIONS ORGANIQUES

PAR

Le Docteur E. KŒNIG (de Paris)

CHAPITRE I

CONSIDÉRATIONS GÉNÉRALES

Depuis que l'impulsion donnée par les travaux modernes aux maladies du système nerveux a élargi leur domaine, leur étude est devenue plus complexe.

Envisagées dans leur essence propre ou dans les rapports qu'elles présentent avec les affections similaires, elles offrent des modalités cliniques diverses et une analogie fictive dont le résultat est d'établir une confusion dans l'esprit du clinicien.

Cette confusion est fréquente; il faut, pour l'éviter, disposer d'un certain nombre d'éléments qui, seuls, permettront d'établir un diagnostic différentiel basé sur des signes rationnels.

Nous ne faisons pas seulement allusion aux maladies organiques qui ont une symptomatologie commune, mais à une autre affection, l'hystérie qui est capable de simuler presque toute la pathologie nerveuse. Elle saura revêtir le masque de l'apoplexie, de la méningite, des accidents syphilitiques, de l'hémorragie et du ramollissement cérébral, des paralysies diverses, des névrites périphériques.

Cependant si la simulation est parfois complète, rien n'est livré au hasard.

« Tout se passe, dit Charcot, suivant des règles dans l'hystérie, toujours les mêmes. La symptomatologie se rapproche toujours et souvent très étroitement de celle qui se rattache aux maladies à lésions matérielles.

« La ressemblance est parfois si frappante qu'elle rend le diagnostic des plus ardus. »

Maintenant que l'on connaît mieux l'hystérie, elle ne sera plus le fameux protée insaisissable. Peu à peu, elle se dépouille de ses aspects trompeurs; ses formes changeantes se précisent, et on voit mieux apparaître les liens de connexité qui la rattachent fictivement aux autres maladies.

Le but de ce travail est précisément de relever les cas nombreux où le problème de simulation se pose et qu'il faut bien connaître en présence des exigences de la pratique courante. Ainsi que le fait observer le Dr Bardol dans sa thèse[1], la nécessité d'élucider ce problème s'impose pour le traumatisme qui intéresse particulièrement le médecin légiste, et pour les contractures que le chirurgien doit connaître sous peine de s'exposer à des mécomptes.

Tous deux doivent apprendre à décider de la nature organique ou fonctionnelle des troubles nerveux, car nombreux sont les cas où des erreurs regrettables ont été commises. Pour les éviter il faut donc connaître cette simulation et les moyens de la découvrir. On se laissera guider par les mêmes principes que pour l'étude des maladies organiques, d'où dérive l'emploi de la méthode anatomo-clinique.

« Cette ressemblance, dit Charcot[2], qui désespère le clinicien, doit servir d'enseignement au pathologiste qui, derrière le syndrome commun, entrevoit une analogie de siège anatomique, et, *mutatis mutandis*, localise la lésion dynamique d'après les données fournies par l'examen de la lésion anatomique correspondante. Et cela nous conduit à reconnaître que les principes qui régissent l'ensemble de la pathologie sont applicables aux névroses, et que, là aussi, on doit chercher à compléter l'observation clinique en pensant anatomiquement et physiologiquement. »

On verra au cours de cette étude combien cette remarque est juste. Souvent un syndrome simulateur pourra être

1. Bardol, *De l'hystérie simulatrice de maladies organiques de l'encéphale chez les enfants* (Thèse Paris, 1893).
2. *Leçons*, t. III, p. 16.

étudié d'après les mêmes données que fournira une lésion supposée du territoire anatomique correspondant.

Est-ce à dire que l'hystérie doive perdre toute son individualité? Assurément non. Elle restera toujours affirmée par des stigmates immuables. Il se présentera toujours un signe qui permettra de revenir au type fondamental.

L'hystérie n'existe pas toujours exclusivement. Il est des cas plus complexes bien étudiés par M. Souques[1] dans son travail sur les syndromes hystériques simulateurs des maladies organiques de la moelle épinière. Ce sont les associations morbides de l'hystérie[2], et l'hystérie monosymptomatique. « Il ne suffit pas, en effet, dit M. Souques, de démontrer que le malade est hystérique, il faut montrer qu'il n'est que cela, preuve qu'il s'agit d'une simulation, et dans les cas complexes d'association, il est nécessaire de faire la part de chacun des deux facteurs. Les deux affections dynamiques et organiques évoluent parallèlement. »

On voit jusqu'où l'on peut pousser le problème, et, assurément, si nous devions envisager la question sous toutes ses formes, nous nous trouverions entraîné trop loin.

A part les études faites par MM. Souques et Bardol, il n'y a dans la littérature que des documents épars en ce qui concerne la simulation des maladies du cerveau et de la moelle épinière; notre intention n'est pas de traiter complètement ce sujet, nous nous bornerons à signaler les plus importantes parmi celles de l'encéphale avant d'aborder les syndromes hystériques de l'appareil de la vision.

La confusion est possible pour un grand nombre de symptômes fournis par les lésions de l'écorce cérébrale. L'hystérie peut simuler en effet l'hémiplégie, l'athétose, l'épilepsie, l'atrophie musculaire, les monoplégies, les contractures, l'aphasie, les tremblements.

Les travaux de M. le Pr Raymond, de MM. Rendu et Dutil sur les modalités cliniques des tremblements ont modifié

1. Souques, Thèse Paris, 1891.
2. D'Aurelles de Paladines, *Associations morbides de l'hystérie* (Thèse Paris, 1889).

les idées concernant l'hémichorée et l'hémiathétose que l'on ne rapporte plus exclusivement aujourd'hui à des lésions des centres nerveux. Les rapports de la chorée et de l'hystérie sont connus; on sait que la chorée de Sydenham peut se transformer en chorée rythmée ou le phénomène inverse peut se produire. On a cité des cas où l'hémichorée était associée à une forme d'hémitremblement hystérique.

« En somme, disait Charcot[1], l'histoire des tremblements hystériques est un chapitre de plus à ajouter à l'histoire si intéressante et déjà si chargée de la simulation hystérique des diverses maladies du système nerveux. »

« Les paralysies corticales, dit Richer, sont celles qui offrent les plus grandes analogies avec les paralysies hystériques. En effet, elles sont limitées, incomplètes, transitoires, variables, s'accompagnant de convulsion dans le membre. »

De plus, comme dans les paralysies corticales, on constate dans la paralysie hystérique la persistance de la contractilité électrique.

En ce qui concerne les monoplégies, celles qui succèdent à un ictus ont pu être attribuées à une lésion organique, tandis qu'elles ne relevaient que de l'hystérie.

Nous venons de voir quelles sont les lésions limitées de la zone motrice corticale que l'hystérie peut simuler. Il nous reste à dire quelques mots de celles qui ont leur siège anatomique à la base du cerveau, dans la capsule interne et à la protubérance.

Parmi les *paralysies alternes* qui sont reproduites par l'hystérie, il faut signaler le *syndrome de Weber*, dont il sera question plus loin en étudiant les troubles sensoriels et moteurs de l'appareil de la vision, le syndrome de Millard-Gübler, qui est caractérisé par une paralysie faciale d'un côté et par une paralysie des membres du côté opposé.

Le Dr Tournant[2], dans une thèse inspirée par le Pr Raymond, a signalé un cas de simulation hystérique de ce syndrome.

1. *Leçons cliniques*, Guinon, t. I, 1892.
2. Tournant, Thèse Paris, 1891

Les principaux symptômes observés chez le malade étaient les suivants :

1° Paralysie incomplète du bras gauche, troubles profonds de la sensibilité au contact, à la douleur et au froid, perte partielle du sens musculaire, anesthésie orbiculaire, anesthésie pas en rapport avec le plexus brachial;

2° Paralysie faciale droite, asymétrie, commissure latérale droite abaissée, la gauche tirée en haut et en dehors, aile du nez un peu déviée à gauche, orbiculaire des paupières et frontal intacts; dans l'art de souffler, la joue droite gonfle davantage; écoulement de salive, progression défectueuse des aliments qui séjournent dans le sillon gingival droit.

Il s'agissait donc d'une imitation parfaite de la paralysie faciale. Ces phénomènes sont rares dans le spasme glosso-labié et, d'ailleurs, ils se trouvent du côté contracturé.

Nous ne pouvons terminer ces considérations générales sans dire quelques mots de l'hystérie simulatrice des maladies organiques de l'encéphale avec *lésions disséminées*.

Il existe des pseudo-méningites aiguës ou chroniques qui peuvent simuler à s'y méprendre la maladie elle-même. Charcot en a cité un cas remarquable[1]. Il s'agissait d'une enfant hystérique pour laquelle le diagnostic de méningite avait été porté; toute la famille était dans la consternation, le médecin venait de porter un pronostic fâcheux. En entrant dans la chambre de la malade, Charcot fut frappé de son attitude. Elle exécutait à l'aide des mains une série de mouvements rythmés qui lui parurent caractéristiques.

« Voilà une singulière méningite », dit-il. En touchant la tête il constata l'existence d'une *plaque hystérique*. La malade avait vu double et avait vomi, symptômes qui avaient donné du poids au diagnostic porté. Mais M. Charcot déclara, à la stupéfaction des parents, qu'il ne s'agissait pas de méningite. Trois ou quatre jours après, l'enfant était sur pied; il s'était agi d'un petit orage hystérique. « Et voilà, ajoutait Charcot,

1. Charcot, *Leçons du mardi*, n° 14, 1888.

à quoi sert la connaissance de l'hystérie et de la chorée rythmée en particulier. »

Tout dernièrement une erreur semblable a pu être commise par de jeunes médecins pourtant avisés, rompus à l'examen des hystériques. La jeune malade, dont nous relatons plus loin le résumé de l'observation, s'était présentée à la consultation du mardi avec une hémiparésie gauche accompagnée de contracture et une hémianesthésie très prononcée. Du côté de l'appareil de la vision, nous avions constaté un rétrécissement du champ visuel, de la diplopie homonyme, du nystagmus. Tous ces symptômes appartiennent à l'hystérie, et la malade fut présentée comme telle à l'auditoire par M. le Pr Raymond.

Quelques jours après, tous les symptômes d'une méningite grave apparurent : délire, convulsions, rétraction du ventre, amaurose complète, nystagmus, etc.

L'état parut si alarmant que les élèves du service appelés en toute hâte se prononcèrent pour une méningite à issue fatale imminente. Nous fumes nous-même très surpris d'apprendre d'un des assistants du service qu'une grosse erreur de diagnostic avait été commise par nous qui avions affirmé l'origine hystérique des accidents oculaires.

Le malentendu ne dura point. En effet, le lendemain même du jour où ces symptômes de pseudo-méningite avaient éclaté avec autant d'intensité, la malade avait pu se lever et était partie de l'hôpital à pied, complètement guérie.

Ces deux exemples constituent une preuve de plus en faveur de l'assimilation complète des deux affections, et du danger qu'il y a à les confondre.

Si des névrologues eux-mêmes ont pu se méprendre à ce point, ne comprend-on pas qu'il soit important d'insister sur la nécessité qu'il y a à connaître les caractères distinctifs grâce auxquels on saura faire, dans un groupement aussi confus de symptômes, une sélection entre ceux qui appartiennent à la fiction et ceux qui ressortissent à la maladie vraie.

CHAPITRE II

SYNDROMES OCULAIRES SIMULATEURS

Les notions que nous venons d'exposer sont déjà connues, et maintes fois M. le Pr Raymond a eu l'occasion de les signaler à l'attention de ses auditeurs.

On pourrait croire ainsi, pour ce motif, que la littérature ophtalmologique est riche en documents de cette nature, mais il n'en est rien.

Quand on parcourt les travaux récents qui ont été publiés, même dans ces derniers temps, on voit qu'il sont rares.

Cette question n'a pas eu l'ampleur qu'elle mérite, du moins l'on ne s'est pas attaché à reconnaître parmi les nombreux stigmates oculaires ceux qui, plus spécialement, peuvent être confondus avec la névrose.

Leur masque n'était guère plus connu que leur physionomie réelle il y a quelques années, mais ils sont devenus d'un tel secours dans la pathologie nerveuse que cette raison seule suffirait à démontrer la nécessité qu'il y a à faire ressortir les éléments similaires qui affectent parfois une précision troublante pour le clinicien.

Un symptôme oculaire est-il d'ordre dynamique ou organique? Y a-t-il simulation ou combinaison? Telles sont les questions qui se posent souvent en clinique, et sans insister autrement que nous ne l'avons fait pour les maladies générales, ne voit-on pas l'intérêt qui s'attache à cette étude et les conséquences qui en dérivent pour le diagnostic et le pronostic.

Au surplus, la recherche de ces ressemblances et des moyens propres à les découvrir nous fournira l'occasion de rappeler, presque pour toutes les manifestations morbides de l'appareil visuel, les interprétations diverses qui ont été données.

Pour mettre de l'ordre dans cette étude, nous distingue-

rons, à l'exemple de M. Bardol, les troubles oculaires qui dépendent :

A, des *fonctions sensorielles;*
B, des *fonctions motrices.*

A. — Fonctions sensorielles.

Les symptômes oculaires qui se rattachent à l'hystérie ont été observés depuis longtemps, mais leur étude scientifique est de date récente. On doit surtout à M. Parinaud d'en avoir donné une bonne description. Ce qu'on est convenu d'appeler *amblyopie hystérique* figure parmi les principaux stigmates de la névrose.

Elle revêt des formes très diverses; la plus fréquente est celle qui porte sur les modifications du champ visuel qui est rétréci concentriquement. Sous cette forme l'amblyopie hystérique revêt un caractère pathognomonique. Il n'en est pas de même pour des faits extrêmement rares d'*amaurose hystérique*. Ceux-ci empruntent quelques caractères aux déterminations organiques et méritent de retenir l'attention. Cependant, disons-le de suite, cette simulation n'est qu'apparente.

On connaît l'observation de Sevestre[1] dans laquelle une cécité temporaire alternait avec l'aphasie et suivait ou précédait les attaques hystériques. Dans un autre cas, la cécité se produisait en dehors de toute attaque, s'accompagnait de maux de tête et durait longtemps[2].

On a cité d'autres exemples où l'amaurose hystérique survenait après un ictus et se rattachait à des phénomènes que l'on pouvait attribuer à une lésion matérielle.

L'examen ophtalmoscopique n'aurait pas suffi toujours pour trancher la difficulté, car il existe des cas d'amaurose d'origine organique sans lésions du fond de l'œil. Chauffard

1. *Société médic. des hopitaux*, 1882.
2. Saint-Ange, *Rev. médic. de Toulouse.*

en a cité plusieurs exemples et nous-même en avons rapporté deux cas. On avait indiqué pour le diagnostic différentiel la soudaineté du début, mais il en est souvent ainsi dans les lésions organiques centrales. C'est dans ces conditions aussi, que se produit, dans la sclérose en plaques, l'amaurose transitoire.

Il est cependant possible d'établir certaines différences. L'amblyopie et l'amaurose qui surviennent à la suite de lésions combinées des lobes occipitaux débutent souvent par des lacunes symétriques du champ visuel qui peuvent affecter la forme hémiopique et de l'hémianopsie vraie verticale ou horizontale. Le début est de courte durée, mais il est nettement observé par le malade.

On peut s'aider aussi des commémoratifs en l'absence de tout autre symptôme général, ce qui est chose rare.

Le plus souvent l'amblyopie et l'amaurose s'accompagnent de spasmes toniques et cloniques des paupières, lesquels joints à la connaissance de la superposition des troubles de la sensibilité (Gilles de la Tourette) constituent des signes de grande valeur.

Mais il y a plus, la cécité monoculaire n'est qu'apparente chez l'hystérique, contrairement aux amauroses organiques, elle ne gêne guère le malade ou très peu.

Enfin, un caractère des plus importants et propre à distinguer cette amaurose d'une amaurose organique, c'est cette particularité qu'un œil qui ne voit pas *dans la vision monoculaire peut voir dans la vision binoculaire* (Charcot, Parinaud[1]). Mais il faut solliciter cette dernière par certains moyens dont le plus en usage est le prisme qui dédouble l'image et permet de constater que l'une d'elles est vue par l'œil supposé amaurotique. M. Parinaud expliquait ces phénomènes en supposant que chaque œil est en relations avec les deux hémisphères. Pour Pitres il y aurait un double centre cortical de la vision; l'un serait préposé à la vision monoculaire et l'autre à la vision binoculaire.

1. *Bulletin de la Société d'ophtalmologie*, Paris, 1889, Félix Alcan.

Pour M. Parinaud la vision binoculaire serait une fonction spéciale, pouvant rester intacte quand l'autre est intéressée.

Quelles que soient ces explications il n'en est pas moins vrai que l'on doit faire la recherche de tous ces signes quand il s'agit de faire le diagnostic d'une amaurose unilatérale.

La difficulté est grande quand il n'existe pas de signes ophtalmoscopiques et pas de troubles pupillaires.

L'examen dont nous parlions plus haut est donc du plus grand intérêt. Nous disions que l'amaurose n'est pas absolue, et cela est vrai.

On se rappelle l'expérience faite par M. Janet. Il suggéra dans le sommeil hypnotique à une hystérique amaurotique qu'elle aurait une crise quand elle apercevrait un morceau de laine violette. Une fois réveillée, on la place en face du périmètre et l'on fait arriver doucement le morceau de laine dans le champ de l'œil amblyope : aussitôt la malade eut une attaque; elle venait donc de *voir* la laine avec l'œil supposé atteint d'amblyopie. Rien n'est comparable à cette forme de cécité. Il est certain que ces phénomènes proviennent de la disparition de la vision consciente. L'hystérique voit, mais il n'a pas conscience qu'il voit.

Le prisme, le stéréoscope, la boîte de Flees sont des artifices qui mettent bien en évidence cette affirmation.

Revenons à l'amblyopie proprement dite dont la forme la plus habituelle est le rétrécissement du champ visuel qui est le stigmate le plus fréquent. On sait que le champ visuel normal mesuré au périmètre atteint 90° du côté temporal, 60° du côté nasal, 65° en haut, 70° en bas.

Mais ces mesures varient de quelques degrés à l'état normal, et il ne faudra apprécier l'existence d'un rétrécissement que lorsque celui-ci atteint 70°.

Chez l'hystérique il peut atteindre jusqu'à 5°; même alors il est remarquable que le sujet ne s'en trouve pas plus incommodé pour les actes de la vie ordinaire. Janet a cité le cas d'un malade dont le rétrécissement était très prononcé et qui tombait en attaque dès qu'on approchait une allumette à l'extrémité du champ visuel.

De plus, au cours d'un examen périmétrique, on peut constater des différences notables pour différents diamètres, et, si on n'est prévenu de cette cause d'erreur, on peut avoir un rétrécissement irrégulier simulant celui des atrophies optiques.

Le rétrécissement est le plus souvent bilatéral. Dans le compte rendu du service ophtalmologique de M. Parinaud de l'année 1888, on note, sur 79 cas, que 8 fois le rétrécissement unilatéral existe du côté anesthésié.

La dyschromatopsie et le champ visuel des couleurs sont utiles à connaître comme moyen de diagnostic différentiel. Nous rappellerons que le bleu est la couleur la plus étendue, mais il peut y avoir transposition du rouge; viennent ensuite le jaune, l'orange, le vert, le violet.

Ces dernières couleurs peuvent subir un rétrécissement très marqué jusqu'à la disparition complète, surtout pour le violet.

La persistance du rouge reste le caractère dominant de la dyschromatopsie dans l'hystérie. Ce caractère la différenciera nettement du tabes où la perte du rouge et du vert est la première en date.

Parmi les affections dont l'hystérie peut revêtir le masque, il faut citer les *amblyopies toxiques* (alcoolisme, diabète) dont le signe pathognomonique est un scotome central pour les couleurs.

Entre ces deux affections, l'opposition est complète en ce qui concerne la dyschromatopsie. « Celle-ci, dit M. Parinaud, affecte la forme d'un scotome qui se développe du centre à la périphérie, contrairement à l'anesthésie rétinienne dont le développement est concentrique; elle altère primitivement la vision du rouge et du vert, respectant celle du bleu. »

Cependant, cette différence n'est pas toujours aussi tranchée, puisque l'on rencontre quelquefois le scotome central dans l'hystérie.

« Les deux processus, dit M. Parinaud, scotome central et rétrécissement périphérique, peuvent évoluer simultanément, de sorte qu'il existe entre eux une zone intermédiaire où la vision est conservée. »

Le scotome central peut aussi exister dans l'hystérie en dehors de tout rétrécissement du champ visuel, ce qui donne lieu à une confusion puisque le scotome central est un des sygnes les plus importants de l'amblyopie toxique. La recherche de quelques stigmates de l'hystérie, la nyctalopie pour les intoxications permettront de faire le diagnostic différentiel.

Une forme d'amblyopie qu'il est difficile de différencier de l'amblyopie hystérique est celle qui provient d'une lésion du carrefour sensitif. On sait depuis Charcot[1] que les foyers hémorragiques du tiers postérieur de la capsule interne s'accompagnent d'une hémianesthésie avec rétrécissement concentrique du champ visuel et d'une dyschromatopsie semblable à l'hystérie, et le rétrécissement est bilatéral. M. Gilles de la Tourette fait remarquer que, dans les cas où il existe de l'hémiplégie hystérique, on ne pourra baser l'appréciation que sur certains caractères qui ont trait aux antécédents morbides du sujet, l'attitude, la démarche et la participation de la face. Le siège de l'amblyopie hystérique pourrait bien être le carrefour sensitif.

Que devons-nous maintenant penser de l'hémiopie que l'on observe dans l'hystérie? Son existence a été contestée et jusqu'à présent il ne semble pas qu'on ait rencontré ce symptôme en dehors de la migraine ophtalmique d'origine hystérique. Il n'en est pas moins important à connaître.

A l'exemple de Charcot, Féré a nié son existence, Galezowski, Svynos, Bellouard, affirment au contraire l'existence de l'hémiopie dans l'hystérie, et M. Janet a confirmé cette opinion.

Dans les nombreux examens de champ visuel que nous avons pratiqués, nous n'avons jamais noté l'hémianopsie typique.

Le rétrécissement peut prédominer du côté temporal ou

1. Charcot, *Leçons sur les localisations dans les maladies du cerveau et de la moelle*, Paris, 1876-1880.

exister exclusivement d'un côté; mais jamais nous n'avons constaté la division symétrique des deux champs visuels à l'état permanent.

Dans la thèse de M. Finck on trouve 11 observations de M. Babinski, et deux autres prises dans les services de M. Charcot et de M. Raymond, qui ont trait à des malades que nous avons examinés. Nous avons constaté chez eux l'hémiopie sous forme transitoire à la suite des attaques; mais, dans la suite, l'examen ultérieur n'a toujours révélé que le rétrécissement du champ visuel.

On est le plus souvent obligé de s'en rapporter au dire des malades qui, sans être prévenus, affirment ne pouvoir distinguer que la moitié des objets.

L'hémiopie existe sans doute, mais comme fait clinique, à l'état transitoire et non comme stigmate permanent.

Quoi qu'il en soit, il est admis que l'hystérie peut réaliser l'hémianopsie, c'est-à-dire une lésion limitée dont le siège est à la base ou à la surface du cerveau.

B. — Fonctions motrices.

AFFECTIONS HYSTÉRIQUES DES PAUPIÈRES ET DES MUSCLES OCULAIRES

La question des affections hystériques des muscles oculaires a donné lieu à de nombreuses controverses qui portent sur le diagnostic différentiel entre la paralysie et la contracture.

M. Borel, dans un excellent mémoire, en a fait une étude approfondie[1].

Conformément au but de ce travail, nous n'envisagerons que les troubles moteurs qui peuvent revêtir les caractères des affections organiques.

1. Borel, *Des affections hystériques des muscles oculaires* (*Archives d'ophtalmologie*, 1886).

L'orbiculaire des paupières est certainement le muscle de l'œil qui se trouve le plus souvent atteint dans l'hystérie. C'est sous forme de spasme et de contracture qu'il se présente. Les moindres causes peuvent déterminer le blépharospasme chez l'hystérique, et par sa fréquence, il devient un signe de grande valeur pour le diagnostic différentiel. Il peut être clonique, tonique ou se présenter sous une forme clinique qui a été désignée sous le nom de *ptosis pseudo-paralytique.*

En présence d'une chute de la paupière supérieure, on devra rechercher s'il s'agit d'une contracture de l'orbiculaire ou d'une paralysie du releveur.

On ne connaît pas de paralysie de l'orbiculaire dans l'hystérie ; on sera donc obligé de ne considérer que le spasme dont le pronostic est bien différent de celui que comporte le ptosis paralytique.

On pourrait croire, en effet, à des lésions méningitiques. Dans un cas cité par Charcot, un oculiste consulté pour une jeune hystérique atteinte de ptosis, avait cru à une paralysie dissociée de la 3e paire et avait fait le diagnostic de méningite. On devra donc faire appel à tous les éléments de diagnostic différentiel.

Dans le ptosis pseudo-paralytique, il n'y a pas de plissement de la peau, le frontal se contracte, mais la paupière supérieure recouvre l'inférieure; quand on essaye de la soulever on éprouve de la résistance et elle retombe rapidement.

Charcot a démontré l'existence d'un signe très important, qui permet de distinguer le spasme de la paralysie, c'est l'*abaissement du sourcil* du côté du spasme, tandis que dans le ptosis paralytique, le sourcil est plus élevé. Nous aurons l'occasion d'y revenir en parlant de la simulation du syndrome de Weber.

Enfin, Gilles de la Tourette a noté la superposition des troubles moteurs et des troubles de la sensibilité de la région oculo-palpébrale, depuis la conjonctive jusqu'à 2 centimètres en dehors de l'orbite.

Mais ce n'est pas tout, la ressemblance peut être poussée

plus loin, et réaliser une lésion circonscrite dont le siège est dans la région pédonculo-protubérantielle, nous voulons parler du syndrome de Weber. Charcot a, le premier, signalé cette combinaison singulière de deux complexes morbides.

« Il s'agissait d'une jeune fille de 18 ans, qui se plaignait d'avoir depuis quelques années la paupière gauche tombante et avait présenté simultanément une *paralysie complète des membres du côté droit.*

« En présence de la coexistence de ces deux ordres de phénomènes : hémiplégie droite et ptosis gauche, l'impression naissait tout naturellement qu'il devait s'agir là d'un genre de paralysie alterne décrit pour la première fois par Weber[1]. »

Et Charcot propose de donner le nom de syndrome de Weber à une lésion qui siège à la partie inférieure et interne du pédoncule cérébral, et qui est caractérisée par une paralysie alterne de l'oculo-moteur d'un côté et des membres du côté opposé.

Il rappelle ensuite que la disposition intra-pédonculaire des fibres de l'oculo-moteur donne l'explication naturelle des paralysies incomplètes ou partielles de la 3e paire. L'anatomie montre en somme que la paralysie peut porter exclusivement sur le muscle releveur de la paupière.

Chez la malade en question, la paralysie était accompagnée d'une hémianesthésie profonde. Quant au ptosis, il s'agissait, non d'une paralysie, mais d'un spasme pur et simple. Il n'y avait ni secousses ni résistance spéciale, ainsi que le faisait remarquer Charcot, et le diagnostic n'a pu se faire que grâce à certains signes qui sont aujourd'hui devenus classiques. Le sourcil gauche était fortement abaissé. En faisant froncer les sourcils à cette malade, on constatait que les plis transversaux du front étaient plus marqués du côté sain que du côté intéressé.

« Au-dessus du sourcil abaissé et vers son extrémité na-

1. Charcot, *Sur un cas d'hystérie simulatrice du syndrome de Weber.* — *Clinique des maladies du système nerveux*, Guinon, t. II.

sale, deux ou trois plis verticaux, dont l'un très apparent, limitaient en dedans une petite fossette arrondie.

« L'abaissement du sourcil du côté malade restera donc un signe appelé à rendre de réels services dans les cas où l'on hésite entre la nature spasmodique ou paralytique de la paupière.

« Dans les cas de paralysie du releveur, le sourcil est toujours plus élevé que du côté sain. En outre, les plis verticaux du sourcilier font défaut et les rides du frontal sont plus accusées du côté malade. »

Dans son *Traité sur l'hystérie*, M. Gilles de la Tourette cite le cas d'un homme de 65 ans, qui, à la suite d'une attaque d'hystérie à forme apoplectique, eut une chute de la paupière gauche avec diplopie et amaurose, et une hémiplégie droite incomplète. La paralysie du releveur n'existait pas; il s'agissait d'un ptosis pseudo-paralytique avec *anesthésie circulaire superposée*.

Ces deux cas sont les seuls, croyons-nous, qui aient été signalés.

Mais le ptosis pseudo-paralytique, seul ou associé à d'autres symptômes, est plus fréquent.

Sur 150 hystériques que nous avons examinés à la Salpêtrière, nous l'avons constaté 3 fois. Une fois le ptosis existait seul et d'un seul côté, et deux fois il était associé à une pseudo-paralysie des muscles oculaires.

Ces paralysies apparentes peuvent être prises pour des paralysies vraies, et la controverse qui a régné au sujet de l'existence de ces dernières subsiste encore.

Dans les deux observations qui suivent on verra que le défaut d'action des muscles oculaires intéresse les droits externes ou les mouvements associés, et que les signes subjectifs et objectifs de la paralysie constituent des erreurs possibles d'interprétation.

Il en a été de même pour tous les cas que nous avons observés; les symptômes se reproduisent toujours de la même manière. Ajoutons que le droit interne n'est pas intéressé, et que dans ces formes de paralysie il n'y a pas, ou peu, de déviations.

La connaissance de ces syndromes simulateurs mérite d'être vulgarisée, pour mettre le chirurgien en garde contre des méprises.

Observation I

Mlle Parm..., 26 ans, se présente à la consultation du professeur Raymond au mois de mai 1897.

Antécédents héréditaires. — Rien de particulier à signaler.

Antécédents personnels. — Rougeole et influenza; n'a jamais eu de strabisme dans son enfance. Il y a quatre ans, à la suite d'une émotion violente, la vue s'est troublée, et une chute brusque de la paupière de l'œil droit s'est produite.

Dix-huit mois plus tard, la paupière gauche est tombée à son tour. Au début, les paupières ne restaient pas longtemps tombantes. Dans la même journée il y avait de fréquentes rechutes du ptosis, surtout quand elle était fatiguée. A eu des attaques convulsives sans perte de connaissance, après lesquelles la chute des deux paupières se maintenait longtemps.

A vu double souvent, mais l'écartement des images n'était pas très sensible et la malade ne s'en est pas plainte particulièrement.

La malade a l'idée fixe qu'elle ne guérira pas; à certaines époques il lui arrive de ne pouvoir ni sortir, ni marcher seule, ni se servir de ses doigts pour travailler. L'inaptitude à tout travail est complète. Elle reste toute une journée immobile sur une chaise sans causer, sans se livrer à la moindre occupation. Plaques d'anesthésie disséminées.

Irrégularité menstruelle. A l'approche des règles il se produisait une cyanose de la face, des pieds et des mains, qui étaient glacés.

Cet état a persisté pendant plusieurs années avec des alternatives d'amélioration légère.

État actuel. — Examen oculaire. — Mai 1898. Au repos les paupières supérieures des deux yeux sont abaissées, un peu plus du côté droit où elles dépassent la pupille.

Le sourcil droit est un peu plus abaissé que le gauche. La peau du front et des paupières est lisse et sans aucun plissement. L'œil droit est un peu dévié en dedans.

Quand on commande à la malade d'élever les yeux, elle ne fait aucun mouvement; elle ne peut ni lever les yeux ni froncer les sourcils. Quand on sollicite les mouvements de latéralité, voici ce que l'on constate :

Du côté gauche, l'œil reste absolument immobile dans la ligne médiane, il ne subit pas la moindre déviation quelle que soit la sollicitation. Ce défaut d'action du droit externe est tel qu'il fait penser à l'existence d'une paralysie complète de la 6e paire gauche. En même temps le droit interne de l'œil droit est animé de secousses intermittentes.

Dans l'entraînement auquel il est également soumis pour accomplir le mouvement complet de latéralité, le droit interne n'amène pas l'œil jusqu'à la commissure interne et revient de suite à sa position primitive. En même temps le ptosis de ce même œil s'accentue davantage. Ainsi la tentative que fait l'observateur pour diriger l'œil gauche en dehors n'a d'autre résultat que de déterminer des contractions spasmodiques du droit interne du côté opposé, et d'augmenter synergiquement l'occlusion de la paupière droite.

Parfois, en dehors de tout mouvement sollicité, l'œil droit se convulse seul en dedans. L'abduction de l'œil droit se fait aussi très difficilement, l'œil n'atteint pas la commissure externe; mais le phénomène est beaucoup moins marqué de ce côté.

Il existe une diplopie homonyme dans les deux champs du regard, beaucoup plus accentuée du côté gauche.

Par moments on observe du nystagmus, surtout dans la fixation du regard.

Pas de rétrécissement du champ visuel.

Pas de dyschromatopsie.

Un phénomène a attiré particulièrement notre attention pendant le second examen que nous avons fait. Cherchant à retrouver chez notre malade la dissociation de la motilité, il nous a été facile de la trouver. Pour arriver à ce but, il nous

a suffi de détourner complètement l'attention de la malade en causant de choses indifférentes à la personne qui l'accompagnait. Ce prétexte ayant rendu à la malade toute sa liberté d'esprit, nous avons pu constater que les mouvements des globes oculaires s'étaient rétablis. Attirée par le bruit de la rue, son regard s'y est instinctivement porté, et les mouvements de latéralité se sont parfaitement accomplis. Mais à la moindre sollicitation les mêmes symptômes reparaissaient pour rester permanents pendant tout le temps que l'attention restait fixée.

Observation II

(résumée)

La nommée Gilard, 15 ans, s'est présentée à la consultation du mardi en décembre 1898. A eu, il y a quelques mois, une grande peur en voyant sa mère malade. N'a jamais été malade avant cette époque. Cette frayeur a déterminé une violente attaque de nerfs. Dans la suite elle en a eu plusieurs autres avec périodes de grands mouvements, idées délirantes et crises de larmes abondantes. La moindre contrariété détermine une attaque. La malade se plaint de douleurs dans tout le côté et la jambe gauches. Il existe une hémiparésie gauche avec contracture douloureuse. Pas de gonflement de l'articulation, mais la surface de la peau est douloureuse. Pour combattre l'arthralgie gauche, elle immobilise son genou; anesthésie totale à cet endroit et, dans tout le reste du même côté hémianesthésie très prononcée.

L'examen de l'appareil de la vision révèle les constatations suivantes :

Fonctions sensorielles. Rétrécissement du champ visuel à 60° à droite, à 50° à gauche.

Acuité visuelle un peu réduite surtout de l'œil gauche. Un verre concave de 1 D. la ramène à son état normal. Pas d'anomalies de la réfraction.

Pas de dyschromatopsie.

Les pupilles sont normales. Rien dans le fond de l'œil. La malade ne se plaint pas de voir double; cependant on constate de la diplopie.

Fonctions motrices. Le premier jour de l'examen, les yeux ne paraissaient présenter rien d'anormal. Mais quand on sollicite les mouvements de latéralité, on constate que les yeux n'atteignent pas l'angle externe, surtout du côté gauche; le droit externe paraît atteint de paralysie; malgré tous les efforts, l'œil gauche s'arrête et son excursion se trouve très limitée. Il existe également une certaine difficulté dans les mouvements d'élévation et du nystagmus.

On constate une diplopie homonyme très appréciable du côté gauche avec un écartement de 60 centimètres entre les deux images. Les signes objectifs de la paralysie vraie existent donc. En dehors des examens qui ont tous donné le même résultat, on ne voit pas de déviation.

Deux jours après, il y eut un peu de ptosis, et la difficulté des mouvements des yeux augmenta.

Comme dans les cas précédemment observés, ces symptômes n'existaient que pour les mouvements volontaires ou commandés et disparaissaient quand toute sollicitation cessait.

La malade fut admise dans les salles, et, dès le lendemain de son entrée, elle se plaignit de violents maux de tête, devint complètement amaurotique, elle eut le ventre rétracté. Les symptômes furent d'une telle intensité que quelques élèves du service crurent à une méningite et un pronostic grave fut porté en conséquence.

Mais une journée suffit pour dissiper cette erreur, car tout ce qu'il y avait d'alarmant disparut rapidement, la vue revint et la malade sortit de l'hôpital complètement guérie de tous ces accidents.

Nous aurions pu ajouter d'autres observations, mais les mêmes faits s'y trouvent reproduits presque exactement. Un de ces autres cas a trait à un jeune homme de 18 ans chez qui, à la suite d'une chute d'un échafaudage, se développèrent toutes les manifestations de l'hystérie.

Anesthésie généralisée, forte contracture des jambes et des pieds qui étaient complètement croisés; du côté de l'apparei de la vision, rétrécissement du champ visuel, nystagmus très prononcé qui s'accentuait quand on le provoquait, chute des paupières, abolition des mouvements de latéralité quand ces derniers étaient surtout sollicités, diplopie homonyme dans les deux champs du regard à droite et à gauche.

Les deux droits externes ne fonctionnaient pas; le défaut d'action portait surtout sur les mouvements associés de latéralité et d'élévation.

Ces observations présentent des particularités intéressantes susceptibles de diverses interprétations. Nul doute qu'il s'agisse ici du ptosis pseudo-paralytique. Rien ne manque aux symptômes que nous avons décrits : abaissement du sourcil droit, guérison et récidives fréquentes, blépharospasme.

En ce qui concerne les troubles des mouvements des globes oculaires, le problème devenait plus complexe. Se trouvait-on en présence d'une paralysie du droit externe ou du spasme de l'antagoniste?

Le long examen que nous avons fait de la première malade ne nous donnait aucune solution. L'*immobilité* du droit *externe gauche* était telle qu'elle pouvait en imposer pour une *paralysie vraie*. Le droit interne n'était pas contracturé; il n'y avait pas de déviation interne temporaire. A peu d'exceptions près, il est rare de constater une impotence fonctionnelle aussi caractérisée. Chez notre malade l'œil restait comme figé quand on voulait solliciter les mouvements de latéralité.

De plus, à mesure que l'on forçait l'abduction, le muscle associé de l'autre œil présentait des secousses spasmodiques. Or, on sait que ce signe est en faveur des paralysies périphériques. Ce symptôme ne pouvait donc qu'accentuer l'erreur et augmenter l'illusion.

Dans le premier cas que nous avons cité, le hasard vint

trancher la difficulté. Les muscles reprirent leur fonction normale grâce à l'artifice que nous avons déjà signalé dans l'observation. En détournant l'attention de la malade les yeux reprenaient leur liberté complète de mouvement. Ainsi venait se confirmer une fois de plus l'important syndrome que nous avions autrefois étudié pour un cas d'ophtalmoplégie hystérique et qui est basé sur la dissociation des mouvements volontaires et des mouvements réflexes automatiques.

L'expérience renouvelée plusieurs fois chez notre première malade donna toujours le même résultat et nous permit d'établir d'une façon précise un diagnostic que les symptômes subjectifs rendaient si incertain.

En même temps cette constatation permettait d'affirmer l'origine hystérique des troubles oculaires.

Chez la malade qui fait le sujet de la seconde observation les mêmes faits nous avaient frappé.

La diplopie, l'impotence fonctionnelle du droit externe en imposaient pour une paralysie vraie et sans autre examen ou l'eût affirmée. Quand on provoquait les mouvements de latéralité à gauche, l'œil s'arrêtait toujours à la même limite et quels que fussent les efforts. Quelques jours après survint même un ptosis double qui précéda de quelques jours les accidents pseudo-méningitiques.

On nous objectera que, s'il n'y avait pas paralysie des droits externes, il devait exister un spasme des droits internes, puisque c'est le spasme qui doit simuler la paralysie. Mais il n'est pas nécessaire de faire intervenir un autre muscle. Il se passe pour le droit externe le même phénomène que pour l'orbiculaire des paupières, il est lui-même le siège d'un état spasmodique particulier. On peut dire qu'il s'agit d'un *état paréto-spasmodique* n'existant que pour les mouvements volontaires. C'est, croyons-nous, la meilleure dénomination sous laquelle on puisse désigner cette immobilisation d'un muscle dans des conditions déterminées. La contracture aurait entraîné un strabisme divergent.

On conçoit facilement combien de tels cas sont difficiles

dans la pratique et avec quel soin minutieux il faut les envisager, pour ne pas commettre de graves erreurs.

Dans nos observations, on pouvait *à priori* poser le diagnostic de paralysie musculaire, ayant son siège à la base du cerveau. Le pronostic est, on le voit, bien différent.

Jusqu'à présent, aucun exemple de paralysie vraie des muscles oculaires d'origine hystérique n'a été rapporté. Il s'est toujours agi de spasme ou de contracture. Ce qu'il importe de savoir c'est qu'un trouble moteur reproduit tous les signes d'une paralysie. Comme point de repère pour le diagnostic différentiel, M. Borel[1] indique d'établir le *champ de fixation*. Dans le strabisme spastique la courbe que fournit l'amplitude des mouvements serait généralement rétrécie, tandis qu'elle présenterait une ligne rentrante quand il s'agit d'une paralysie d'un des muscles.

Ce moyen lui permit d'affirmer l'existence d'une paralysie hystérique de l'oculo-moteur externe, par opposition au spasme du droit interne, dans un cas dont il cite l'observation dans son mémoire, mais il met en doute plus loin l'authenticité de la nature paralytique du trouble moteur.

Quand on examine les cas qui sont relatés par les auteurs, on constate, en effet, qu'il n'existe pas de paralysie isolée. *L'hystérie porte toujours son action sur les deux moteurs oculaires externes* et réalise ainsi dans quelques cas une sorte de paralysie conjuguée des deux 6es paires.

Dans le compte rendu du service ophtalmologique de la Salpêtrière par M. Morax, on trouve, sous le n° 43, un cas du même genre : « Paralysie associée ou conjuguée des deux 6es paires, c'est-à-dire intéressant les deux yeux pour la direction du regard à gauche ou à droite, contrairement à ce qui se passe dans la paralysie de la divergence, le défaut de mouvement est appréciable objectivement; il y a parfois du strabisme manifeste. »

Borel rapporte deux autres exemples, le premier appartient

1. Borel, *Affections hystériques des muscles oculaires* (*Archives d'ophtalmologie*, 1886).

à Duchenne de Boulogne, le second lui est personnel. Dans celui de Duchenne, la paralysie, qui avait atteint le *moteur oculaire externe droit*, passa ensuite *au moteur oculaire externe gauche.*

Dans le second il s'agissait d'une *parésie du droit externe du côté droit qui fut suivie d'une parésie du droit externe gauche* et d'un strabisme convergent du même œil. Malgré l'avancement du droit externe le strabisme convergent augmenta et disparut dans la suite.

Les stigmates de l'hystérie furent : une hémianesthésie du visage à gauche, une anesthésie de la moitié externe à la conjonctive de l'œil gauche et de la moitié interne de l'œil droit, un rétrécissement prononcé du champ visuel. Le strabisme consécutif était bien dû à un spasme; mais, en raison même de cette alternance de la paralysie et du spasme, M. Borel se demande s'il existe un cas indéniable de la paralysie des muscles de l'œil.

« Les spasmes musculaires, ajoute-t-il, apparus au moment de l'opération persistant alors que la seule parésie avait disparu, ont eu par conséquent une influence dans tout le parcours de ce strabisme, et nous ne saurions *dire qui, de l'affaiblissement du droit externe ou de la contracture de son antagoniste, a joué le plus grand rôle.* »

Les mêmes phénomènes se sont présentés chez les malades que nous avons pu examiner. La pseudo-paralysie portait sur les deux droits externes, deux fois spécialement sur le gauche. Dans notre première observation, contrairement à ce qu'on observe quand il s'agit de spasme du muscle antagoniste, *le strabisme interne existait du côté droit où l'on ne notait qu'une simple parésie du droit externe.*

L'ordre de succession des phénomènes suffirait pour les rapporter à l'hystérie, car rien de semblable n'a lieu pour les paralysies organiques.

En rapprochant notre observation de celles de Duchenne, de Parinaud, de Borel, on remarquera que les signes observés affectent systématiquement une même modalité et qu'ils constituent un véritable syndrome.

Que la pseudo-paralysie frappe un seul muscle, les deux simultanément ou successivement, ce sont toujours les droits externes qui sont intéressés, et quand s'ajoute parfois la chute des paupières supérieures, il en résulte un ensemble de signes sur lesquels nous attirons spécialement l'attention. Il est rare cependant que le ptosis soit complet, le plus souvent l'abaissement est peu marqué.

En comparant les faits anciens et les nôtres, ne voit-on pas une analogie remarquable et une véritable systématisation portant sur un groupe de muscles spéciaux.

Les droits internes conservent leur intégrité fonctionnelle, et quand les muscles sont intéressés, le tableau symptomatique étant au complet, il s'agit d'ophtalmoplégie hystérique.

On peut donc réunir sous des types différents, les divers cas que nous venons d'étudier, d'après le nombre des muscles atteints.

1° Droits externes seuls;
2° Droit externe associé au droit interne de l'autre œil;
3° Droits externes avec abaissement des paupières;
4° Ophtalmoplégie externe (participation de tous les muscles extrinsèques).

Il est possible qu'un malade arrive à reproduire tous ces types les uns après les autres, mais il est rare que tout le système de la musculature extrinsèque soit intéressé et, le plus souvent, il s'agit des deux droits externes avec prédominance de l'un deux et participation plus ou moins complète des paupières supérieures.

Ainsi envisagés les phénomènes observés se précisent davantage, et l'embarras dans lequel ou se trouvait pour poser le diagnostic tend à disparaître.

Nous ne ferons que signaler le strabisme spastique que l'on voit au début ou en dehors des attaques. Il ne saurait être une cause d'erreur. Il s'accompagne quelquefois d'un hémispasme glosso-labié (Charcot-Marie Brissaud).

La contracture peut produire une véritable déviation con-

juguée de la tête et des yeux dont le diagnostic est facile, étant données les circonstances dans lesquelles il se produit.

Nous ne trouvons pas non plus d'exemple de paralysie de l'oculo-moteur commun. Les cas qui ont été rapportés sont anciens et ont été mal interprétés. Nous n'en voulons pour preuve que le ptosis et la mydriase qui, dans toutes les observations, sont sujets à critique. Nous savons ce qu'il faut penser du ptosis et nous verrons comment il faut interpréter les signes pupillaires.

La contracture d'accommodation ne saurait être prise pour une paralysie. Parinaud a indiqué les signes à l'aide desquels on pourra les reconnaître. C'est une sorte d'*immobilisation* du muscle accommodateur; l'œil est adapté pour une seule distance par suite de la fusion du punctum remotum et du punctum proximum.

L'analogie, d'ailleurs, ne peut exister que lorsque cette fusion a lieu à une certaine distance de l'œil; elle peut alors faire croire à une paralysie de l'accommodation. Un verre convexe améliore la vision pour les distances rapprochées, mais il n'a pas la force dioptrique correspondant au degré apparent de la paralysie de l'accommodation. C'est cette contracture d'accommodation qui, dans la plupart des cas, — mais pas dans tous — produit la diplopie et la polyopie monoculaire.

Nous avons déjà au cours de ce travail parlé de la réalisation du syndrome d'Hutchinson par l'hystérie.

Nous n'ajouterons que quelques mots complémentaires. Dans toutes les observations de Bristowe, de Ballet[1], de Parinaud, ou relève des particularités qui n'appartiennent qu'à l'hystérie; l'abolition des mouvements *volontaires* et la conservation des mouvements *automatiques* et réflexes.

Ces caractères ont beaucoup d'analogie avec ce qui a lieu pour l'astasie-abasie.

M. le professeur Raymond a présenté à la Société médicale des hôpitaux, en son nom et au nôtre, en 1891, un

1. Ballet, *Revue de médecine*, 1891.

exemple typique de cette dissociation de la motilité chez un hystérique. Les paupières étaient tombantes et aux trois quarts fermées, les globes oculaires étaient dans l'abaissement. Les yeux du malade présentaient l'immobilité des muscles extrinsèques qui constitue l'ophtalmoplégie externe. Toutefois, elle n'était pas permanente et n'existait que pour les mouvements intentionnels ou provoqués ; dans les mouvements inconscients cette immobilité disparaissait. Pupilles dilatées avec réaction normale. Achromatopsie. Micromégalopsie. Rétrécissement du champ visuel à 50° des deux côtés. Convergence nulle.

Bien qu'il ne fût pas question d'une paralysie vraie des muscles, il s'agissait cependant d'une impotence fonctionnelle totale intéressant le releveur de la paupière et toute la musculature externe du globe oculaire. La musculature interne était intacte.

L'hystérie peut donc simuler à s'y méprendre le syndrome d'Hutchinson avec cette différence que le défaut d'action des muscles ne se produit que pour les mouvements volontaires et conscients.

Le même phénomène a lieu pour l'amblyopie et l'amaurose monoculaire où il ne s'agit que d'une perception inconsciente.

Nous conclurons en affirmant qu'il n'existe pas encore en clinique un fait avéré de paralysie des muscles oculaires d'origine hystérique, et que la reproduction n'est que toute apparente.

Le *nystagmus* est un symptôme auquel on a souvent recours dans les cas difficiles pour établir un diagnostic. Jusqu'à présent, il était de notion courante qu'il n'existait pas dans l'hystérie.

Le premier cas de nystagmus chez un hystérique a été observé par nous dans le service de M. le professeur Raymond en 1894. Récemment il faisait ressortir son existence dans un cas remarquable d'hystéro-traumatisme.

Ce nystagmus se différencie de celui de la sclérose en plaques par certains caractères. Dans l'hystérie, les oscillations sont rapides, irrégulières, séparées par des intervalles d'arrêt très courts. Il s'exagère quand on fait fixer le malade ou que l'on provoque son attention, et peut disparaître complètement sous l'influence de la suggestion.

Dans la sclérose en plaques, les oscillations ont un rythme plus régulier et se développent surtout dans les mouvements de latéralité. Pour le faire ressortir quand il est peu apparent, on force l'abduction ; on provoque alors des oscillations rythmées plus ou moins rapides suivant les cas.

Grâce à ces caractères, il sera facile de distinguer le nystagmus simulateur du nystagmus vrai.

MODIFICATIONS DE LA PUPILLE

Pour compléter cette étude, il nous reste à décrire l'état des pupilles. La *mydriase* et le *myosis* s'observent fréquemment comme phénomènes transitoires avant et après l'attaque. Nous avons vu une mydriase très prononcée s'accompagnant de rétraction des paupières au début d'une attaque.

Quelques auteurs tendent à admettre que la mydriase est un phénomène parétique qui succède à la contracture du sphincter de l'iris.

Nous pensons, au contraire, que la mydriase et le myosis sont tous deux des états dus à la contracture ou au spasme.

Il s'agit d'une mydriase spasmodique. Le relâchement du sphincter après sa contracture ne donnerait pas lieu à une dilatation aussi forte que celle qui est observée dans la plupart des cas.

Généralement le réflexe lumineux est conservé mais il n'en est pas toujours ainsi. L'absence de ce réflexe a été notée par plusieurs auteurs et par nous-même. M. Karplus, du service de M. Kraft-Ebling, l'a observée dans plusieurs

cas pendant les convulsions toniques. Récemment, M. Jacovidès[1] a publié un cas de mydriase hystérique alternante et intermittente avec perte du réflexe lumineux. Pour cet auteur, la mydriase hystérique pourrait reconnaître pour cause la compression des filets de la 3e paire qui se rendent au sphincter irien, suivant l'opinion de Knies pour qui « l'hystérie serait un trouble vaso-moteur cérébral et spinal donnant lieu à des symptômes par l'intermédiaire des nerfs passant par des canaux étroits ».

L'auteur ajoute encore que l'on pourrait aussi expliquer la dilatation pupillaire chez les hystériques, comme chez les autres malades, par une irritation du grand sympathique qui agirait ainsi directement sur le muscle dilatateur.

Si l'abolition du réflexe pupillaire pour la lumière n'est pas niable dans l'hystérie, il est certain, d'autre part, que cette immobilité pupillaire ne peut pas prendre rang au même titre que les autres stigmates permanents.

M. Claude[2] a présenté à la Société médicale des hôpitaux un exemple remarquable de ces troubles pupillaires chez une hystérique.

Il s'agissait d'une femme de 29 ans présentant des antécédents héréditaires et personnels névropathiques et qui fut atteinte, à la suite d'une attaque apoplectiforme d'hémiplégie et d'hémianesthésie droite et de troubles oculaires des deux côtés.

Les phénomènes moteurs disparurent en partie, mais l'hémianesthésie persista. L'œil droit fut successivement atteint d'amblyopie et de diplopie et le réflexe pupillaire resta aboli. Dans l'œil gauche, il existait une dilatation pupillaire excessive avec perte du réflexe accommodateur. On observait en plus de ce côté de l'anesthésie de la conjonctive bulbaire avec conservation de la sensibilité cornéenne.

Des deux côtés, il y avait rétrécissement concentrique du

1. Jacovidès, *Archiv. d'ophtal.*, octobre 1898.
2. Claude, *Troubles oculaires consécutifs à une attaque d'apoplexie hystérique* (*Société médic. des hôp.*, 29 nov. 1895).

champ visuel et une paralysie conjuguée gauche pour les mouvements volontaires.

Le fait remarquable de cette observation est que les pupilles reprenaient leur diamètre normal et la réaction réapparaissait des deux côtés pendant le sommeil hypnotique. Nous avons eu l'occasion de contrôler ces faits, et voici la note que nous avions remise au Dr Claude :

« Inégalité pupillaire très prononcée. La pupille gauche a un diamètre deux fois plus grand qu'à l'état normal. La pupille droite est irrégulière et un peu dilatée. Toutes deux ont perdu leur réflexe à la lumière. Elles se contractent un peu à l'accommodation.

« Les mouvements d'excursion des globes oculaires en haut, en bas et à droite sont normaux.

« Les mouvements de latéralité à gauche sont très limités; les yeux ne peuvent dépasser la ligne médiane. Mais on constate que l'intégrité de la motilité est absolue pour les mouvements automatiques.

« Les nerfs optiques sont sains. Insensibilité de la conjonctive à gauche, pas de réflexe palpébral, sensibilité cornéenne conservée. A droite, le moindre contact provoque spontanément l'occlusion des paupières. »

Tous ces symptômes oculaires sont complexes et on serait tenté de les attribuer à une lésion organique si l'hystérie n'était pas en cause d'une manière indiscutable.

Il faut donc être prévenu, quand on se trouve en présence de cas semblables, de la possibilité de retrouver ces phénomènes dans l'hystérie avec le même aspect clinique que s'il s'agissait de lésions organiques.

On conviendra que cette constatation n'est pas de même importance surtout quand il s'agit de mydriase, d'inégalité pupillaire s'accompagnant de l'absence du réflexe lumineux.

En résumé, la plupart des maladies organiques peuvent être reproduites par l'hystérie. Un clinicien avisé ne se laissera

pas induire en erreur s'il sait dépister l'hystérie qui toujours marque son empreinte, même dans un groupe de symptômes associés.

Nous avons vu qu'elle est capable de simuler les affections qui jusqu'ici n'étaient considérées que comme pouvant dériver d'une lésion organique : le scotome central, l'hémiopie. Ces faits sont intéressants à noter. Nous ne reviendrons pas sur les signes qui permettent de différencier le ptosis paralytique du ptosis hystérique, et nous rappellerons qu'il n'existe aucun cas avéré de paralysie musculaire pouvant être entièrement rapporté à l'hystérie. L'impotence fonctionnelle du muscle ne se manifeste qu'à l'occasion des mouvements volontaires, et par là même possède un caractère bien spécial. Ces paralysies sont surtout des paralysies associées avec prédominance sur les droits externes, et participation plus ou moins grande du releveur de la paupière supérieure. En somme, c'est un groupe musculaire qui est atteint pour les mouvements volontaires et non un muscle isolé.

Des cas nombreux de troubles pupillaires ont été publiés : inégalité ou rigidité. Ils sont temporaires et peuvent se modifier sous l'influence de la suggestion.

Il serait oiseux de faire ressortir l'importance de ces faits pour le diagnostic et le pronostic des maladies soumises à l'examen des cliniciens. Mais on ne saurait trop appeler l'attention sur ces questions complexes qui prêtent trop souvent à la confusion.

Dr Kœnig.

SOCIÉTÉ D'OPHTALMOLOGIE DE PARIS

Séance du 3 juillet 1900

PRÉSIDENCE DE M. VALUDE

Le procès-verbal de la séance précédente est lu et adopté.

M. WUILLOMENET, *Secrétaire général*, dépouille la correspondance qui comprend :

1° Une lettre de candidature à une place vacante de membre correspondant national de M. le Dr Petit, de Rouen, qui envoie à l'appui un travail original;

2° Une brochure traduite en anglais de M. le Dr Baudry, de Lille;

3° Une circulaire de l'Association générale des Étudiants de Paris.

M. LE PRÉSIDENT nomme une commission composée de MM. ROCHON-DUVIGNEAUD, ANTONELLI et MORAX, rapporteur du travail envoyé par M. Petit, souhaite la bienvenue à M. le Dr SANTOS FERNANDEZ, de la Havane, correspondant étranger, qui assiste à la séance, et adresse ses félicitations à notre collègue, M. MORAX, pour sa nomination d'ophtalmologiste des hôpitaux.

M. DREYER-DUFER. **Tumeurs congénitales sous-conjonctivales.** — Quoique étant absolument dissemblables, sauf par leur communauté d'origine, j'ai réuni, messieurs, les observations des deux malades que vous venez d'examiner sous un même titre. Elles concernent, en effet, des tumeurs qui sont, en outre, sous-conjonctivales, l'une épibulbaire, l'autre dans l'épaisseur de la paupière, et, par renversement de celle-ci, on la fait saillir sous la conjonctive palpébrale. Je vais seulement vous donner rapidement quelques mots d'observation sur chacun des deux malades en attirant votre attention sur quelques points qui m'ont paru intéressants.

Chez l'enfant X. Jean, âgé de 3 ans, le premier caractère qui vous frappe quand on regarde l'enfant, est la présence d'une tuméfaction froide vers la région de la glande lacrymale gauche et s'avançant dans l'épaisseur de la paupière pour donner à la physionomie un aspect spécial qui se rencontre dans la dacryoadénite et aussi dans les gros chalazions de la région. Aussitôt que

l'on y met les doigts, on se rend compte de la présence d'une tumeur du volume d'une noisette, assez mobile dans tous les sens, et cependant fixée par une base assez large à la partie tout à fait externe du rebord orbitaire. Il s'agit donc d'un *kyste dermoïde* de siège un peu irrégulier, puisque nous sommes habitués à voir saillir des tumeurs de ce genre sous la peau de la région sourcilière et temporale. Je ferai l'ablation de la tumeur par une incision cutanée et ruginerai l'os pour éviter la formation d'une fistule.

La seconde de mes petits malades, la jeune de Tonie C..., m'a été amenée parce qu'elle avait, depuis sa naissance, une peau sur l'œil gauche, et que l'on avait peur que cela la fasse loucher. Vous avez pu constater qu'il s'agit vraisemblablement d'un *dermolipome sous-conjonctival*, tumeur flasque, largement insérée sur la partie externe du globe, s'évasant vers les culs-de-sac et prenant l'aspect, lorsqu'on ne touche pas aux paupières, d'un repli blanchâtre situé au niveau du canthus minor, derrière lui, repli d'apparence triangulaire à base du côté de la cornée et à sommet formé par l'angle des paupières. On ne se rend compte de la vraie situation de la tumeur, comme vous avez pu le voir, qu'en élargissant fortement la fente palpébrale et en attirant le canthus vers la tempe. Elle se montre alors recouverte par une conjonctive blanc rosé, n'est pas réductible, paraît être dans une loge bien à elle, indépendante de la loge orbitaire. La situation de cette tumeur est assez insolite pour que j'aie cru devoir vous la présenter. Je pense qu'il n'y a aucun inconvénient à intervenir dès maintenant, et je me propose, sous le chloroforme, de faire la canthotomie et d'énucléer la tumeur dont je ferai faire l'examen anatomo-pathologique pour vous le communiquer s'il y a lieu.

M. A. Terson. — Des deux cas présentés par M. Dreyer-Dufer, le second présente un intérêt particulier. Le premier constitue un de ces lipo-dermoïdes externes que l'on voit assez fréquemment. Les cas plus rares sont ceux où, comme Fuchs et nous-mêmes en avons rapporté des observations, il existe en même temps un dermoïde cornéen externe typique, en continuité avec le lipo-dermoïde sous-conjonctival par une traînée de conjonctive cutisée.

Les cas de kyste dermoïde au voisinage de la glande lacrymale palpébrale sont, au contraire, beaucoup plus exceptionnels, s'ils ne sont pas confondus avec les kystes dermoïdes orbitaires externes et avec les kystes de la queue du sourcil. Le traité de M. Panas en rapporte, avec examen histologique, un cas chez un petit enfant que nous avons pu observer.

M. Jocqs. — L'examen de la tumeur palpébrale m'a semblé démontrer qu'elle est adhérente à la face interne du rebord orbitaire. J'ai eu l'occasion d'observer et d'opérer un kyste dermoïde rappelant beaucoup celui-ci par sa situation dans l'épaisseur de la paupière, sauf qu'il remontait un peu plus haut. Malgré cette plus grande hauteur qui le rapprochait davantage des kystes ordinaires de la queue du sourcil, je me suis aperçu, pendant l'opération, que le pédicule pénétrait de quelques millimètres dans l'intérieur de l'orbite et adhérait au périoste du rebord orbitaire externe à sa face interne. Je crois qu'il en est de même ici. J'en conclus que lorsque l'on a affaire à des kystes dermoïdes palpébraux, il faut ménager son incision cutanée de façon à pouvoir facilement détacher le pédicule intra-oculaire.

M. Valude. **Tolérance de l'œil pour les corps étrangers.** — Cette observation n'a qu'un but. Ajouter un fait à la liste déjà longue des cas dans lesquels l'œil a fait preuve d'une incroyable tolérance pour des corps étrangers même assez volumineux.

G. Fram..., âgé de 80 ans, est casseur de pierres de son état. Il y a six ans, il est blessé à l'œil droit par un éclat de pierre, en travaillant. L'accident eut peu de suite et l'œil se montra peu irrité dans les quelques jours qui suivirent. Mais, dès ce moment, le patient et les personnes de son entourage remarquent dans cet œil la présence d'un point blanc. Cependant l'œil avait conservé une vision égale à celle de l'autre côté et normale, à ce qu'il semblait. Dans ces six dernières années, depuis l'accident, aucune réaction irritative, nulle poussée de cyclite ne vient changer l'état de cet œil. Il y a un mois, le malade commença à souffrir de son œil droit sans raison apparente, sans avoir reçu de coup, sans affection générale ayant pu déterminer une réaction locale. Il s'y développa une iritis assez violente, dont nous reconnaissons tous les signes, quatre semaines après le début des accidents : rougeur périkératique, aspect terne de l'iris qui est gonflé et immobile, photophobie, larmoiement. On aperçoit un petit point blanc, arrondi, bien limité, à la partie la plus déclive de la chambre antérieure. En même temps que cette constatation était faite, nous retrouvions sur la cornée, à l'éclairage oblique, une petite cicatrice blanche, de forme triangulaire qui, vraisemblablement, figure la trace de la plaie par où pénétra jadis le corps étranger mentionné par le malade. Il insiste, en effet, pour nous affirmer que ce corps blanchâtre, situé à la partie déclive de la chambre antérieure, ne s'y trouve que depuis son accident, et qu'il s'agit là d'un fragment de pierre. Pendant quelques jours, nous usâmes d'un traitement antiphlogistique et des mydriatiques sans aucun succès.

Le 10 mai, voyant le peu de résultat du traitement médical mis en œuvre durant une semaine, je me décide à ouvrir la chambre antérieure pour aller à la recherche du corps étranger.

L'extraction en fut relativement laborieuse, car il était adhérent, et comme enchatonné dans l'angle formé en bas de la chambre antérieure par la face postérieure de la cornée et l'iris. Il fut extrait cependant avec une pince fine, et nous constatâmes qu'il s'agissait d'un fragment de silex, de forme quadrangulaire, à bords tranchants, de la grosseur de la tête d'une épingle ordinaire et pesant 5 milligrammes. Quatre jours après, tous les accidents iritiques étaient déjà terminés, et l'œil ne présentait plus aucune réaction. On trouvait seulement dans le rebord libre inférieur de l'iris, une adhérence postérieure correspondant au siège du corps étranger. La vision est revenue à ce qu'elle était auparavant.

Ainsi le corps étranger, un fragment de pierre encore assez gros, était demeuré six ans dans la chambre antérieure, sans causer aucune réaction. Ce fait mérite d'être placé à côté de ceux analogues, ou en particulier des cas assez nombreux de cils projetés, à la faveur d'un traumatisme, dans la chambre antérieure où ils restent implantés à la surface de l'iris, souvent sans déterminer la moindre trace d'iritis. Nous avons publié une observation de ce genre en 1892, à la Société médicale du VIIe arrondissement. L'iritis survenue en dernier lieu peut être rattachée à une auto-infection, dont la localisation oculaire aurait été déterminée par la présence du corps étranger.

M. Duboys de Lavigerie. — Quand j'étais dans le service de Fieuzal, je me souviens d'avoir été témoin du fait suivant.

On énucléait l'œil d'un malade, tout blême, un peu atrophique. Le malade ne se souvenait pas très bien de l'accident dont il avait été victime, mais il y avait très longtemps. Il n'en souffrait pas, mais il désirait se faire enlever son œil, parce que c'était laid.

Au moment du temps de la section du nerf optique, du côté interne, Fieuzal ne put, avec ses ciseaux, sectionner le nerf, parce que, chaque fois, il rencontrait un corps dur qui ne permettait pas aux ciseaux d'aller jusqu'au bout de leur course et par conséquent de couper. Enfin, après plusieurs tentatives dans l'autre sens, on finit par avoir l'œil, et quel ne fut pas notre étonnement en trouvant un œil embroché dans l'axe antéro-postérieur, par un énorme clou à bateau dont la pointe venait faire saillie en dehors de l'œil à côté du nerf optique. La partie la plus grosse du clou, dont la tête était cassée, était dans l'œil recouverte par la partie postérieure de ce qui devait être la cornée.

Ce corps étranger avait dû séjourner dans l'œil, si mes souvenirs sont exacts, au moins pendant dix ans.

D'ailleurs, on pourrait retrouver la pièce dans le Musée d'anatomie pathologique des Quinze-Vingts.

M. A. Terson. — Ces faits prouvent que, malgré des exceptions, c'est bien plus la nature chimique et oxydable des corps étrangers (Leber) que leur infection microbienne qui est en cause. On voit de temps à autre des fragments de fer, des grains de plomb et même des éclats de capsule très longtemps tolérés, malgré leur habituelle gravité.

Nous avons cité l'exemple d'un corps étranger de fer toléré plus de vingt ans dans le corps ciliaire, d'où nous finîmes par l'extraire.

Mais la tolérance est plus fréquente pour les corps inoxydables : nous avons observé des cas où des éclats de verre ont pu être tolérés et permettre une prothèse permanente par une coque de verre échancrée, alors qu'à cause d'un symblépharon partiel l'énucléation aurait été désastreuse. De même, ce n'est qu'un an plus tard, et sur la demande formelle du malade, que nous avons énucléé un œil blessé antérieurement et où une épine partait de la cornée entièrement opaque pour se terminer sur le nerf optique, en traversant tout l'œil. Le moignon n'était même pas douloureux. La radiographie n'existait pas alors : aujourd'hui elle fournirait de précieux renseignements et préciserait les indications opératoires.

M. Jocqs. — Le cas rapporté par M. Valude prouve que si la nature du corps étranger est un facteur important au point de vue de la tolérance de l'œil, il faut tenir compte aussi et surtout de la région qui en est le siège. Il est certain que les corps oxydables, et en particulier les parcelles de cuivre, sont en général mal supportés par l'œil. Je rappellerai à ce propos les 6 cas rapportés par M. de Ridder, à la dernière séance de la Société belge d'ophtalmologie où le traumatisme paraissant insignifiant pendant les premiers jours, obligea cependant à l'énucléation par suite de phénomènes inflammatoires très graves. Or, dans tous ces cas, le morceau de cuivre fut trouvé, soit dans le corps vitré, soit dans le corps ciliaire. Nous savons que c'est la règle.

Par contre, j'ai publié en 1895, dans la *Clinique ophtalmologique*, l'observation d'un cas où un morceau de capsule avait été toléré par l'œil pendant quarante ans. Au bout de ce temps, après quelques iritis légères qui avaient guéri, il s'en produisit une plus grave accompagnée d'hypopion et d'un petit bouton pustuleux au niveau du limbe scléro-cornéen inférieur, près du point d'entrée du corps étranger. La même incision, qui donna issue au pus de la

chambre antérieure, ouvrit la pustule d'où s'échappa un petit morceau de cuivre très oxydé. Il est évident que le corps étranger n'avait pénétré, ni dans le corps ciliaire, ni dans le corps vitré et n'avait même pas touché le cristallin puisque celui-ci était resté transparent. Il s'était donc logé pendant quarante ans soit dans l'épaisseur de l'iris, à sa base, soit derrière lui, dans la chambre postérieure. Quoi qu'il en soit, il se trouvait en un point de l'œil peu irritable et où il a été toléré pendant fort longtemps, malgré sa complète oxydation.

Sur la proposition du Secrétaire général, la séance prochaine est renvoyée au 2e mardi du mois d'octobre.

La séance est levée.

SOCIÉTÉ BELGE D'OPHTALMOLOGIE

Séance du 20 avril 1900

MM. Henri Coppez et Antoine Depage. **Ostéome géant du sinus frontal.** — Une femme de 20 ans avait commencé à avoir de l'exophtalmie de l'œil droit trois ans auparavant. Elle vint consulter parce qu'elle souffrait de céphalalgie frontale. La bosse frontale droite est plus saillante que la bosse frontale gauche. La racine du nez est élargie dans sa moitié droite, etc. Le globe droit est abaissé. L'exophtalmie est bien marquée ; on peut luxer le globe en avant des paupières.

A la palpation, on reconnaît que le sinus frontal droit est distendu. On perçoit, au dedans de l'échancrure sus-orbitaire, que le rebord orbitaire est distendu et arrondi ; il y a là deux tumeurs éburnées, grosses comme des noisettes, qui plongent profondément dans la cavité orbitaire, sans que le doigt puisse atteindre leur extrémité postérieure. Les mouvements de l'œil sont normaux. Les pupilles sont égales et réagissent bien. Rien d'anormal à l'ophtalmoscope. Il n'y a jamais eu ni écoulement sanguin, ni écoulement muqueux ou purulent par le nez. La radiographie montre que la tumeur est d'un volume bien plus considérable qu'il ne paraît au premier abord et qu'elle a à peu près la forme et les dimensions d'une bille de billard.

A cette époque, la malade refuse l'opération. Elle se représente dix mois après et elle accepte maintenant l'intervention à cause

des phénomènes suivants : forts accès de migraines avec nausées et vomissements; abolition de l'odorat. Diminution de la vision : à droite, simple perception lumineuse; à gauche, compte les doigts à 25 centimètres. A l'ophtalmoscope, papillite de stase bilatérale caractéristique. Il n'y a donc pas de doute que la tumeur ne se soit développée vers l'intérieur du crâne, où elle a produit une irritation des méninges et une augmentation de la pression intracranienne.

Opération. — M. Depage trace trois incisions : la première parallèle à l'arcade sourcilière; la deuxième, perpendiculaire à celle-ci, sur la partie médiane du front; la troisième également verticale à l'autre extrémité de l'incision horizontale. Il délimite ainsi un lambeau carré à base supérieure mesurant 8 centimètres de côté. Il récline vers le haut ce lambeau comprenant toutes les couches jusqu'à l'os. On voit alors très nettement la surface du frontal toute mamelonnée de petites saillies arrondies, de grandeur variable. Cette surface mamelonnée mesure 5 centimètres de côté. Après une opération rendue laborieuse par la dureté de l'ostéome, on extrait d'abord une tumeur remplissant le sinus frontal droit. Mais il en reste une, la plus volumineuse, qui se prolonge très profondément dans le crâne, en haut et en arrière, pour laquelle il faut agrandir la brèche. La tumeur ainsi extraite avait le volume d'une grosse orange. La dure mère atrophiée était intimement adhérente à la face postérieure de la tumeur. Elle se déchire sur une grande étendue. On découvre à l'intérieur du crâne une cavité où l'on pourrait mettre aisément le poing et dont le fond est formé par la dure mère déchiquetée et la substance cérébrale écrasée, comprimée, ne battant plus.

Guérison sans complications du côté de la plaie cranienne. Le lambeau n'a pas été suturé, mais seulement rabattu pour renouveler le tamponnement et surveiller ainsi la large plaie.

Au bout de huit jours, le cerveau a complètement comblé la cavité occupé par l'ostéome. Il n'y a plus trace de papillite. Mais l'œil droit devient le siège d'une kératite suppurative de la moitié inférieure de la cornée qui se termine par un vaste leucome. Quant au lambeau cutané, environ quinze jours après l'opération, il est avivé et suturé.

La tumeur est un ostéome éburné, ayant la forme d'un ovoïde, à petite extrémité dirigée en avant (dans le sinus). Le grand axe mesure 9 centimètres et le petit axe 5 centimètres. Poids = 283 grammes.

Les points les plus remarquables de cette observation sont : le mode opératoire qui a consisté à ne pas suturer le lambeau cutané; le volume énorme de l'ostéome et la guérison malgré l'en-

vahissement de la cavité intra-cranienne et la compression du cerveau.

La lésion cornéenne ne s'explique pas par une kératite neuro-paralytique qui n'existait pas, mais peut-être par le froissement des nerfs trophiques et vaso-moteurs de l'œil dans leur trajet orbitaire.

M. Lor. **L'inhibition du releveur palpébral dans la paralysie faciale complète.** — Quand l'orbiculaire d'un côté est complètement paralysé, à chaque clignement réflexe ou volontaire normalement accompli à l'œil sain correspond un abaissement, simultané, mais moins marqué, de la paupière supérieure de l'œil paralysé. Dans la douce occlusion des yeux, comme pendant le sommeil, la paupière supérieure du côté paralysé s'abaisse également d'une façon plus lente, il est vrai, mais suffisante pour réduire notablement la hauteur de la fente palpébrale, jusqu'à 2 millimètres dans certains cas.

M. Lor a démontré dans un travail antérieur que le clignement bilatéral, ainsi que la douce occlusion, était dû au relâchement du releveur combiné à la contraction de la portion palpébrale de l'orbiculaire. Or, pour lui, l'abaissement de la paupière, dans les cas précités, tient non pas à ce que la paralysie est incomplète ou à toute autre cause, mais au relâchement du releveur par inhibition. La contraction de l'orbiculaire n'y serait pour rien.

M. Brandès. **Un cas de tuberculose de l'iris.** — Un enfant de 4 ans, présenté par l'auteur, portait cinq tubercules jaunes grisâtres sur l'iris, les quatre premiers dans le segment supérieur de l'iris, dans l'espace compris entre les deux cercles. Le cinquième tubercule, le plus grand, a la grandeur d'un pépin de pomme et se trouve dans l'angle irido-cornéen inférieur. La cornée, à cet endroit, est couverte d'un semis gris jaune qui ne permet que difficilement d'apercevoir le tubercule. Pas de réaction dans l'œil. L'état général paraît bon. Rien du côté de la mère. Le père a le type de la strume noire. Les parents du père sont morts tous deux de la tuberculose pulmonaire ainsi que deux frères. Il y a onze ans, donc sept ans avant la naissance du petit malade, le père a contracté la syphilis. Malgré cette syphilis, l'auteur s'est arrêté au diagnostic de tuberculose de l'iris en invoquant les faits suivant :

1° La multiplicité des tubercules.

2° La contamination de la cornée au voisinage des tubercules.

3° La disparition des petits tubercules par un simple traitement fortifiant et l'instillation d'atropine.

4° L'extrême rareté des condylomes hérédo-syphilitiques.

M. GAUTHIER. **Production nodulaire de l'iris.** — Le malade est un homme d'apparence très vigoureuse et qui, dans ses antécédents de parenté, ne présente rien de particulier. Pas de syphilis. Il a eu une pleurésie il y a huit ans. Il y a cinq mois il a été opéré d'iridectomie à cause d'une occlusion pupillaire complète, suite d'irido-choroïdite.

Le sujet présente à la partie inféro-externe de l'iris, à 3 millimètres environ du limbe scléro-cornéen, une éminence grisâtre se prolongeant, en s'effilant par son sommet, jusqu'à la membrane de Descemet où elle a pris adhérence. D'autre part, il existe une descemétite caractéristique à ponctuation large.

A première vue, on pourrait admettre qu'il s'agit d'un nodule tuberculeux; mais l'auteur croit plus simple et plus exact de voir là une infiltration de leucocytes en îlot qui, s'étant formée à la surface de l'iris, a rencontré par son sommet un point de descemétite, d'autre part, grâce au peu de profondeur de la chambre antérieure à ce niveau. En deux autres endroits rapprochés, mais tout à fait périphériques, il est vrai, une exsudation semblable a accolé assez largement l'iris à la cornée.

L'auteur ne voit dans ce cas qu'une image assez ordinaire des lésions provoquées par certaines formes d'irido-choroïdites dites séreuses. La particularité se trouve être dans ce nodule un peu plus accentué que ceux qui se produisent d'ordinaire et où l'auteur ne voit rien de tuberculeux.

M. NUEL. **Un cas d'iritis tuberculeuse et un cas d'iritis syphilitique.** — *Iritis tuberculeuse.* — Chez un jeune homme de 17 ans, indemne de tuberculose et sans antécédents, se produisit d'abord une violente iritis, avec forts exsudats fibrineux à la face irienne antérieure. Une semaine après apparut une petite grosseur jaunâtre dans la membrane exsudative pupillaire. Quinze jours plus tard, apparition de huit nouveaux petis tubercules, les uns sur l'iris et deux à la face postérieure de la cornée, qui était troublée surtout dans sa partie inférieure.

M. Nuel pense que cette tuberculose est de provenance endogène, l'infection ayant commencé par le corps ciliaire d'où, par le courant aqueux, les bacilles auraient été transportés dans la chambre antérieure, s'arrêtant, comme première étape, au niveau de l'exsudat pupillaire. Ce premier tubercule ramolli aurait permis la diffusion et l'ensemencement sur l'iris et la cornée. L'auteur ne dit pas ce qu'est devenu cet œil par la suite.

Iritis syphilitique. — Un homme de 40 ans était venu se faire enlever une paillette de fer implantée sur la cornée; dix jours après iritis et petite grosseur sur la zone péripupillaire. Cet

homme avait contracté la syphilis cinq mois auparavant. M. Nuel en conclut que c'est le léger traumatisme cornéen qui a été la cause déterminante de l'iritis avec gomme.

M. Van Duyse. **Pathogénie des kystes colobomateux rétro-palpébraux.** — Il s'agit d'un enfant mort-né à 8 mois et atteint entre autres anomalies d'hydrocéphalie interne et de méningocèle volumineux. Par des coupes antéro-postérieures au microtome, en série, l'auteur décrit l'état anatomique des différentes parties de l'œil sur lequel nous ne pouvons pas nous étendre. Ces faits, dit M. Van Duyse, éclairent le lien existant entre les malformations cérébrales, les microphtalmies et les états colobomateux des yeux.

M. Pergens. **Une nouvelle illusion visuelle et un paradoxe optique.** — L'illusion visuelle consiste dans les phénomènes qui se produisent quand on place sur une page d'impression un anneau de papier blanc, par exemple de 5 centimètres de diamètre avec une perforation centrale de 1 ou 2 centimètres. Nous renvoyons à l'original pour l'étude de ces phénomènes qu'il serait trop long d'énumérer ici.

Le paradoxe optique consiste en ce que l'on peut produire un agrandissement apparent ou une diminution apparente des mêmes caractères d'impression par l'apposition d'anneaux différents.

M. Venneman. **A propos d'ophtalmie sympathique.** — Deux cas. Dans le premier, un jeune militaire reçut, en avril 1898, un éclat de capsule dans l'œil gauche. Mais il n'en souffrit pas; neuf ou dix mois après, lorsque M. Venneman vit le malade, il était à peu près aveugle. L'œil traumatisé était cataracté et sans perception lumineuse, l'autre était atteint d'irido-choroïde séreuse avec gros flocons fibrineux dans la chambre antérieure et nombreux dépôts sur la membrane de Descemet. L'œil traumatisé était toujours indolore. Les accidents du second œil ne cédèrent qu'après l'énucléation. Le corps étranger était derrière le cristallin. La rétine était décollée. Le tractus uvéal ne paraissait pas avoir beaucoup souffert.

Dans le second cas, le premier œil se perdit à la suite d'une contusion. Le second, quinze ans après, se troubla aussi. Il se forma une cataracte qui fut opérée, mais malgré un bon résultat opératoire, la vision ne fut que de 5/60. Le corps vitré était trouble et d'aspect floconneux.

M. Venneman fait remarquer que ces deux cas, bien qu'ils s'éloignent de l'aspect habituel de l'ophtalmie sympathique, doivent

cependant être considérés comme en faisant partie et doivent être catalogués au nombre des ophtalmies sympathiques symétriques, étant opposées à l'ophtalmie sympathique migratrice reproduisant une iridocyclite grave existant déjà de l'autre côté.

M. Benoit. **Régénération du cristallin chez les amphibiens urodèles.** — Après Collucci, Wolff et d'autres auteurs, M. Benoit a repris les expériences qui démontrent que chez les urodèles, après l'extraction du cristallin, il se produit une régénération de ces organes. Mais, mieux que ces auteurs, nous semble-t-il, il démontre comment et pourquoi des deux couches épithéliales qui tapissent la face postérieure de l'iris et qui sont le prolongement de la rétine, c'est le feuillet épithélial postérieur qui prend la plus grande part à la régénération du cristallin. Le premier stade de cette régénération est le retour à l'état embryonnaire des cellules épithéliales de ces feuillets qui commencent par perdre leur pigment, c'est-à-dire un produit de différenciation caractéristique pour elles, qui s'était développé par le fait de leur activité propre, en raison de la place qu'elles occupent et du rôle qu'elles ont à jouer dans l'organisme. Or, le feuillet épithélial postérieur, prolongement du feuillet visuel de la rétine, ne subit cette différenciation que plus tard et moins complètement que le feuillet antérieur. C'est pour cela qu'il retourne plus facilement à l'état embryonnaire.

Le cristallin, organe d'origine ectodermique, se régénère donc aux dépens de la portion iridienne de la rétine, organe également d'origine ectodermique et principalement aux dépens du feuillet épithélial postérieur.

M. Paul de Ridder. **Considérations sur les corps étrangers intraoculaires en cuivre.** — L'auteur rapporte 7 cas de corps étrangers intraoculaires en cuivre recueillis dans la clinique du professeur Coppez. Outre la plus grande rareté des traumatismes par le cuivre que par le fer et l'acier, il ressort de ces cas des considérations cliniques qui leur sont particulières et qui, d'ailleurs, sont déjà connues. Ce qui domine dans ces traumatismes, c'est que le plus souvent la réaction immédiate est presque nulle. Les phénomènes inflammatoires violents peuvent ensuite éclater brusquement ou, au contraire, évoluer sournoisement.

Le tractus uvéal et le corps vitré sont les endroits de localisation les plus dangereux et ce sont précisément ceux où le cuivre se loge le plus fréquemment.

L'énucléation a été reconnue nécessaire dans tous les cas où les corps étrangers siégeaient dans les parties profondes de l'œil.

ACADÉMIE DE MÉDECINE

Séance du 15 *mai*. — PRÉSIDENCE DE M. MAREY

Traitement de la névralgie faciale par la résection du ganglion cervical supérieur du sympathique. — M. A. CHIPAULT montre que, lorsque le traitement médical a échoué, ce qui n'arrive que trop souvent, le malade atteint de névralgie faciale se trouve en présence d'interventions chirurgicales peu encourageantes : les résections périphériques du trijumeau, sans danger mais qui, le plus souvent, ne donnent que quelques mois de soulagement, et les résections du ganglion de Gasser, plus utiles, mais singulièrement dangereuses, puisque leur mortalité opératoire dépasse 25 p. 100. Or il semble, d'après leur pathogénie, souvent artério-scléreuse et d'après toute une catégorie de leurs symptômes, d'ordre vaso-moteur, que les névralgies faciales soient une affection d'origine vaso-motrice. Rien ne serait, dès lors, plus logique, que de les traiter par la résection du ganglion cervical supérieur du sympathique, qui fournit les vaso-moteurs, non seulement aux branches du trijumeau, mais encore à son ganglion gassérien et à ses noyaux encéphaliques, en somme à la totalité du nerf qui souffre. C'est ce qu'a fait Jaboulay, avec succès, dans un cas. C'est ce que, engagé par M. Abadie, j'ai pratiqué chez un homme de 60 ans atteint, depuis trente-trois ans, d'une forme extrêmement rebelle, grave et progressive de névralgie faciale, plus marquée sur le territoire du maxillaire supérieur. Tout avait été essayé sans succès, en particulier l'opium et le sulfate de quinine. Or, quarante-huit heures après l'opération, ce malade que je vous présente a cessé de souffrir : il ne ressent plus qu'une insignifiante sensation de chaleur sur la gencive. Cette observation démontre tout au moins le bien-fondé de la théorie vaso-motrice de la névralgie faciale, et l'intérêt de l'intervention qui en découle. J'ajoute que celle-ci, portant sur le cou et non sur la face, a l'avantage de ne laisser aucune cicatrice visible, qu'elle n'entraîne point à sa suite les anesthésies qui gênent tant le malade après les interventions sur le trijumeau, enfin qu'elle est absolument sans dangers et sans inconvénients, ainsi que me permettent de l'affirmer les quelque cinquante cas où je l'ai exécutée.

SOCIÉTÉ DE NEUROLOGIE

3 *mai* 1900

Syndrome de Weber avec autopsie. — MM. Cestan et Bourgeois rapportent l'observation d'un malade atteint de syndrome de Weber. A l'autopsie ils ont trouvé des foyers de ramollissement intéressant le pédoncule cérébral gauche et ayant détruit le noyau de la troisième paire gauche. Ils insistent sur la disposition en foyers bien localisés de ces ramollissements, sur la perte du réflexe lumineux consensuel. Chez leur malade examiné un mois après le début apoplectiforme, ils n'ont pas trouvé la trépidation spinale et ils ont observé, au contraire, très facilement, le signe des orteils de Babinski.

Hémianopsie bilatérale homonyme avec autopsie. — M. Ferrand présente le cerveau d'un homme qui, depuis le début de 1898, était atteint d'hémianopsie bilatérale homonyme. Un large ramollissement avait détruit la partie postérieure de l'hémisphère gauche; fait particulier, non encore signalé, le tubercule mamillaire du côté gauche était atrophié.

SOCIÉTÉ DE CHIRURGIE DE PARIS

Séance du 13 *juin* 1900

Présidence de M. le Dr Reclus

M. Nélaton décrit un procédé personnel de rhinoplastie, qui lui a donné des résultats remarquables. Il taille un lambeau frontal cutanéo-ostéo-périostique en continuité avec le squelette de l'ogive nasale, qu'il détache d'un trait de scie pour le rabattre horizontalement. Ce lambeau osseux devient le squelette rigide du nouvel orifice nasal.

M. Galezowzki fait ensuite une communication sur un cas de **cysticerque de la rétine.** Cette communication est très intéressante en elle-même à cause de sa rareté et de son diagnostic difficile. La figure représentant le fond de l'œil du malade, qu'il a amené à la séance, mérite une attention toute particulière.

(*Gazette des hôpitaux*, juin 1900).

SOCIÉTÉ ANATOMIQUE

1er *juin* 1900

Hémorragie du centre ovale. — M. TOUCHE, à l'autopsie d'un malade qui était atteint depuis plusieurs mois d'hémiplégie gauche, avec contracture du membre inférieur, de la main et des muscles de la région frontale, a trouvé une lésion étendue du centre ovale de l'hémisphère droit, due à une hémorragie qui avait fusé dans le ventricule latéral.

Cerveau de borgne. — M. TOUCHE présente le cerveau d'une femme qui avait subi, trois ans avant de mourir, l'énucléation de l'œil gauche. Le diverticule occipital semble agrandi par ramollissement de ses parois.

Ramollissement des deux pédoncules cérébraux. — M. TOUCHE montre la région pédonculaire du cerveau d'un malade de 82 ans, qui a succombé très rapidement à un ramollissement aigu des deux pédoncules cérébraux.

REVUE DES JOURNAUX ANGLAIS ET AMÉRICAINS

Par le Dr JAFFARY

Atrophie optique héréditaire chez trois frères exposés au saturnisme, par BATTEN (*The ophtalmic Review*, juin 1900). — Ce cas est intéressant parce qu'il montre l'influence de l'intoxication saturnine comme une cause de l'atrophie optique dans une famille. L'influence de l'alcool, du tabac et d'autres substances a été souvent mise en discussion comme cause déterminante dans ces cas, et chacune d'elles se retrouve en partie chez les malades de l'auteur.

Le premier, ouvrier plombier, âgé de 27 ans, présentait les lésions caractéristiques de l'atrophie optique avec un scotome central pour le vert et le rouge, sans aucun symptôme d'intoxication saturnine.

Le second, frère du précédent et ouvrier plombier comme lui, sans présenter de scotome, ne pouvait reconnaître le rouge, le jaune ou le vert; atrophie des deux papilles en voie d'évolution; aucun symptôme d'intoxication saturnine.

Enfin, un troisième, frère des deux précédents, ouvrier plombier également, présentait les mêmes lésions.

Un examen attentif ne permit de découvrir aucune affection cérébrale pouvant expliquer cette névrite optique. Tous les trois travaillaient le plomb depuis des années et bien qu'il n'y eût ni paralysie, ni coliques antérieures, l'auteur regarde cette névrite optique comme due à l'intoxication par le plomb, en admettant une sorte de prédisposition héréditaire aux lésions des nerfs optiques. Quant à l'influence du plomb elle ne saurait être écartée dans ces 3 cas, la prédisposition héréditaire est plus difficile à saisir, les parents étant en excellente santé ainsi que sept autres enfants.

Ce qui est le plus en faveur de l'intoxication saturnine, c'est que ces trois frères maniaient le plomb, et l'auteur pense qu'il s'agit d'une atrophie optique héréditaire (maladie de Leber) avec l'intoxication saturnine comme cause excitante.

Symptômes oculaires dans l'hystérie, par Wood (*American Journal of the medical Sciences*, janvier 1899). — L'auteur établit que probablement les symptômes oculaires les plus importants consistent dans des anomalies d'accommodation. L'étendue de l'accommodation peut aller du punctum remotum au punctum proximum, ou ces deux peuvent être rapprochés et même coïncider, une pseudo-myopie étant due au spasme du muscle ciliaire.

Il y a souvent amblyopie, le blanc est la couleur la moins altérée; le champ visuel du bleu peut être plus petit que celui du rouge; dans ces conditions, le diagnostic s'impose.

Résection du sympathique cervical dans le glaucome et l'atrophie du nerf optique, par James Moores Ball (*Journal of the American Medical Ass'n*, 2 juin 1900). — L'auteur rapporte plusieurs cas de cette opération, et en discute la technique. D'après les observations de Jonnesco, des autres auteurs et d'après les siennes, il pense que cette opération offre plus d'avantages dans le glaucome simple que dans le glaucome inflammatoire. Dans ce dernier, lorsque l'iridectomie a été pratiquée sans succès, on peut tenter cette opération. Dans les cas de glaucome absolu avec douleur, c'est à la sympathectomie qu'il faut d'abord s'adresser. Dans l'atrophie simple du nerf optique, cette opération peut donner quelque amélioration, si elle est pratiquée avant que la vision soit complètement perdue. Dans le glaucome unilatéral, la sympathectomie ne doit porter que sur le ganglion du même côté. Pour un opérateur exercé l'ablation du ganglion supérieur

et moyen est une opération pleine de sécurité ; pour le ganglion inférieur, il n'en est plus de même.

L'amélioration dans les symptômes du glaucome, après la sympathectomie et les altérations présentées par les ganglions excisés donnent à penser que l'affection est due à une irritation permanente du sympathique cervical ou à une irritation localisée ailleurs et transmise par ce nerf.

Le trachome, par NORBURNE JENKINS (*The New-York medical Journal*, 19 mai 1900). — Le trachome est une affection encore entourée de mystère. La cause probable du trachome simple est une irritation chronique ou un spasme du muscle ciliaire, asthénopie accommodative, due en général à un vice de réfraction ou encore d'une fatigue excessive de la vue, de l'anémie, etc. L'irritation, l'inflammation de la conjonctive déterminent le spasme du muscle ciliaire, d'où peut résulter le trachome.

Le trachome, d'après l'auteur, n'est pas une affection spécifiquement contagieuse et il peut se développer sans infection ; il y a souvent complication par infection ou parasitisme, grâce aux solutions de continuité qui existent au niveau des granulations. Pendant l'état de santé, les microorganismes qui se trouvent dans les culs-de-sac conjonctivaux sont détruits d'ordinaire par la puissance bactéricide des larmes ou entraînés au dehors avec elles. On a découvert des microbes spécifiques, mais on n'est pas d'accord sur le véritable agent pathogène du trachome. De nombreux microorganismes ont été rencontrés dans les yeux trachomateux.

Le trachome apparaît souvent parmi les nombreux membres d'une même famille, parce que l'amétropie, sa cause principale, est héréditaire. L'irritation ou le spasme du muscle ciliaire dû à l'amétropie existe dans toute une famille ; elle est souvent causée par une faible amétropie ; une différence de 0,25 D. dans la réfraction des deux yeux est une cause fréquente d'irritation ou de spasme du muscle ciliaire qui se rencontre 50 fois sur 100.

Chez les individus vivant dans des conditions mauvaises au point de vue de l'hygiène, il y a souvent fatigue excessive de la vue et lésion de la conjonctive dues à la malpropreté, conditions favorisant l'irritation ou le spasme du muscle ciliaire, l'irritation et l'inflammation de la conjonctive et enfin le trachome.

Le blépharospasme est plus ou moins marqué dans le trachome, aussi bien que dans les lésions inflammatoires de la conjonctive et l'irritation ou le spasme du muscle ciliaire ; c'est probablement un des facteurs du trachome, parce qu'il détermine du frottement et de la congestion de l'œil et de ses annexes.

La conjonctivite chronique, folliculaire, le trachome papillaire

et le trachome granuleux, peuvent n'être que des degrés de développement du trachome.

Le repos amène une amélioration de cette affection : instillations d'atropine et occlusion des yeux, chambre obscure.

Des verres corrigeant très exactement l'amétropie peuvent enrayer la marche de la maladie tout à fait au début.

Le massage et le brossage donnent de bons résultats.

Le pannus accompagne ordinairement le trachome; la cause en est inconnue. Le pannus semble être une névrite réflexe, un rideau protecteur jeté au devant de l'œil pour empêcher l'entrée des rayons lumineux; il disparait quelquefois par le seul repos des yeux.

Mastoïdite suppurée avec névrite optique du même côté; opération; guérison, par PRESTON MAXWELL (*The British medical Journal*, 19 mai 1900). — Cette complication au cours des mastoïdites indique en général une lésion sérieuse intra-cranienne.

L..., jeune Chinoise de 17 ans, avait eu un mois auparavant une otite moyenne existant encore au moment où l'auteur l'examine et trouve les deux papilles normales; deux jours plus tard, la céphalalgie augmente, principalement au niveau de la région temporale, avec œdème mastoïdien; les papilles sont toujours normales; deux jours après, les premiers signes d'une névrite optique apparaissent à gauche et l'auteur pratique la trépanation de la mastoïde. Une semaine après cette intervention, les signes de névrite optique avaient disparu et la guérison se fit rapidement.

Affections héréditaires du nerf optique, par HORMUTH (analysé in *The ophtalmic Review*, juin 1900). — Nos connaissances sur ces affections ont commencé avec le travail de Leber dans les archives de Grœfe en 1871, basé sur 15 cas dans 4 familles et 3 cas dans une seule famille déjà décrits par Grœfe lui-même. Dans le manuel de Grœfe-Sœmisch, ce nombre s'était élevé à 55 (1877). Aujourd'hui Hormuth a réuni 284 cas dans 65 familles, dont 110 seulement ont été examinés par les auteurs eux-mêmes. Hormuth rapporte 13 cas nouveaux, cas observés par Leber dans 9 familles. Plusieurs membres d'une famille, auparavant bien portante, perdent la vue, ordinairement au moment de la puberté, le trouble consistant ordinairement en un scotome central. L'ophtalmoscope permet de reconnaître l'atrophie de la papille; les individus mâles sont presque exclusivement atteints, mais la maladie peut apparaître chez les enfants de femmes demeurées indemnes.

Entre 41 et 49 ans la maladie se montre de nouveau avec une

certaine fréquence et les femmes sont alors les plus atteintes; il semble y avoir une relation avec la ménopause.

Grœfe admettait une prédisposition héréditaire aux congestions; Mooren, une artérite latente des vaisseaux rétiniens.

Despagnet admet l'existence d'une méningite latente; Kœnig croit qu'il existe des anomalies héréditaires dans le développement du sphénoïde et du foramen opticum.

La plupart des auteurs modernes (Habershon et autres) pensent qu'il y a une faiblesse congénitale et une puissance défectueuse de résistance dans les fibres maculaires du nerf optique, qui se transmettent par hérédité et qui, dans certaines conditions encore inconnues, déterminent une lésion inflammatoire.

Résorption spontanée de la cataracte sénile dans la capsule intacte, par A. v. Reuss (*Centralblatt für praktische Augenheilkunde*, février 1900). — Nos connaissances sont peu étendues, encore aujourd'hui, sur le mécanisme de la résorption spontanée de la cataracte, et actuellement nous n'en possédons qu'une trentaine de cas. Reuss, le premier, décrit 2 cas qui lui sont personnels. Le premier, qu'il publia en 1885, était celui d'un homme opéré de cataracte à droite en 1868 et qui, en 1874, présentait une cataracte complète avec iritis aiguë à gauche; or, en 1876 (le malade avait alors 62 ans), la cataracte avait disparu, à l'exception d'une petite opacité au niveau du bord inférieur de la pupille. L'œil opéré présentait quelques flocons du vitré et une petite plaque de choroïdite au niveau de la macula.

Le second cas est celui d'un homme âgé de 75 ans, dont l'œil gauche avait été opéré de cataracte en 1884; l'année suivante, attaque de glaucome qui récidive en 1898 en même temps que s'est développée une cataracte. Au bout de quatre mois, Reuss remarqua une amélioration de l'acuité visuelle de ce côté. La chambre antérieure était profonde, l'iris tremblotant, la pupille noire, la tension normale et le champ visuel intact. Près du bord inférieur de la pupille, se trouvait une membranule transparente avec quelques taches blanchâtres. Au-dessous, on apercevait un noyau sombre qui était probablement le cristallin ratatiné. Quoique le malade ait fait une chute ayant déterminé une contusion de la région occipitale, il n'y avait pas de raison pour admettre une rupture de la capsule; il s'agissait très probablement d'une résorption du cristallin cataracté avec intégrité de la capsule.

Cette résorption était regardée, jusqu'à ces derniers temps, comme impossible, et Szili, qui avait rapporté un des premiers cas, pensait que le cristallin avait grossi très rapidement et que la capsule s'était rompue spontanément. Il semble également que,

dans un certain nombre de cas, le ligament suspenseur se relâche de façon à permettre au cristallin ratatiné d'être luxé en bas; dans le deuxième cas de l'auteur, c'est probablement ce qui est arrivé. Il se peut, en effet, que la luxation spontanée précède la résorption, mais l'état comparativement normal du fond de l'œil et l'acuité visuelle presque parfaite ne sont pas en faveur d'une telle hypothèse.

JAFFARY.

BIBLIOGRAPHIE

Influence du froid et de la chaleur sur la température de l'œil, par HERTEL (*Von Graefe's Arch.*, XLIX, I). — L'effet des compresses froides ou chaudes sur la température de l'œil n'a fait que très rarement l'objet d'investigations spéciales. Dans un travail publié en 1893, Silex conclut que les compresses appliquées selon le procédé habituel abaissent la température des culs-de-sac de la conjonctive si elles sont plus froides que l'atmosphère ambiante, tandis qu'elles s'élèvent, au contraire, si elles sont plus chaudes. En 1894, Giese reprend les expériences de Silex et arrive à des résultats diamétralement opposés. Depuis, ces études n'ont pas été reprises et l'auteur a fait des expériences pour élucider cette question. Il s'est servi de deux thermomètres de forme spéciale et construits de manière à éliminer toute cause d'erreur due à l'évaporation.

Les compresses employées étaient toutes semblables au point de vue de la taille et de l'épaisseur; le liquide employé était une solution d'acide borique à 2 p. 100 portée aux températures de 32°, 58°, 132° (Farenheit). Elles étaient très fréquemment renouvelées et les expériences faites dans une salle où la température était maintenue entre 64° et 68° Farenheit.

La température du cul-de-sac conjonctival normal varie entre 95°4 F. et 97°2 F. Les compresses chaudes déterminèrent toujours une augmentation de cette température, tandis que les compresses froides produisirent une diminution. Au bout de sept minutes après l'enlèvement des compresses, la température du cul-de-sac conjonctival est redevenue ce qu'elle était auparavant.

Restait à savoir si l'effet thermique était dû à la conductibilité ou aux changements produits dans la circulation sanguine. L'auteur a fait ses expériences sur le lapin après s'être assuré que

l'effet produit par les compresses sur l'œil de cet animal ressemble de tous points à celui produit sur l'œil humain.

L'hyperhémie de l'œil du lapin était déterminée au moyen de la section du sympathique, l'anémie par l'excitation de son bout central : l'une déterminait une augmentation de la température de 1° F. l'autre une diminution de 1° F.; aucune d'elles n'avait une influence notable sur les compresses.

La compression de la carotide interne chez le lapin conduisait au même résultat, c'est-à-dire que le même effet maximum sur la température du cul-de-sac conjonctival peut être produit par l'application de compresses ayant la même température, dans le cas de condition normale ou anormale de température.

Sur des yeux provenant d'animaux récemment tués, l'auteur a pu s'assurer que le maximum d'effet produit au moyen des compresses peut être dépassé, tandis que, sur l'animal en vie, cet effet maximum ne pouvait être dépassé.

Ni la dilatation des vaisseaux sanguins par la chaleur, ni leur contraction par le froid n'ont d'influence sur la température; il en est de même des troubles circulatoires, qu'ils soient dus à la compression mécanique des vaisseaux ou à l'influence nerveuse.

L'effet produit sur la cavité de l'orbite est identique à celui produit sur le sac conjonctival, et doit être également attribué à la conductibilité.

Restauration du cul-de-sac conjonctival dans un cas de symblépharon total, au moyen des greffes de Thiersch, par CHARLES MAY (*Archives d'ophtalmologie*, vol. XXVIII, n° 2, 1899). — Les cas de symblépharon total, avec oblitération complète du cul-de-sac conjonctival sont généralement regardés comme incurables. Même lorsque les adhérences entre la conjonctive palpébrale et oculaire n'oblitèrent pas entièrement le cul-de-sac, les résultats de l'opération ne sont pas satisfaisants surtout quelque temps après l'opération. La rétraction cicatricielle détruit les bons effets obtenus tout d'abord. Ceci explique le grand nombre de procédés employés, notamment pour les cas de symblépharon postérieur.

L'œil opéré par l'auteur présentait une adhérence totale entre les deux paupières et le globe oculaire, résultant d'une brûlure datant de quelques années. Le symblépharon était si complet que les paupières et l'œil étaient immobiles; les paupières ne pouvaient s'ouvrir ou se fermer, sauf dans l'étendue correspondant à la portion libre de l'œil. Du fait de cette exposition permanente de l'œil aux agents extérieurs, la surface de la cornée s'était épaissie, semblable à la peau; elle présentait en même temps un

staphylome dû à une ulcération consécutive au traumatisme primitif.

L'auteur a observé le blessé pendant plus de vingt mois après la première opération et le bon résultat obtenu ne s'est pas modifié désavantageusement. La première opération consista dans la restauration du cul-de-sac supérieur; la seconde consista dans l'ablation de bandes cicatricielles au niveau des angles interne et externe. La surface conjonctivale des paupières est lisse, d'aspect épidermique, mais elle ne desquame pas et il y a une légère sécrétion.

L'opération n'est pas nouvelle quoique l'auteur n'ait pû trouver la relation d'un cas semblable. Hotz avait proposé les greffes de Thiersch dans le symblépharon étendu, le trachome, pour agrandir les culs-de-sac conjonctivaux rétractés, dans certains cas de ptérygion; il donnait un certain nombre de bons résultats qu'il avait ainsi obtenus.

Une bonne partie du succès obtenu par l'auteur reconnaît pour cause le soin mis à maintenir en place les greffes au moyen d'une coquille en porcelaine semblable à celles qui forment la base des yeux artificiels. Deux greffes de Thiersch, empruntées à la cuisse furent appliquées sur cette coquille, la recouvrant entièrement, la surface cruentée en dehors; la coquille ainsi disposée fut placée dans les culs-de-sac avivés et le tout fut maintenu en place par la suture des paupières et un bandage compressif.

NOUVELLES

Notre collaborateur M. le Dr Jaffary, médecin aide-major, dont nos lecteurs ont pu depuis plusieurs années apprécier les analyses si consciencieuses des travaux anglais et allemands, a été désigné pour faire partie du corps expéditionnaire de Chine. Pendant quelques mois nous aurons donc le vif regret d'être privés de son concours. Nous souhaitons bonne campagne et bonne chance à notre excellent collaborateur et ami et faisons des vœux pour qu'il revienne tôt reprendre sa place parmi nous.

F. D.

Le Gérant : Félix Alcan.

5781. — L.-Imprimeries réunies, B, rue Saint-Benoît, 7. — Motteroz, directeur.

ÉTIOLOGIE ET TRAITEMENT DU CHALAZION

PAR

Le Dr STRZEMINSKI (de Wilna)

L'étiologie et le caractère du chalazion devinrent dans ces derniers temps le sujet de nombreuses recherches. Fangl[1] a constaté dans le chalazion des nodules tuberculeux, qui présentaient une structure complètement identique au type de Langhans-Schüppel : les cellules géantes au milieu, les cellules épithéliales à l'entour, n'apparaissent chez l'homme, d'après Baumgarten, que dans la tuberculose. Fangl trouvait aussi des bacilles de Koch. Se fondant sur les résultats de ses examens, il affirmait que le chalazion présente toujours une tumeur tuberculeuse. Il ne croit pas que la bénignité du chalazion et le défaut de la dégénérescence caséeuse démentent son origine tuberculeuse, et émet l'opinion que le chalazion peut se produire chez un sujet parfaitement sain, comme l'unique signe visible de la contamination tuberculeuse.

Wichert[2] trouvait aussi dans les chalazions des bacilles, qui se coloraient de la même façon que les tuberculeux.

Cependant l'assertion de Fangl a été bientôt après réfutée par Deutschmann[3] et Weiss[4]. Il fut constaté que l'inoculation dans la chambre antérieure de l'œil des lapins de particules de chalazion, récemment extirpé, ne déterminait pas de la tuberculose, même dans le cas où ce chalazion provenait d'une femme manifestement phtisique, tandis que, dans l'expérience du contrôle, l'inoculation au lapin de particules de la glande lymphatique, atteinte de dégénérescence caséeuse, extirpée à un enfant scrofuleux, a produit la tuberculose de l'iris.

Deutschmann démontre que le chalazion consiste dans une

1. *Beiträge zur path. Anatomie und zur allgemeinen Pathologie*, Bd. IX, 1890.
2. *Ueber den Bau und die Ursachen des Chalazion*, Königsberg, 1892.
3. *Beiträge zur Augenheilkunde*, 1891, 2 Heft, S. 109.
4. *Klin. Monatsblätter für Augenheilk.*, Juni 1891, S. 206.

inflammation chronique de la glande meibomienne, avec une pullulation de l'épithélium glandulaire et une infiltration inflammatoire chronique consécutive de tissu conjonctif voisin, ce qui constitue une adénite et une périadénite meibomienne chronique. Les cellules géantes du chalazion sont dépourvues du caractère des cellules géantes tuberculeuses ; elles ne sont que des conglomérats liquéfiés de l'épithélium pullulé; jamais un nodule pareil ne peut simuler un véritable tubercule, il porte toujours l'empreinte de son origine. Jamais Deutschmann n'a pu trouver de bacilles de Koch dans le chalazion. Il croit que Fangl observait, non pas de véritables chalazions, mais des nodules tuberculeux de la conjonctive simulant les chalazions.

Deyl[1], de même que Deutschmann et Weiss, ne trouvait pas de bacilles tuberculeux, et, dans 45 cas, il ne put déterminer l'iritis tuberculeuse par des inoculations de contenu de chalazions dans la chambre antérieure de l'œil des lapins, tandis que l'inoculation des bacilles tuberculeux, amortis par la chaleur et se montrant stériles dans les expériences, provoquait des iritis modérées, qui guérissaient en laissant des synéchies; dans un cas, dans lequel une grande quantité fut injectée et une inflammation suppurative s'institua, on trouva même, après trois mois, des bacilles tuberculeux dégénérés dans le pus de la chambre antérieure, ce qui n'avait jamais lieu après l'injection des particules de chalazion.

En plaçant des ligatures sur les conduits excréteurs des glandes meibomiennes, Deyl déterminait la formation dans la paupière de petites tumeurs, qui se présentaient cependant comme des conduits renflés et ne contenaient pas de granulation. Par conséquent, il affirme que le chalazion résulte non pas de la rétention de la sécrétion de la glande, mais qu'il se forme des petits abcès, des orgelets internes (meibomiens), surtout s'ils ne s'évacuent pas. Dans de pareils chalazions jeunes, Deyl trouvait en grande quantité des bacilles

1. *Internat. klin. Rundschau*, 1893, Nr. 14-15. — *Verhandl. d. böhm. Akad. d. Wissensch. Prag*, 1893, II. Iahrg., II. Classe, Nr. 19 und 35.

spécifiques qui, au début, étaient plus larges et plus gros que les tuberculeux ; plus tard ils devenaient longs et claviformes et se décomposaient en coques. L'injection de ces bacilles sous la conjonctive palpébrale des lapins produisait des tumeurs qui ressemblaient complètement aux chalazions des hommes au début et contenaient de nombreux bacilles de chalazion. Ces tumeurs ou se résorbaient spontanément pendant deux à trois semaines, ou restaient des mois; dans ce dernier cas, on ne pouvait, pour la plupart, trouver de bacille, ce qui a lieu aussi bien chez les hommes; Deyl croit qu'on ne constate pas ces bacilles chez les hommes parce qu'on examine les chalazions dans une période postérieure.

Dans ce chalazion artificiel l'examen microscopique démontre la même structure que dans un chalazion naturel de l'homme, le tissu granulaire dans lequel se trouvent les cellules lymphoïdes, épithéliales et beaucoup de cellules géantes.

Les injections des bacilles de chalazion sous la peau des lapins provoquaient de même, au début, des abcès sans coques ; plus tard, la formation du tissu granulaire avec les cellules épithéliales et géantes.

Les injections des autres microbes ne déterminaient jamais le chalazion.

Parisotti, après avoir vu qu'un de ses assistants, à qui il avait enlevé plusieurs chalazions, fut atteint de tuberculose et qu'un de ses confrères présentant l'hérédité tuberculeuse, préparateur du cours d'anatomie, ayant reçu dans les yeux des éclaboussures d'un liquide cadavérique, subit une inflammation des paupières avec une série de chalazions, a répété les expériences de Fangl. 18 observations ont démontré que le tissu propre du chalazion se rapproche étroitement du tissu du nodule tuberculeux; toutefois, l'inoculation n'a pas donné de résultats positifs.

Boucheron[1] a fait en 1886 une série d'expériences qui ont démontré que la grande majorité des chalazions jeunes produisent des colonies microbiennes, presque toutes micro-

1. *Société française d'ophtalmologie*, 1893, séance du 1er mai.

cocciennes. Ces microcoques sont de la famille des microbes pyogènes à des degrés divers d'atténuation. Injectés dans les paupières des animaux, ils reproduisent des tumeurs siégeant dans les glandes meibomiennes, comme habituellement les chalazions. Quelques-unes de ces cultures sont assez virulentes pour produire des accidents généraux après une injection dans les veines de l'oreille du lapin. Par conséquent, les chalazions doivent être considérés très généralement comme des cultures microbiennes dans les glandes meibomiennes.

Alfieri[1] conclut de ses examens microscopiques qu'il ne s'agit pas dans le chalazion d'une affection tuberculeuse, la présence de cellules géantes ne suffisant pas pour déterminer ce diagnostic. Les inoculations qu'il a pratiquées dans la chambre antérieure de l'œil et dans le péritoine de chiens ont donné des résultats négatifs, même lorsque le chalazion provenait d'un tuberculeux.

Palermo[2] appliquait aux animaux des inoculations de tubercules pour voir si elles ne produiraient pas des chalazions, et eut des résultats négatifs; il conteste l'origine tuberculeuse du chalazion.

Poroschin[3], prenant pour base l'examen microscopique de 10 cas de chalazion de la clinique du prof. Adamnk, signale que ce néoplasme a une structure microscopique déterminée, qui se caractérise par une agglomération des éléments granuleux et la présence des cellules géantes; l'existence d'une capsule, parfois très fine, démontre la lésion primitive de la glande meibomienne; les cellules géantes se forment des cellules de cette glande. Les altérations des vaisseaux et des muscles du tarse sont consécutives. On n'a trouvé dans le chalazion ni bacilles tuberculeux ni autres microbes. L'inoculation de l'émulsion de chalazion, pratiquée une fois dans le péritoine du cobaye, n'a pas provoqué de la tuberculose.

1. *Arch. di Ottalmologia*, 1896, III, 3.
2. *Annali di Ottalmologia*, 1896, XXV, fasc. 6.
3. *VIIe Congrès des médecins russes à Kazan*, 1899.

En résumant les conclusions des auteurs mentionnés, nous pouvons constater que la structure anatomique du chalazion est bien examinée; nous y voyons une adénite meibomienne chronique primitive avec une périadénite chronique consécutive. Le tissu du chalazion ressemble considérablement au tissu du tubercule, il présente la granulation avec les cellules géantes, lymphoïdes et épithéliales; les premières proviennent de l'épithélium glandulaire.

La cause de l'affection consiste dans les microbes (bacilles ressemblant aux tuberculeux et coques), qui pénètrent dans la glande meibomienne de la conjonctive et du bord ciliaire. L'origine tuberculeuse du chalazion est contestée par la plus grande majorité des auteurs. En effet, comme nous l'avons vu, on ne peut présenter nulle preuve suffisante de cette origine. Toutefois, je ne crois pas qu'on puisse contester la tuberculose dans le cas de Fangl, et, par conséquent, j'admets que dans certains cas, très rares, le chalazion peut être engendré par la tuberculose, de même que dans certains autres, aussi très rares, il est un produit syphilitique, comme l'avait démontré Parenteau [1] dans 2 cas.

S'il en est ainsi, on peut se demander : doit-on considérer ces chalazions tuberculeux et syphilitiques comme de véritables chalazions ou comme des tumeurs tuberculeuses et des gommes.

Cette question n'est pas décidée, les symptômes cliniques du chalazion étant les mêmes, en dépit de leur origine; toutefois, il est important d'avoir en vue cette origine dans le traitement des malades.

L'opinion que je me suis faite de la possibilité d'influence de la tuberculose sur le développement du chalazion résulte, non pas de l'examen bactériologique des chalazions opérés, qui, dans mes cas, ne démontraient que des coques, le plus fréquemment les staphylocoques, jamais des bacilles de Koch, mais elle s'est formée ensuite de l'état général d'un certain nombre de personnes affectées de chalazion. Les unes

1. *Recueil d'ophtalmologie*, septembre 1896, p. 538.

présentaient un habitus phtisique sans changements dans les poumons, les autres une induration dans le sommet des poumons; d'autres encore étaient atteintes de scrofules, qui peuvent être considérées comme une forme atténuée de la tuberculose; quelques-unes, saines pendant l'examen, étaient affectées précédemment, et même plusieurs fois, de pneumonie catarrhale ou descendaient d'une famille tuberculeuse. Dans 119 cas de chalazion, que j'ai observés dans les cinq ans derniers, j'ai trouvé 6 malades ayant un habitus phtisique, 5 avec des altérations dans les sommets des poumons, 15 scrofuleux, 5 affectés précédemment de pneumonie catarrhale (dont 2 étaient atteints deux fois), 8 présentant l'hérédité tuberculeuse. En tout, sans compter les scrofuleux, j'avais 24 soupçonnés de tuberculose, ce qui donne une proportion de 20 p. 100 de tous les cas. En effet, deux de ces malades moururent plus tard de la tuberculose.

Ces faits ne constituent pas sans doute une preuve irréfutable de la dépendance de certains cas de chalazion de la tuberculose, puisque chaque affection, chez un tuberculeux, n'est pas tuberculeuse; mais ils portent à supposer que, dans quelques-uns de ces 24 cas, le chalazion était déterminé par la tuberculose.

Dans la plupart de mes cas de chalazion, les malades ne présentant nulle diathèse, je ne pouvais admettre qu'une cause locale. C'étaient les conjonctivites et les blépharites de diverses formes qui, infectant par leurs microbes la glande meibomienne ou provoquant un rétrécissement ou une oblitération de l'orifice externe de son canal excréteur et une rétention de la sécrétion dans la glande, déterminent une inflammation chronique dans celle-ci et dans le tissu voisin. La conjonctivite à chalazion, qui produit fréquemment plusieurs de ces néoplasmes, en même temps ou l'un après l'autre, atteint toujours le limbe postérieur du bord libre de la paupière et sa surface intermarginale contenant les orifices des conduits des glandes meibomiennes.

J'ai observé assez souvent les chalazions chez les malades atteints de rétrécissement des canaux lacrymaux avec une

blépharite et, parfois, une conjonctivite consécutives. C'est sans doute par la blépharite que ce rétrécissement détermine le chalazion.

Chez 36 malades sur 119, ce rétrécissement a été constaté, ce qui donne une proportion de 30,25 p. 100. Parmi ces 36, 2 présentaient en même temps une induration dans le sommet des poumons, 5 les scrofules et 2 l'hérédité tuberculeuse. A présent, chez chaque malade affecté de chalazion, j'examine les voies lacrymales.

Les conjonctivites et les blépharites sans rétrécissement des conduits lacrymaux se trouvaient dans 72 cas. Chez 11 malades, on n'observait qu'une forte hypérémie de la conjonctive et du bord libre de la paupière.

Les troubles de la réfraction, qui ne sont pas corrigés, peuvent, en produisant une congestion conjonctivale ou une conjonctivite et une blépharite, déterminer des chalazions. Parmi mes 119 malades, j'en ai trouvé 32 présentant une amétropie (13 l'hypermétropie, 16 l'astigmatisme hypermétropique, une fois la myopie et deux fois l'astigmatisme myopique), c'est-à-dire 27 p. 100 du nombre total, beaucoup moins que chez Priouzeau[1], qui a trouvé, dans les notes de M. le prof. Dianoux, 127 amétropies dans 133 cas de chalazion (95 p. 100). Neuf de mes 32 amétropes affectés de chalazion étaient en même temps atteints de rétrécissement du canal lacrymal avec une blépharite et, parfois, une conjonctivite consécutives, 17 de la conjonctivite et de la blépharite sans altération des voies lacrymales, 6 ne présentaient qu'une hypérémie de la conjonctive et du bord libre de la paupière. Ce n'est que chez les derniers (dont 4 étaient atteints d'astigmatisme hypermétropique et 2 l'hypermétropie) que les troubles de la réfraction doivent être accusés exclusivement de déterminer le chalazion; chez les autres, ils pouvaient accélérer l'apparition de cette affection en empirant la conjonctivite et la blépharite.

Ainsi, comme on voit, dans beaucoup de cas se trouvaient

1. *Annales d'oculistique*, février 1898, p. 126.

plusieurs causes qui pouvaient concourir au développement du chalazion. Voici l'analyse de ces causes dans 119 cas :

Chez 2 malades, hypérémie de la conjonctive et du bord palpébral, tuberculose.
3 malades, hypérémie de la conjonctive et du bord palpébral, scrofule.
5 malades, hypérémie de la conjonctive et du bord palpébral, amétropie.
1 malade, hypérémie de la conjonctive et du bord palpébral, amétropie, tuberculose.
35 malades, conjonctivite et blépharite sans autres changements.
15 malades, conjonctivite et blépharite, tuberculose (un est mort plus tard de cette maladie).
2 malades, conjonctivite et blépharite, tuberculose, amétropie.
5 malades, conjonctivite et blépharite, scrofule.
2 malades, conjonctivite et blépharite, scrofule, amétropie.
13 malades, conjonctivite et blépharite, amétropie.
20 malades, rétrécissement du canal lacrymal, blépharite consécutive, parfois conjonctivite.
3 malades, rétrécissement du canal lacrymal, blépharite consécutive, tuberculose (un en est mort).
1 malade, rétrécissement du canal lacrymal, blépharite, tuberculose, amétropie.
4 malades, rétrécissement du canal lacrymal, blépharite, scrofule.
1 malade, rétrécissement du canal lacrymal, blépharite, scrofule, amétropie.
7 malades, rétrécissement du canal lacrymal, blépharite, amétropie.

Comme on le voit, la première place parmi les causes est occupée par les conjonctivites et les blépharites (72 fois ou 60,6 p. 100); après vient le rétrécissement du canal lacrymal (36 fois ou 30,25 p. 100), l'amétropie (32 fois ou 27 p. 100), la tuberculose (24 fois ou 20 p. 100), les scrofules (15 fois ou 12,6 p. 100).

Il est connu depuis longtemps que les scrofuleux sont très prédisposés aux chalazions; cependant, dans ma statistique, ils n'occupent que la dernière place. Les blépharites et les conjonctivites, si fréquentes chez eux, sont des intermédiaires pour produire le chalazion.

La syphilis, comme cause de l'affection, je n'ai pu la constater dans aucun cas. Les syphilitiques se trouvaient parmi les affectés de chalazion, mais ils ne présentaient depuis assez longtemps nuls symptômes de leur maladie.

Un séjour fréquent dans la poussière provoque le développement des chalazions, probablement à la suite de blépha-

rite, qu'elle détermine; cependant, dans la ville où j'exerce, cet agent ne joue pas un rôle appréciable à cause de la position favorable de la ville et à défaut de grandes fabriques.

Le médicament que j'applique depuis cinq ans dans tous les cas de chalazion, quelle que soit son origine, est l'onguent suivant, que je fais enduire avant la nuit, en frictionnant légèrement la surface cutanée du chalazion; l'onguent reste toute la nuit.

Iode pur	20 centigr.
Iodure de potassium	60 centigr.
Lanoline	4 gr.
Huile de vaseline	80 centigr.
Eau distillée	80 centigr.

Au début je ne prescrivais cet onguent qu'aux malades qui ne consentaient pas à l'opération, parce que je n'avais pas grande foi dans son efficacité. Cependant, bientôt je me suis convaincu que, sous son influence, le chalazion, dans beaucoup de cas, disparaissait complètement. Par conséquent depuis lors, dans chaque cas, j'applique au commencement l'onguent; lorsqu'il reste sans succès, je pratique l'opération.

Comme je l'ai mentionné ci-dessus, j'ai observé, pendant les cinq ans derniers, 119 affectés de chalazion (dans le nombre général de 8,000 atteints de maladies des yeux). Parmi ces 119, 3 ne voulurent pas attendre le résultat du traitement et se firent opérer. Restent 116 malades, qui étaient traités par l'onguent. J'en exclus 27 présentant le chalazion récent, qui disparaît, comme on sait, assez souvent spontanément; bien qu'il ait cédé dans ces cas pendant l'application de l'onguent, on ne peut savoir s'il a disparu à la suite du traitement ou indépendamment de lui. Restent 89 malades, chez lesquels les chalazions de différents volumes n'existaient pas, selon leur dire, depuis moins de six semaines, et probablement ils duraient depuis plus longtemps, les malades n'observant pas communément le début de l'affection. Dans ces cas les chalazions ne présentaient nuls symptômes inflammatoires, nulle douleur et ont cessé de s'augmenter.

Parmi ces malades étaient 15 ayant chacun 2 chalazions, 6 avec 3, et 1 avec 5.

Le résultat du traitement par l'onguent fut le suivant.

Chez 5 malades le chalazion a disparu durant deux semaines, chez 9 (dont 3 avaient 2 chalazions) pendant quinze à trente jours, chez 26 (dont 4 avaient 2, et 2 avaient 3 chalazions, un de ces derniers est mort plus tard de la tuberculose) durant trente et un à soixante jours; 15 malades (dont 2 avaient 2 et 1 avait 3 chalazions), pour la plupart arrivés d'ailleurs, je les ai perdus de vue et par conséquent l'effet du traitement chez eux m'est inconnu. Chez 25 (dont 3 avec 2 chalazions et 1 avec 3) l'onguent est resté sans succès, bien qu'appliqué durant environ trois mois; les chalazions leur furent opérés.

Chez 2 malades présentant chacun 3 chalazions, les 2 néoplasmes ont disparu sous l'influence de l'onguent pendant quinze à quarante jours, 1 fut opéré. Chez 3 malades qui avaient chacun 2 néoplasmes, 1 fut guéri (pendant dix-huit, vingt-sept, trente-cinq jours) par le médicament, tandis que l'autre dut être énucléé.

Un malade a eu 5 chalazions, 2 sur chaque paupière supérieure et 1 sur l'inférieure gauche; 3 ont cédé sous l'influence de l'onguent et les 2 autres (1 sur la paupière supérieure droite, l'autre sur la supérieure gauche) furent opérés.

J'observais encore 3 malades, chez lesquels les chalazions apparaissaient l'un après l'autre dans différents intervalles de temps. Un malade en était affecté trois fois, les 2 autres deux fois. Le premier fut guéri les deux premières fois par l'onguent, appliqué pendant deux et trois semaines, la troisième fois il fut opéré; des 2 autres, chez l'un le néoplasme a cédé deux fois au médicament, employé durant trois et quatre semaines; chez l'autre, il a disparu la première fois après quatre semaines du traitement, la seconde fois il fut opéré.

Après l'exclusion des 15 malades, chez lesquels le résultat du traitement est inconnu, il nous en reste 74, dont 41 (55,4 p. 100) furent guéris par l'onguent et 33 subirent l'énucléation. Nous comptons dans le nombre des derniers aussi les malades présentant plusieurs chalazions, chez lesquels

1 des néoplasmes fut opéré. Le compte sera donc plus juste, si nous combinons non pas les malades mais les chalazions mêmes. Chez 74 malades mentionnés se trouvaient 103 chalazions; de ce nombre 65 ont cédé à l'onguent, 38 furent opérés. Le premier chiffre porte la proportion à 63 p. 100.

L'onguent iodé agit sur les chalazions indépendamment de leur origine et du nombre dans lequel ils se trouvent chez le malade. De même le nombre des chalazions n'est en aucun rapport avec le nombre des causes, qui ont déterminé présomptivement l'affection.

L'effet du médicament dépend de l'iode; l'onguent qui ne contenait que l'iodure de potassium restait sans succès.

Pendant l'existence du chalazion et après sa disparition, j'applique le traitement de la conjonctivite, de la blépharite, du rétrécissement du canal lacrymal, si ces affections se rencontrent. Dans l'amétropie je prescris les verres appropriés, tout cela pour empêcher les chalazions de se produire dans l'avenir. Dans la tuberculose et les scrofules un traitement général est institué.

L'onguent iodé ne provoque pas de douleur, ne teinte pas la peau et peut être employé sans assistance de médecin, ce qui a surtout de l'importance pour les malades arrivant de loin.

Emploie-t-on cet onguent quelque part et avec quel résultat? Je ne sais pas et je ne me souviens pas d'avoir rien lu de son application contre des chalazions.

Dr Strzeminski.

L'ACUITÉ VISUELLE ET LA FACULTÉ CHROMATIQUE

CHEZ

LES AGENTS DU SERVICE ACTIF DES CHEMINS DE FER

PAR

Le Dr F. DESPAGNET
Médecin oculiste des chemins de fer de l'État.

La huitième section du Xe Congrès d'hygiène et de démographie avait mis à son ordre du jour la question *du minimum d'acuité visuelle et de chromatopsie admissible dans les services des chemins de fer*, et M. le Dr Chevallereau a officiellement présenté un rapport.

C'était là un sujet de la plus grande actualité et j'ajouterai de la plus haute importance, puisque la sécurité générale du public s'y rattache directement. Aussi devait-on s'attendre à une discussion longue et approfondie. Certes, personne n'ignorait la magnifique séance que cette même question avait déjà valu à la conférence internationale de 1897 à Bruxelles, et c'est avec le plus vif intérêt qu'on lit les travaux publiés alors par Lebrun et Snellen ; mais on ne peut s'empêcher de constater que, malgré les nombreuses propositions déposées, on ne put se mettre d'accord et on ne vota pas de conclusions.

D'ailleurs, il semble qu'il ne pouvait en être autrement, les différents orateurs ayant pris part à la discussion étant, pour le plus grand nombre, médecins ou ingénieurs d'administrations diverses dont chacune d'elles peut avoir la prétention de posséder le meilleur règlement, et le médecin ou l'ingénieur, qui souvent ont participé à son élaboration, pouvaient-ils, de gaieté de cœur, convenir qu'il y avait mieux que ce qu'on fait chez eux ? Chacun y a donc défendu la pratique de son administration, et après la conférence il n'y a rien eu de changé, il n'y avait qu'une belle joute oratoire de plus.

Et cependant l'intérêt du public ne commandait-il pas qu'on prît toutes les mesures possibles pour assurer sa sécurité ?

Si l'on recherche les différentes conditions d'aptitude visuelle requises dans les divers pays pour occuper un emploi dans les chemins de fer, on est forcé de faire une remarque importante. Partout où l'État exploite directement, les conditions d'aptitude sont les plus sévères. Le Danemark, l'Allemagne, l'Italie, l'État français demandent l'acuité de 10/10 pour chaque œil. L'Autriche n'exige que 5/5 d'un œil et 5/7 de l'autre, la Belgique et la Prusse 2/3 de chaque œil.

Quand l'exploitation est faite par une Compagnie ou des particuliers les exigences sont bien moins grandes. Tel est le cas des compagnies françaises où l'Est demande 1/2 pour chaque œil, le P.-L.-M., 1/2 pour un œil et 1/3 pour l'autre, le Nord, 7/10 pour un œil, le règlement restant muet pour la vision du second ; tel est aussi le cas des compagnies anglaises qui se contentent de 1/4 pour chaque œil. Il est bien entendu que ce sont là les conditions les plus rigoureuses, celles imposées aux agents de qui on exige le plus, c'est-à-dire aux mécaniciens et aux chauffeurs. Pour les autres agents le *quantum* d'acuité diminue.

Dans son rapport officiel, M. Chevallereau a proposé de se contenter d'une vision de 2/3 pour un œil et 1/2 pour l'autre, mais sans faire connaître les bases d'appréciation qui lui avaient servi pour s'arrêter à ces chiffres. Il est possible que pareille vision suffirait pour reconnaître tous les signaux à la distance voulue le jour, voire même la nuit, mais en serait-il de même par un temps de pluie, de brouillard ou de neige? « Par ces temps-là, me disait récemment un des meilleurs ingénieurs de l'exploitation d'un réseau, on patauge en plein gâchis, on n'est sûr de rien et les meilleures vues peuvent devenir insuffisantes, les conditions de visibilité étant extrêmement variables. » Si donc une vision normale peut, dans ces cas, être en défaut, qu'adviendra-t-il d'une vision inférieure? Pour légitimer ses chiffres, le rapporteur s'est mis à l'abri d'une loi qui, dit-il, doit primer toute considération, la loi de l'offre et de la demande.

Il a eu mille fois raison, car il y a lieu de se montrer difficile si on peut choisir, les demandes étant nombreuses, tolérant, au contraire, si les candidats sont rares. Mais est-ce bien le cas ? La Compagnie d'Orléans, qui a pris pour règle, très heureuse, de recruter son personnel parmi les fils d'agents ou d'anciens agents de son administration, est loin d'avoir assez de places pour les admettre tous sans tenir compte des candidats n'ayant aucune attache administrative. Mais, pour étayer mon opinion, je n'ai pas voulu ne pouvoir émettre qu'un fait, j'ai pensé que mon argumentation aurait plus de valeur si je pouvais apporter des chiffres. En voici des plus concluants, ils sont pris à l'administration de l'État français où, actuellement, il y a 20,000 demandes de candidats ayant moins de 30 ans et plus de 23. La moyenne des demandes annuelles est de 2,500. Il y a cinq ans elle n'était que de 2,000. Il y a donc une progression notable. La moyenne annuelle des places vacantes est de 400, soit dans la proportion de 1/6 par rapport aux demandes annuelles et de 1/50 par rapport aux demandes accumulées. Les mêmes proportions doivent se retrouver à peu près pour les différents réseaux français.

Donc, pour 400 places on a 20,000 candidats, soit 50 individus pour une place et on ne se montrerait pas exigeant pour les admissions? Ce serait volontairement courir au-devant de graves responsabilités.

C'est cette pléthore de candidats qui me fit, il y a cinq ans, proposer à l'administration de l'État français, le règlement qui, depuis cette époque, est en vigueur et a été appliqué sans jamais rencontrer la moindre difficulté. Sa simplicité n'a d'égale que son laconisme : « Tout candidat à une place d'où dépend la sécurité générale doit avoir, sans correction, une acuité visuelle et une faculté chromatique normale pour chaque œil.

« Tout candidat à une place de la traction, de l'exploitation ou de la voie d'où ne dépend pas la sécurité générale doit avoir, sans correction, une acuité visuelle de 5/10 de chaque œil et une faculté chromatique normale.

« Les candidats à l'administration centrale doivent remplir les conditions d'aptitude au service militaire. »

On ne pouvait faire d'autres conditions pour cette dernière catégorie, la loi de 1884 mettant l'administration de l'État français dans l'obligation de réserver les 9/10 des places vacantes pour les sous-officiers rengagés.

En ne prenant pour le service actif, d'où dépend la sécurité des voyageurs, que des agents ayant l'acuité visuelle normale de chaque œil, on n'a pas besoin de se préoccuper du degré minimum de vision qu'on pourra accepter pour les agents en service. Il se produit, en effet, avec les ans, une diminution visuelle, que je qualifierai de physiologique et qui est presque constante chez les mécaniciens et chauffeurs à cause de leur genre de vie. A la suite d'un long voyage et surtout d'un voyage de nuit, il est très rare de trouver chez eux la vision normale. Voici l'explication hypothétique que je pourrai donner de ce fait. Ces agents, de par leurs fonctions, portent le plus communément leurs regards à 2 ou 300 mètres au-devant d'eux. Pour ce faire ils opèrent un relâchement presque constant et absolu de leur accommodation et il se produit à la longue une sorte de contraction des fibres radiées du muscle ciliaire, de sorte qu'ils ont le minimum de courbure cristallinienne et le minimun de réfringence, et ils finissent ainsi par faire une sorte d'hypermétrophie fonctionnelle, et, cela est si vrai, qu'on améliore d'ordinaire leur vision avec de légers verres convexes. Il y a un autre facteur qui, peut-être, entre également en jeu, c'est l'évaporation de la sécrétion conjonctivale et lacrymale produite par l'air, évaporation qui donne lieu à un desséchement relatif de l'épithélium des muqueuses et de la cornée, qui diminue la puissance réfringente de cette dernière membrane. Quoi qu'il en soit de l'interprétation du fait, il existe, c'est là un point d'observation, et cette diminution, passagère au début, devient, chez certains, définitive avec les années, mais ne dépasse jamais 2/10, de sorte que la vision sera toujours au moins de 8/10, par conséquent de beaucoup supérieure au quantum proposé dans le rapport, quantum

qui, s'il était abaissé, et il le deviendra forcément avec l'âge chez bon nombre d'agents, comme je viens de le démontrer, deviendrait insuffisant. Dans le cas où la diminution de la vue dépasserait ce chiffre, c'est qu'elle serait la conséquence d'une affection et le médecin sera appelé alors à aviser.

Dans une seconde partie de son rapport, M. Chevallereau s'est occupé du port des lunettes et, pour arriver à préconiser la tolérance partielle, il s'est donné la peine de faire sur une machine un voyage de 400 kilomètres qu'il a pu effectuer en totalité sans avoir à essuyer le lorgnon qu'il portait, ce qui prouve, dit-il, que les verres en sont restés transparents. Tout d'abord, pendant tout le voyage, il a dû rester sur l'arrière de la plate-forme pour ne pas gêner mécanicien et chauffeur, par conséquent aussi distant que possible du foyer, et, d'autre part, n'étant là que pour observer, il a dû, tout le temps, avoir ses deux mains dans les poches et je ne pense pas qu'on puisse, par suite, assimiler son état à celui du mécanicien ou du chauffeur qui sont toujours le plus près possible de la source de chaleur et qui ont constamment les mains occupées avec le mécanisme de la machine. Aussi leur visage est-il tout autant sali par leurs mains que par la fumée ou les poussières. Il leur sera donc difficile d'avoir leurs lunettes propres si leur figure et leurs mains sont sales.

Mais les verres de lunettes se ternissent moins par les poussières que par la buée provenant de l'évaporation de la transpiration. Sur mon conseil beaucoup de mécaniciens et chauffeurs de notre réseau portent des lunettes avec verres blancs, forme coquille, pour se mettre à l'abri des escarbilles, et fréquemment ils se trouvent dans l'obligation de les essuyer. Cet acte, sans importance avec l'individu qui a la vision normale des deux yeux, puisqu'il continue à bien voir et observer tandis qu'il frotte ses verres, pourrait être très grave et dangereux avec l'homme qui essuie des verres correcteurs de son amétropie, car, pendant tout le temps qu'il n'a pas les verres devant ses yeux, sa vision se trouve dans des conditions d'infériorité telle qu'il peut passer inaperçus des signaux importants et par suite marcher à une catastrophe.

Donc, pas de verres correcteurs doit être une règle à cause des dangers courus pendant leur nettoyage; et encore une fois, pourquoi accepter des agents qui en ont besoin alors qu'il nous est loisible d'en prendre dont les yeux sont parfaits ?

Quant à la faculté chromatique, M. le rapporteur dit, avec raison, qu'il serait erroné de la juger d'après le nom que les examinés donnent aux couleurs qu'on leur présente, bon nombre d'entre eux les distinguant parfaitement entre elles mais les dénommant très mal. Le daltonisme absolu est très rare. D'après la statistique que j'ai faite, je n'en trouve que 1 cas par 1,000 observés. Aussi me semble-t-il inutile de soumettre tous les agents à l'examen par les procédés d'Holmgren, Maxwell, Barthélemy, Snellen, Dor, Redard, Flammache, procédés qui demandent un temps relativement long. Je me sers exclusivement du chromoptomètre de Colardeau, Izarn et Chibret, qui me permet d'affirmer instantanément la bonne qualité de la faculté chromatique de l'individu. Celui qui, avec cet appareil, me paraît douteux est soumis alors aux différentes méthodes d'examen. Le chromoptomètre permet d'aller très vite pour ceux dont la vision des couleurs est normale, ce qui n'est pas à dédaigner, quand on a beaucoup de personnes à examiner, et pour l'administration que l'on sert, qui demande que l'on fasse perdre le moins de temps possible à ses agents, et pour l'examinateur lui-même, ces examens répétés offrant une monotonie qui manque de charme.

Je concluerai donc que les candidats aux divers emplois dans les administrations des chemins de fer étant extrêmement plus nombreux que les places vacantes, leur recrutement est facile, et, par suite, on doit exiger d'eux toutes les garanties qui permettent d'assurer au public la plus grande somme possible de sécurité.

Dr F. DESPAGNET.

NOTE. — A la suite de la discussion du rapport de M. Chevallereau, la VIIIe section du Xe Congrès d'hygiène et de

démographie a, sur ma demande, repoussé les conclusions présentées et voté la proposition suivante que j'ai eu l'honneur de déposer :

Tous les candidats-agents du service des trains et de la voie devront avoir, sans correction, une acuité visuelle et une faculté chromatique normales de chaque œil.

Il a été entendu que, l'unité de mesure manquant pour l'examen de la faculté chromatique, l'admission serait laissée à l'appréciation des médecins.

Quant aux autres fonctionnaires des chemins de fer, chaque administration restera maîtresse des conditions où elle devra les admettre.

Dr F. Despagnet.

DE L'EMPYÈME DU SINUS FRONTAL

ET DE SES COMPLICATIONS ORBITAIRES

PAR

Le Dr VIEUSSE (de Toulouse)

Un certain nombre d'auteurs ont écrit qu'Hippocrate avait observé l'abcès du sinus frontal. Sans nous arrêter à discuter une telle opinion, nous pensons que les notions que possédait à ce sujet le père de la médecine devaient être fort incomplètes.

L'étude de la sinusite frontale commence en 1750, époque à laquelle Runge publia ses travaux : vingt-cinq ans plus tard, Richter, de Gœttingue, fit paraître une excellente publication sur les maladies des sinus frontaux.

En 1839, Dezeimeris, dans le journal *l'Expérience*, réunit tous les faits publiés ; c'est le premier travail d'ensemble paru sur cette question.

Plus tard, Leber, qui avait eu l'occasion d'observer plu-

sieurs cas d'abcès du sinus, écrivit un bon mémoire pour l'époque sur ce sujet; il insiste sur la marche que présente cette maladie, sur son début insidieux, l'écoulement possible du pus par le nez; il décrit un symptôme qui se montre rarement, mais qu'il faut connaître pour éviter une erreur, l'apparition de pulsations isochrones à celles des artères, qui peut faire croire à une communication avec le crâne; quant au traitement, il recommande le drainage, suivi de lavages antiseptiques, avec ablation des granulations et cautérisation avec le nitrate d'argent.

En 1875, Lauzet présente à la Faculté de médecine de Paris un travail inaugural sur les sinus frontaux et leur inflammation catarrhale, dans lequel il étudie d'une façon approfondie l'anatomie du sinus frontal, l'étiologie, les symptômes et le traitement que réclame la sinusite frontale.

Cette monographie, fort bien faite pour l'époque à laquelle elle parut, renferme de nombreuses observations très utiles pour l'étude de cette maladie.

Notta, en 1883, a rapporté, dans l'*Union médicale* de 1883, un cas d'empyème du sinus frontal.

Duplay et Follin, dans le *Traité de pathologie externe*, donnent un court résumé de l'inflammation du sinus frontal; le chapitre qu'ils consacrent à l'étude de cette maladie est tout à fait insuffisant, et les renseignements qu'il contient ne donnent qu'une idée fort incomplète du tableau de cette affection.

Le professeur Danas fit, en 1890, une communication à la Société française d'ophtalmologie, communication ayant pour titre : Considérations cliniques sur les abcès des sinus frontaux pouvant simuler des lésions indépendantes de la cavité orbitaire. Dans ce travail, l'auteur rapporte quatre cas d'abcès du sinus frontal, observés dans le courant d'une année, qui avaient été méconnus par des chirurgiens de valeur; il insiste sur les causes qui leur donnent naissance, sur les symptômes qu'ils déterminent et surtout sur le traitement qu'ils réclament.

Un an plus tard parut, dans les *Archives d'ophtalmologie*,

un travail de son élève Guillemain sur le même sujet, dans lequel la question est étudiée dans ses parties principales.

En 1891, G. Marchant, dans le *Traité de chirurgie* de Duplay et Reclus, consacre à l'étude de l'empyème du sinus frontal un chapitre tout à fait insuffisant.

Le professeur Panas, dans son *Traité des maladies des yeux* paru en 1894, étudie dans un long chapitre l'abcès du sinus frontal. Dans ce travail, l'inflammation du sinus frontal est examinée avec tous les détails qu'elle comporte, la symptomatologie est l'objet de grands développements et le traitement discuté d'une manière qui laisse peu à désirer.

L'anatomie des sinus frontaux a été faite avec tout le soin désirable par M. Poirier, professeur agrégé à la Faculté de médecine de Paris, dans son *Traité d'anatomie médico-chirurgicale*. Ceux que la question intéresse trouveront un complément d'informations à cette étude dans l'excellent livre de Zukerkandl sur l'*anatomie normale et pathologique des fosses nasales*.

Dans ces derniers temps, un grand nombre de faits ont été signalés. Il reste donc acquis que la sinusite frontale est fréquente ; malgré cela, un grand nombre de cas passent encore inaperçus. C'est pour ce motif que nous avons cru faire œuvre utile en publiant un travail étendu sur cette question encore incomplètement connue, à propos d'un cas qui s'est présenté récemment à notre observation.

Le sinus frontal apparaît à la fin de la deuxième année; vers la septième année, il dépasse le volume d'un pois et son développement s'achève de 15 à 20 ans. Au nombre de deux, ils restent stationnaires un certain temps, puis prennent un développement considérable dans la vieillesse. Les sinus frontaux sont situés de chaque côté de la ligne médiane du front, en arrière de la bosse frontale et de l'arcade sourcilière. Du côté de la cavité cranienne, ils se trouvent sous-jacents à cette portion oblique de l'étage antérieur du crâne qui sert de transition entre la partie verticale et la partie complètement horizontale.

Les dimensions sont en moyenne chez l'homme de 3 cen-

timètres et de 12 à 15 millimètres chez la femme dans le sens vertical ; transversalement, ils s'étendent dans les arcades orbitaires et sourcilières, et s'arrêtent chez les jeunes sujets au niveau de la gouttière sus-orbitaire. Chez certaines personnes, ils dépassent le niveau des bosses frontales et atteignent la suture du bord supérieur de cet os avec les pariétaux, se prolongent souvent dans les apophyses orbitaires externes ; chez d'autres, tout l'os est occupé par le sinus. Ruysch prétend avoir vu, chez une femme de haute stature qu'il a disséquée à Amsterdam, les sinus se prolonger jusque dans les pariétaux. Sur plusieurs crânes de vieillards, les sinus frontaux ont un développement exagéré. Ces constatations ont une grande importance au point de vue opératoire.

Il existe quelquefois une anomalie qui n'a pas une grande importance, mais qu'il est bon de signaler : c'est la présence d'un sinus frontal moyen ou sinus de la cloison. Les cavités ne se développent pas d'emblée dans le tissu osseux, leur formation diffère de celles des autres cavités osseuses ; leur communication avec l'appareil olfactif ne s'établit pas après leur développement, mais elles commencent par l'intérieur des fosses nasales, elles en sont le prolongement et leurs relations ne cessent jamais, du moins à l'état normal. Les auteurs anciens croyaient que ces cavités étaient creusées dans le diploé, entre les deux tables de l'os. C'est principalement aux dépens de la table externe que se creusent les sinus, d'où résulte le non-parallélisme de ces deux tables ; l'antérieure est poussée en avant ; ils s'accroissent donc par voie de dilatation et de résorption ; en effet, le développement cesse chez l'adulte, il y a là un mouvement stationnaire ; puis, chez le vieillard, ils acquièrent un développement considérable.

A partir de 40 ans, la capacité augmente, les parois, principalement l'inférieure, deviennent plus minces. A côté des cas où le développement est exagéré, il en est d'autres où le sinus manque ou à peu près. Sur 30 cadavres, M. Poirier a constaté son absence une fois et Bouyer est arrivé à la proportion de 4 à 5 p. 100. Certains auteurs ont prétendu que

l'absence des sinus s'observait principalement chez les camus, d'autres qu'on ne les rencontrait pas sur des sujets dont le frontal était divisé par une suture moyenne.

Leur forme est celle d'une pyramide à base inféro-interne et à sommet supéro-externe, la paroi la plus épaisse correspond à l'arcade sourcilière et contient le diploé, la postérieure généralement mince est en rapport avec la dure-mère, se laisse facilement traverser par les exostoses et quelquefois par le pus contenu dans les sinus; l'inférieure ou orbitaire, la moins épaisse, se prête encore davantage aux perforations. Une cloison osseuse verticale très peu résistante sépare les deux sinus; elle est irrégulière et rien n'est commun de voir un côté plus spacieux qu'un autre. Cette cloison, qui n'est presque jamais complète, est généralement percée d'une ouverture qui fait communiquer les deux sinus. Lorsqu'elle n'offre pas de solution de continuité, elle est mince et transparente, excepté à la partie inférieure où elle s'épaissit. Sabatier a remarqué que lorsqu'une suture partage le coronal en deux parties, elle divise aussi la cloison et chaque moitié du frontal a son sinus fermé, ce qui peut empêcher la propagation d'une inflammation d'une moitié à l'autre. Il n'en est pas de même lorsque les deux cavités communiquent, même s'il existe une simple cloison, car, dans ce cas, la séparation se fait au moyen d'une simple lamelle trop mince pour mettre obstacle au processus morbide d'un sinus à l'autre. Cette communication semble être la conséquence d'un arrêt de développement dû à la faiblesse de la cloison et au peu de vascularité de la muqueuse qui la tapisse. Outre cette cloison constante, on a trouvé à la partie supérieure de ces cavités des cloisons incomplètes, d'autant plus nombreuses qu'on les étudie sur des sujets avancés en âge, et qui divisent la partie supérieure des sinus en loges accessoires. Cette particularité a été signalée pour le sinus maxillaire. La cloison des sinus frontaux correspond rarement, du côté du cerveau, à la crête du sinus longitudinal supérieur. Les sinus frontaux ont donc deux parois importantes, l'une antérieure, l'autre postérieure, une troisième plus accessoire au plancher, qui n'existe

que dans la paroi orbitaire. La paroi antérieure varie d'étendue comme les sinus eux-mêmes, on pourrait l'appeler la paroi chirurgicale. D'autant plus proéminente que les sinus sont plus développés, elle correspond à la saillie de la bosse nasale et de l'arcade sourcilière. La paroi postérieure, qu'on peut appeler dangereuse, répond au lobe frontal du cerveau. Enfin, la troisième paroi constitue le plancher incomplet de l'orbite. L'angle inférieur correspond à la racine du nez, est disposé en entonnoir et présente à la partie inférieure l'orifice de communication avec les fosses nasales. Cette communication se fait au moyen d'un canal oblique en bas et en arrière, creusé aux dépens du massif des cellules antérieures de l'ethmoïde et aboutit à l'infundibulum du méat moyen. Ce dernier s'inclinant en bas et en arrière, il en résulte qu'un cathéter droit ou légèrement courbe, conduit par le sinus, parvient dans le pharynx. Comme l'infundibulum nasal s'ouvre à son tour dans la partie la plus élevée de l'antre d'Highmore, l'injection poussée par le sinus frontal pénètre dans cette cavité et l'arrière-gorge, ce qui n'est pas sans importance, attendu que les liquides septiques peuvent ainsi se déverser dans le pharynx et être déglutis par le malade.

La longueur du canal naso-frontal est, d'après des mensurations nombreuses (Poirier, Panas, Guillemain), de 15 millimètres chez l'homme, de 10 à 12 chez la femme. Bien que cylindrique, il est légèrement aplati en travers, avec un diamètre de 2 à 3 millimètres. Une seule fois, Poirier, chez un homme de 50 ans, a trouvé deux canaux parallèles s'ouvrant isolément dans le méat moyen.

Une fibro-muqueuse mince tapisse l'intérieur des sinus sans contracter d'adhérences solides avec la paroi osseuse, aussi suffit-il d'une légère traction pour l'en détacher. Elle est appliquée immédiatement sur l'os, de sorte qu'elle joue le rôle de muqueuse et de périoste à la fois ; elle a une couleur gris blanchâtre et on n'y voit pas d'arborisations vasculaires ; sa transparence est si grande que les sinus paraissent, à première vue, constitués par une paroi osseuse complè-

tement nue. Elle renferme des glandes en grappe représentées par Sappey.

Cette muqueuse se compose du derme et de l'épithélium. Le derme est mince et composé d'un faible tissu conjonctif; les cellules qui le recouvrent revêtent la forme conique ou pyramidale avec un noyau de granulations pigmentaires ou graisseuses; elles sont pourvues de cils vibratiles au nombre de six ou huit.

Les parois antérieure et inférieure renferment des vaisseaux sanguins, tandis que la face postérieure en rapport avec la dure-mère en contient très peu. Ces vaisseaux sont tous fournis par l'ophtalmique ; un rameau terminal de la frontale externe traverse la bosse nasale et l'arcade sourcilière, puis la portion intra-orbitaire de la sus-orbitaire traverse de petits pertuis que l'on remarque à la partie antérieure de la voûte orbitaire et pénètre dans le sinus, la troisième voie est la nasale de l'ophtalmique. Les sinus frontaux sont donc largement irrigués. Le sang quitte les sinus par trois endroits : les veines qui sortent par la paroi antérieure vont se jeter dans la préparate, celles qui traversent la paroi inférieure dans la veine ophtalmique, d'autres émergent de la paroi postérieure et vont se rendre dans le trou borgne; on conçoit l'importance de ces communications avec le système veineux intra-cranien.

Les lymphatiques, que Poirier dit avoir injectés deux fois par la muqueuse nasale, s'ils existent réellement, donnent l'explication de la propagation facile des inflammations des fosses nasales aux sinus.

Les nerfs proviennent du rameau ethmoïdal du nasal et forment sous l'épithélium un riche réseau de fibres, offrant sur leur trajet des renflements d'où se détachent les fibres terminales. Malgré cette disposition, la muqueuse ne possède pas la sensibilité olfactive.

Le rôle des sinus frontaux dans l'expression du visage est considérable; chez le nouveau-né, la région frontale est lisse; la même chose, quoique à un moindre degré, s'observe chez la femme, où l'on voit les arcades orbitaires faiblement

indiquées, le front descend vers le nez, la région supra-orbitaire est aplatie et ne se recourbe pas brusquement vers le nez.

Chez l'homme, les sinus frontaux sont très développés, les arcades orbitaires forment une saillie bien marquée; la partie inférieure du front s'efface par rapport à la partie supérieure, qui est plate, et la courbe du profil devient fuyante, contrairement à ce qui a lieu chez l'enfant.

Il y a un certain intérêt à étudier comment se fait le développement des sinus et de la muqueuse qui les recouvre. Au moment où le sinus apparaît, on voit une dépression au point où se fera la communication de la cavité avec les fosses nasales, puis elle augmente et l'on voit apparaître une petite excavation à peu près aussi large que son orifice. La muqueuse s'enfonce avec la dépression primitive de l'os sans se déchirer et prend alors les caractères que nous lui avons reconnus dans les sinus frontaux (Deschamps fils).

D'autres pensent qu'après la naissance, les cavités frontales sont remplies d'un tissu cellulaire lâche et que les aréoles de ce tissu s'affaissent, se tassent pour ainsi dire et laissent un vide au milieu avec une ouverture du côté des fosses nasales.

Pour Sappey, les sinus apparaissent sous la forme de deux cellules situées chacune à droite et à gauche de l'échancrure nasale et qui s'étendent de bas en haut et de dedans en dehors, sans que cet auteur s'explique sur le point de départ de ces cellules au moment de leur apparition.

Les opinions les plus diverses ont été émises au sujet du rôle prophylactique des sinus frontaux; il en est qui les considèrent comme le siège de l'olfaction. C'est là une erreur, car il suffit, pour renverser cette hypothèse, de faire remarquer que les enfants sentent et que la muqueuse qui les tapisse ne reçoit pas des rameaux d'un nerf spécial; néanmoins, on peut admettre qu'ils servent à renforcer le sens de l'odorat. Une expérience souvent citée de Desault prouve que les sinus frontaux ne sont pas destinés à recevoir l'impression des odeurs. Chez une fille qui avait le sinus frontal ouvert, cet auteur insuffla du camphre dans cette cavité après avoir bouché le canal fronto-nasal et la malade ne sentit rien. Il ne

long de la paroi interne de l'orbite, mais on ne pouvait atteindre les limites postérieures. L'œil droit est aussi déplacé, quoique à un moindre degré, par une tumeur située à la partie supérieure et interne du rebord orbitaire. La paupière supérieure est rouge et légèrement œdématiée. Vers la partie centrale de son bord adhérent, juste au-dessus du sourcil, on remarque un petit orifice déprimé, qui est l'ouverture externe d'une fistule, à travers laquelle peut passer une sonde, en haut et en dedans dans le sinus frontal droit, puis ensuite si loin vers le gauche qu'il faut que la cloison des sinus manque, ou qu'il soit singulièrement reporté à gauche. Cette fistule laisse échapper du muco-pus, peu consistant, principalement la nuit; le malade évalue la quantité qui s'en échappe, pendant ce temps, à la moitié d'une tasse à thé. L'apophyse orbitaire interne droite du frontal est augmentée de volume, et recouverte de nodosités osseuses qui ont la forme de verrues. La partie droite et centrale du front est gonflée et l'on y sent de la fluctuation. Le gonflement dépasse de 2 pouces la racine du nez et se porte en dehors jusqu'au bord temporal droit. Les limites du gonflement étaient marquées par un bord saillant, comme la circonférence d'un cautère. Il n'y avait ni rougeur, ni augmentation de chaleur de la peau, ni aucune apparence de la formation d'un abcès. La pression exercée sur la tumeur frontale ne se communiquait pas à celle de l'orbite, et ne provoquait pas la sortie du pus par la fistule de la paupière supérieure.

Il racontait qu'il y a deux ans, sans trouble aucun de sa santé, il s'était montré, au côté interne de son orbite gauche, une petite bosse qui s'était accrue lentement et ne déplaçait pas l'œil. Elle n'avait provoqué aucun symptôme du côté de la tête, mais déterminé une diplopie fort gênante, qui avait disparu lorsque l'œil avait été fortement déplacé.

En avril, il avait été pris d'une violente douleur vers l'orbite droit; les paupières étaient devenues très rouges et gonflées. Le gonflement avait envahi le front et les paupières gauches. Céphalalgie interne et fièvre marquée. On pratiqua

quatre incisions au niveau du sourcil droit, chacune donnant issue à beaucoup de pus, ce qui amena une diminution rapide du gonflement, mais beaucoup plus lente de la douleur.

L'historique des symptômes locaux indiquait évidemment un abcès du sinus frontal droit; d'un autre côté, le développement de l'apophyse orbitaire interne du frontal du côté correspondant, le déplacement de l'œil par empiètement de la paroi postérieure du sinus de l'orbite, rendaient probable que l'abcès était consécutif à une distension chronique du sinus par du mucus, dont l'accumulation devait être due à quelque obstacle à son écoulement dans les fosses nasales par l'infundibulum. La tumeur fluctuante du frontal consistait probablement en un abcès situé sous le périoste, et dû à la propagation de l'inflammation à travers la paroi antérieure du sinus. On concluait qu'il n'existait aucune communication libre entre cet abcès et le sinus, de ce que la fluctuation ne se propageait point d'une tumeur à l'autre, et de ce fait qu'aucune perforation de la paroi antérieure du sinus n'avait été observée dans aucun des cas d'acbès du frontal publiés par ce journal.

Mais la nature de la tumeur de l'orbite gauche n'était pas aussi claire. Un chirurgien capable avait supposé qu'il s'agissait d'un cancer; mais la marche lente de la tumeur, sans que les lymphatiques avoisinants fussent pris, rendait cette hypothèse peu probable. D'après ce que mon expérience des autres cas m'apprenait, je considérai la tumeur gauche comme un mucocèle chronique du sinus frontal gauche, et je me décidai à l'ouvrir, et à mettre en même temps à découvert l'intérieur du sinus frontal droit.

17 *juin*. — Après chloroformisation, je fendis la fistule qui conduisait au sinus frontal droit, et enlevai la paroi antérieure de ce sinus jusqu'à ce que son intérieur fût bien mis à nu. Il était presque complètement rempli par un tissu rouge, mou, très vasculaire, qui saigna très abondamment. La cavité ne présentait aucune portion d'os dénudé; mais en ouvrant l'abcès superficiel du front, on trouva que la face

externe de l'os, constituant la paroi antérieure du sinus, était dépouillée de son périoste dans une grande étendue. On ponctionna alors la tumeur de l'orbite gauche. Il y eut un écoulement abondant de sang artériel; mais comme il parut provenir de la lésion de l'artère angulaire dilatée, on agrandit l'ouverture, jusqu'à ce que le doigt pût être enfoncé dans une cavité dont on put extraire environ une once de mucus visqueux et glaireux. Cette cavité était tapissée d'une membrane vasculaire lisse. Elle s'étendait le long de la paroi interne de l'orbite, empiétant fortement sur les fosses nasales et paraissant provenir des cellules ethmoïdales et des cellules frontales qui communiquaient entre elles. Ni la sonde, ni les injections d'eau ne purent me faire découvrir de communication avec le sinus frontal droit dilaté, et la cavité, au reste, n'affectait pas la direction du sinus gauche.

On se trouva bien, pour modérer la vive inflammation qui survint, de l'emploi de sac de caoutchouc contenant de la glace; on pratiqua dans les cavités des injections d'eau additionnée d'un peu de solution de permanganate de potasse. Pendant une quinzaine, il s'échappa journellement une quantité de muco-pus qu'on évalua à quatre onces; on plaça des drains pour faciliter l'écoulement des liquides et empêcher la trop prompte occlusion des ouvertures. L'écoulement diminua progressivement et aucun séquestre ne se détacha de la paroi antérieure du sinus frontal droit, mais le périoste se réunit à l'os. Les globes oculaires reprirent leur position normale, de sorte que la déformation des traits du malade, si remarquable à son entrée, était à peine appréciable à sa sortie.

17 *novembre*. — Le déplacement des yeux a totalement disparu, une petite cicatrice plissée, au-dessous du centre du sourcil droit, indique l'ouverture de la petite fistule, qui conduisait dans le sinus frontal droit. La sonde ne pénétrait plus qu'à une profondeur d'un demi-pouce dans l'orbite gauche, et l'écoulement ne consistait qu'en quelques gouttes, échappées dans l'espace de vingt-quatre heures. On lui prescrivit de maintenir dans la cavité un petit drain tant que durerait

l'écoulement, drain qu'on devait raccourcir à mesure que la cavité diminuait d'épaisseur.

Quand on dépouille les observations qui ont été publiées par les différents auteurs au sujet de l'inflammation des sinus frontaux, on remarque qu'il excite une prédominance très marquée en faveur du côté gauche, sans qu'on puisse en donner une raison satisfaisante.

La syphilis et la tuberculose peuvent produire l'inflammation des sinus frontaux; dans ces cas la sinusite peut être considérée comme un épiphénomène de la lésion primitive.

Les maladies générales telles que la rougeole, la scarlatine, la variole, la grippe, le typhus, la fièvre typhoïde, l'érésipèle de la face sont souvent la cause d'une inflammation aiguë ou chronique de la muqueuse qui tapisse les sinus frontaux.

Pour certains auteurs, l'abcès du sinus frontal peut être consécutif à un traumatisme; mais ici, il se peut que l'agent vulnérant n'intervienne que comme cause adjuvante.

La plupart des maladies qui se développent dans les sinus frontaux peuvent déterminer l'inflammation de ces cavités; c'est ainsi qu'on a vu les tumeurs, les corps étrangers, les polypes, les parasites, les kystes, nés dans ces cavités, occasionner l'abcès du sinus.

Mais de toutes ces causes étiologiques, la plus importante est l'inflammation de la membrane pituitaire, soit qu'elle affecte la forme aiguë ou chronique, et principalement lorsqu'elle revêt la forme ozéneuse et s'accompagne de productions adénoïdes au niveau de l'infundibulum.

Toutes ces conditions étiologiques seraient insuffisantes si deux autres circonstances n'intervenaient pas : l'oblitération du canal fronto-nasal et l'infection microbienne.

A l'état normal, les sinus frontaux, comme les fosses nasales, renferment une grande quantité de microbes, qui y vivent en hôtes inoffensifs; qu'une cause quelconque augmente leur virulence, l'inflammation éclate. C'est ce qui a lieu lorsque la membrane pituitaire s'enflamme, il en résulte une inflammation de la muqueuse qui revêt le canal fronto-nasal, dont

le gonflement a pour conséquence de fermer ce conduit, de déterminer une cavité close, dans laquelle se développent, avec la plus grande facilité, les microbes qu'elle contient. On voit que cette étiologie est en tout semblable à celle qui explique le développement de l'appendicite lorsque le canal appendiculaire se trouve fermé.

Les lésions anatomiques varient d'après la marche du processus morbide et le traitement mis en usage.

Plus les sinus sont volumineux, plus on aura à redouter des dégâts étendus. D'autre part, l'étroitesse de la cavité et l'intensité de l'inflammation exposent à un retentissement plus prompt et plus grave du côté des cavités voisines, telles que l'orbite, le crâne et même le labyrinthe ethmoïdal. La muqueuse enflammée est livide, rouge, gonflée, vasculaire, recouverte d'une couche de pus; elle forme des replis et contribue à rendre le sinus moins spacieux. L'infundibulum est rétréci, quelquefois fermé. Dans le cas où la phlegmasie est passée à l'état chronique, le tissu cellulaire est infiltré, hyperplasié; il peut même y avoir des ulcérations. Souvent on voit s'élever des saillies dues à la distension des follicules mucipares.

Les parois osseuses participent à l'hypérémie, et après un temps plus ou moins long se résorbent, d'où formation d'ouvertures se produisant particulièrement du côté orbitaire; c'est à travers ces trous que le pus pénètre dans l'orbite. Dans un cas rapporté par Bouyer dans sa thèse, il existait une tumeur formée par du pus, de 2 centimètres d'épaisseur, dans l'orbite du côté gauche, à l'angle de jonction des parois supérieure et latérale interne; elle se prolongeait de 3 centimètres vers le fond de l'orbite, et repoussait le globe de l'œil en dehors. La collection purulente peut occuper dans l'orbite une étendue plus considérable; elle peut s'insinuer jusque dans sa partie postérieure, se répandre dans le tissu cellulaire et donner naissance à un phlegmon de l'œil. D'autres fois c'est la paroi antérieure qui se perfore et livre passage au pus, qui vient former dans la région frontale une tumeur plus ou moins volumineuse, comme dans le cas sui-

vant que l'on trouve dans le *Traité des résections* du professeur Ollier[1], et qui est remarquable à plusieurs titres :

Observation

Vaste kyste suppuré du sinus frontal avec dédoublement de l'os frontal et écartement de ses tables jusqu'à la suture frontale pariétale; trépanations multiples; guérison. État de l'opéré quinze ans après.

M. X..., de Grenoble, âgé aujourd'hui de 37 ans, se présente à M. Ollier en 1876 dans l'état suivant : saillie de la région frontale gauche dépassant un peu la ligne médiane à droite et se prolongeant jusqu'à la limite supérieure de l'os frontal. La saillie est marquée surtout en bas où elle a repoussé l'arcade orbitaire et avec l'arcade tout le contenu de l'orbite. Sur la saillie générale de la région s'élèvent deux saillies secondaires, l'une au-dessus de l'arcade orbitaire en dedans, avec paroi osseuse dépressible avec le doigt et production de bruit parcheminé; l'autre en dehors, au-dessus de la queue du sourcil, mais sans assouplissement de la paroi osseuse, légère chaleur au toucher.

L'œil, très saillant, est obliquement en bas et se trouve, par son angle externe, à 12 millimètres plus bas que l'œil droit, diplopie, sécheresse de la narine correspondante, douleurs d'abord intermittentes, puis sourdes et continues. Cette tumeur avait apparu à l'âge de 6 ans, à la suite de la rougeole; elle s'était développée immédiatement au-dessus de l'orbite, en dedans; elle devint bientôt souple en un point. On pratiqua une ponction qui donna issue à un liquide glaireux, un peu blanchâtre, mais non purulent. La tumeur s'affaissa et le malade parut guéri pendant douze ans. En 1870 la saillie reparut et repoussa le globe oculaire en bas et en dehors; le malade put cependant faire son volontariat en 1874.

1. Ollier, *Traité des résections*, t. III, p. 768.

En mars 1876, M. Ollier diagnostiqua un kyste du sinus par rétention probablement suppuré et pratiqua l'opération suivante :

Incision au niveau de la saillie sus-orbitaire, en dedans, au moyen d'un fort bistouri, qui perfore en un point la paroi osseuse amincie, et donne issue à trois cuillerées environ d'un liquide visqueux et purulent; agrandissement de cette cavité avec un trépan de 18 centimètres; seconde trépanation en dehors. Le petit doigt introduit dans la cavité ne pouvait pas en atteindre le fond; on sentait heureusement du côté de la table interne une paroi dure, indépressible, franchement osseuse, ce qui écarte toute crainte du côté du cerveau. Un stylet introduit remontait jusqu'à 10 centimètres, c'est-à-dire jusqu'à la suture fronto-pariétale; on constatait dans le fond quelques trabécules osseuses, qui cloisonnaient la cavité à ce niveau. En bas, la cavité se prolongeait jusque dans le frontal droit à une profondeur de 2 à 3 centimètres; application d'une nouvelle couronne de trépan à 8 millimètres au-dessus de l'orbite. En bas, du côté de l'orbite, la tumeur faisait saillie en dedans et avait usé la substance osseuse; il n'y avait qu'une paroi fibreuse, ce qui fit espérer une réascension prochaine de l'œil. Il n'y avait pas de communication avec les fosses nasales. M. Ollier rétablit la communication avec un perforateur, et passa un drain de l'ouverture sus-orbitaire interne dans la fosse nasale, en le faisant sortir par la narine; un second drain fut passé de l'ouverture frontale supérieure à l'ouverture sus-orbitaire externe.

A la suite de cette opération, il n'y eut pas d'accidents cérébraux. La suppuration, d'abord abondante, diminue peu à peu, mais la réunion des deux tables de l'os fut lente à se produire. On ne supprima le drain qu'au bout de cinq mois, pour prévenir toute rétention de liquides et faciliter la rétraction des parois. La diplopie disparut rapidement, grâce à l'ascension de l'œil qui fut favorisée par la souplesse de la voûte orbitaire. Pendant trois ou quatre mois, malgré la présence d'un petit drain fronto-nasal, il se formait une tumeur gazeuse vers le grand angle de l'œil, qui augmentait par

l'effort de la toux, et que le malade faisait disparaître lui-même en pressant avec le doigt.

La guérison ne fut complète que six mois après l'opération; elle s'est maintenue depuis quatorze ans; mais, bien que toute diplopie ait disparu, l'œil du côté opéré n'a pu reprendre sa position normale, il est à quelques millimètres au-dessous de l'œil sain; la vision est parfaite.

Si la dilatation du sinus se fût faite aux dépens de la table interne, le pronostic eût été beaucoup plus grave; heureusement cette table interne était renforcée plutôt qu'amincie, et le développement du kyste, s'étant fait par dédoublement des deux tables, n'avait amené que l'amincissement de la bosse nasale et de la voûte orbitaire.

Nous avons reproduit en son entier cette remarquable observation pour montrer les désordres considérables que peut produire l'empyème du sinus frontal, les complications qui peuvent en résulter, le traitement en usage, et le brillant résultat qui en a été la suite. Non qu'il faille suivre à la lettre la thérapeutique employée par l'éminent chirurgien dans ce cas difficile, car nous pensons que, dans un fait semblable, le meilleur moyen d'obtenir une guérison rapide et durable eût été de faire sauter d'emblée toute la paroi antérieure du sinus, pour mettre la plaie opératoire dans les meilleures conditions pour obtenir une guérison rapide. C'est, du reste, un point de pratique que nous développerons longuement à propos du traitement de l'empyème des sinus frontaux.

Le pus que renferme le sinus peut se vider dans les fosses nasales par suite de la perforation de la cloison qui correspond au nez. D'autres fois l'abcès peut s'ouvrir à proximité de l'arcade sourcilière, ou dans un point quelconque. C'est ainsi qu'il peut siéger près de la racine du nez, au milieu de l'arcade, ou tout à fait en dehors de la queue du sourcil. C'est là un détail important, qu'il faut avoir toujours présent à la mémoire pour éviter une erreur de diagnostic.

Chez les personnes âgées, les sinus offrent parfois des solu-

tions de continuité par suite de l'usure de l'os, et la propagation vers les méninges se trouve toute préparée. La dure-mère et la muqueuse des sinus, qui résistent, forment pendant quelque temps une cloison protectrice, qui s'oppose à la marche du mal ; mais c'est là une barrière fragile, qui ne met pas à l'abri des complications du côté des méninges.

L'inflammation des sinus frontaux donne rarement naissance à des séquestres; lorsqu'ils se produisent, ils siègent presque toujours à la paroi inférieure, qui est mince, lisse et renferme peu de vaisseaux.

Le point de départ de l'altération osseuse est le périoste qui s'enflamme, se décolle, d'où résulte une collection purulente avec nécrose de l'os. D'autre fois la nécrose se produit d'une manière plus lente, l'os s'altère peu à peu ; on disait qu'il s'agit d'une altération moléculaire, qui porte d'abord sur une très petite surface osseuse, mais cette lésion de l'os s'étend de plus en plus et peut occuper une vaste étendue de la surface antérieure du frontal. Cette altération, qui, vu sa rareté, a été rarement indiquée, était très manifeste chez le malade dont je rapporte l'observation.

On pourrait croire que les abcès orbitaires ont besoin, pour se produire, qu'il existe au préalable une perforation de l'os ; tel n'est pas souvent le cas, et il est arrivé à M. Panas et à d'autres observateurs de ne pas trouver la moindre communication, ni aucune dénudation osseuse, fait qui n'a pas peu contribué à donner le change sur l'origine réelle de la suppuration. Dans ces cas, il s'agit d'abcès circonvoisins, et pour expliquer leur formation, il suffit d'invoquer le passage des microbes ou de leurs toxines à travers les nombreux trous qui existent sur la voûte de l'orbite. C'est pour ces motifs qu'il faut détruire largement la paroi du sinus pour donner un libre écoulement au pus.

Le pus qui s'est formé dans le sinus frontal peut fuser au-dessous de l'arcade sourcilière, dans l'orbite et dans le tissu graisseux rétro-orbitaire, et déterminer alors un phlegmon de l'œil ; d'autres fois il détruit la paroi postérieure du sinus et peut alors provoquer des accidents du côté du cerveau.

La symptomatologie de l'empyème du sinus frontal est très variable; ordinairement, la maladie affecte une forme chronique, il est rare de noter de la fièvre, un gonflement phlegmoneux de la paupière supérieure et du front. Le plus souvent on observe pendant des mois et des années un écoulement purulent par le nez, et l'on voit ensuite apparaître au grand angle de l'œil une tuméfaction qui pénètre dans l'orbite, s'accompagnant de douleurs qui irradient dans une sphère plus ou moins étendue. La propulsion du globe de l'œil en bas et en dehors, produite par la pénétration du pus dans l'orbite, détermine l'hyperhémie de la conjonctive, et un larmoiement d'une intensité variable, en même temps qu'on voit apparaître la diplopie. Des douleurs généralement vives peuvent être la première manifestation de l'inflammation du sinus frontal; elles sont très intenses et revêtent un caractère intermittent, ce qui est dû, d'après M. Poirier, à ce que la muqueuse est riche en fibres nerveuses provenant du trijumeau. Cette douleur se réveille dans les efforts (toux, action de se moucher); elles peuvent simuler des accès névralgiques, et revenir à heure fixe. Ces crises disparaissent avec l'affection qui est en cause, mais elles récidivent à la suite d'un rhume de cerveau. Chez une femme arthritique et rhumatisante, observée par M. de Lapersonne, les douleurs très violentes se reproduisaient au moment des règles, avec large empâtement et douleurs à la pression au niveau de la paroi inférieure du sinus. Cette espèce de fluxion s'accompagnait d'une parésie de l'accommodation, avec dilatation pupillaire, mais sans diplopie, qui durait plusieurs jours et gênait beaucoup le travail de près. Ces douleurs ne disparaissent pas sous l'influence de l'administration de la quinine ou de l'antipyrine; aussi, toutes les fois qu'elles ne cèdent pas à cette médication, il faudra penser que la douleur est due à une inflammation du sinus frontal, et agir en conséquence.

Le gonflement, par suite de la distension des tissus, ne se produit qu'à la longue, et primitivement du côté de l'orbite où la paroi est la plus mince. Néanmoins, la paroi antérieure peut être atteinte la première, et, sous l'influence du processus

morbide, elle se distend. Le front, du côté où siège l'abcès, devient plus proéminent et l'on constate en ce point une bosse plus ou moins saillante. Elle présente des caractères particuliers qui peuvent être d'un grand secours pour le diagnostic; c'est ainsi qu'on a noté qu'elle pouvait céder sous la pression du doigt et produire un bruit analogue à une boîte de fer-blanc. Chez certains malades la paroi osseuse fait complètement défaut, et l'on a la sensation que donne une tumeur distendue, recouverte par des parties molles; lorsque, au contraire, la tumeur est faiblement distendue, on peut, en la comprimant avec le doigt, reconnaître la perte de substance osseuse. Cette tumeur peut prendre des dimensions considérables, envahir tout le front, depuis l'arcade sourcilière jusqu'à la suture du frontal avec le pariétal et gagner l'apophyse orbitaire externe.

Il est difficile de savoir si la paroi interne, qui correspond au crâne est perforée ou distendue, à moins de complications méningo-cérébrales, qui, heureusement, sont rares, mais toujours mortelles.

Il faudra rechercher avec soin s'il n'existe pas de complications du côté du sinus frontal opposé, du maxillaire, du sphénoïdal et du labyrinthe; complications qui surviennent principalement chez les personnes affectées de rhinite chronique ou aiguë.

La distension que subit l'œil, lorsque le pus se montre du côté de l'orbite, provoque parfois des désordres irrémédiables; à l'hypérémie de la conjonctive, au larmoiement, qui sont les symptômes les premiers observés, vient s'ajouter la diplopie et une diminution de l'acuité visuelle. Celle-ci est due à la distension que la tumeur de l'orbite fait subir au nerf optique, qui, à la longue, peut amener son atrophie, ou provoquer une névrite optique avec toutes les conséquences qui peuvent en être la suite.

Lorsque la sinusite dure depuis un certain temps, le pus use les parois osseuses et se fait jour au dehors, et comme la paroi inférieure est la moins résistante, une fistule cutanée se trouve établie. Elle siège habituellement dans le sillon

oculo-palpébral supérieur, et occupe un point quelconque de cette région. En l'explorant avec un stylet, on apprécie sa longueur et sa direction. Cet orifice peut se fermer, s'ouvrir de nouveau, en donnant issue à de petites esquilles.

Si la fistule existe sans autres accidents, la paupière se rétracte, s'ectropionne dans une petite étendue correspondant au siège de l'ouverture externe de la fistule. C'est là un accident léger, qui n'amène pas de suite fâcheuse.

Un signe que l'on peut rencontrer quelquefois, signalé par Kocher, Peyrot, Leber, Panas et d'autres, est le suivant : le pus que renferme le trajet fistuleux peut présenter des battements isochrones avec le pouls artériel, qui peuvent faire croire à la communication de la collection purulente avec le crâne. L'interprétation de ce symptôme a donné lieu à de nombreuses hypothèses; celle qu'en a donné Leber, qui considère que tout liquide renfermé dans une cavité close, transmet les pulsations médullaires de l'os, doit être considérée comme la meilleure.

Lorsque la fistule existe, on peut voir survenir certaines complications, dont la plus grave est l'érésipèle de la face. Cette complication est rare actuellement et suppose une infection nouvelle par le streptocoque, qui souvent est la cause initiale de tous ces accidents.

Si la fistule est ancienne et que le canal fronto-nasal ne soit pas oblitéré, l'air peut sortir mêlé avec le pus, en faisant entendre un sifflement caractéristique.

Un bon signe qui mettra sur la voie du diagnostic et fera éviter une erreur au début de la maladie, consiste dans une douleur térébrante ayant son siège au niveau du sinus, surtout si le malade présente les signes de rhinite. La percussion du sinus malade réveille une douleur, qui, sourde momentanément, se réveille sous l'influence du choc.

Si le malade présente un écoulemeut de pus par le nez, et qu'une rougeur apparaisse avec voussure vers le front et surtout au niveau de l'orbite, on peut être certain qu'il s'agit d'un empyème du sinus frontal. Dans le plus grand nombre de cas, l'ouverture de l'abcès se fait dans la région sourcilière,

mais il peut s'ouvrir dans les fosses nasales ou dans l'orbite.

L'ouverture dans les fosses nasales sera annoncée par un écoulement purulent abondant par le nez avec disparition presque subite des douleurs que provoquait la rétention de pus ; lorsque l'ouverture se fera dans l'orbite, on verra apparaître, à l'angle supéro-interne, une tumeur plus ou moins volumineuse, qui déviera l'œil en bas et en dehors. Cette tumeur, d'un volume plus ou moins considérable, viendra se montrer, dans le plus grand nombre des cas, au niveau du grand angle de l'œil; d'autres fois, elle pourra se développer dans l'orbite, et échapper, du moins en partie, à l'examen du chirurgien.

La présence d'une rhinite antérieure n'est pas indispensable au développement de l'empyème, car on a vu souvent l'abcès du sinus frontal indépendant de cette cause; cette absence d'inflammation de la pituitaire a été constatée plusieurs fois; il ne faudra donc pas, malgré son absence, conclure à la non-existence de l'empyème du sinus frontal.

Il faut être prévenu de toutes ces manifestations de la maladie, sans cela on croit qu'il s'agit de toute autre affection, et les erreurs de diagnostic qui sont commises sont loin d'être rares.

C'est ainsi qu'on a pris un abcès phlegmoneux de l'orbite, une gomme syphilitique, une ostéite tuberculeuse du rebord supérieur de l'orbite, une ténonite, pour un empyème du sinus frontal.

Lorsque l'os est dénudé, on a cru qu'il s'agissait d'une ostéite d'origine tuberculeuse ou syphilitique; pour ne pas commettre une semblable erreur, on se rappellera que ces deux dernières affections ont pour siège de prédilection la région malaire. Donc, toutes les fois que la suppuration siégera au niveau de l'arcade sourcilière, il faudra penser à un abcès né dans le sinus frontal.

L'empyème du sinus frontal est souvent méconnu, et constamment de nombreuses erreurs sont commises par des chirurgiens distingués; cela tient à ce que cette maladie est peu connue, et qu'elle présente un tableau clinique très

variable. Dans ces dernières années, cette affection a été mieux étudiée, elle a été l'objet d'un grand nombre de travaux estimables; grâce à ces efforts, il y a lieu d'espérer que les erreurs deviendront moins nombreuses. Cependant il est utile de signaler comment ces fautes peuvent être commises, et de montrer les écueils que l'on peut éviter. Il faut, dès l'abord, analyser avec grand soin les douleurs que détermine l'abcès du sinus frontal, pour ne pas se tromper sur leur véritable nature. Dans le plus grand nombre de cas, elles affectent le type intermittent, et siègent sur le trajet du nerf sus-orbitaire avec irradiation dans le front. Elles peuvent être confondues avec une névralgie ou la migraine. Mais l'erreur ne peut durer longtemps, attendu qu'elles ne céderont pas à une médication appropriée; le sulfate de quinine et l'antipyrine n'en auront pas raison; il faudra alors chercher à les rattacher à une autre cause, la possibilité d'une inflammation du sinus frontal viendra à l'idée du médecin.

Souvent on observe des malades qui sont porteurs d'une fistule située au-dessous de l'arcade sourcilière, c'est le seul symptôme que l'on constate. On a beau interroger le malade sur son passé pathologique, il répond qu'il n'a jamais souffert dans la région frontale, il ne présente aucun signe qui puisse faire supposer une maladie des fosses nasales; il a vu seulement apparaître depuis un certain temps, à la région supérieure et interne de l'orbite, une petite tumeur qui s'est développée lentement, sans douleur, puis cette bosse s'est ouverte, laissant après elle un trajet fistuleux, par où s'écoulent quelques gouttes de pus.

L'erreur est ici facile à commettre, si l'on n'est pas prévenu, et l'on peut croire qu'il s'agit d'une ostéite syphilitique ou tuberculeuse. Pour ne pas se tromper, un bon moyen consiste à faire le cathétérisme du trajet fistuleux; si le cathéter pénètre dans une cavité spacieuse, on sera sûr qu'il a pénétré dans le sinus frontal, et qu'il ne peut être question que d'un abcès né dans cette cavité. Il est des cas où cette exploration ne pourra pas être facile à cause de l'obliquité du trajet fistuleux; néanmoins, on devra songer à l'empyème du sinus frontal,

car les fistules consécutives à une ostéite occupent presque toujours la région malaire, ainsi que nous l'avons déjà signalé.

Lorsque l'abcès sinusique a perforé les parois osseuses, on est encore exposé à se tromper, soit que la tumeur se montre au front ou dans l'orbite. Un kyste hydatique développé dans le sinus frontal peut être pris pour un abcès de cette cavité, comme dans le cas suivant rapporté par Lagenbeck.

Observation [1]

R... Frederike, âgée de 17 ans, avait joui jusqu'à 8 ans de la meilleure santé. Un jour de l'an 1802, par une température chaude, elle tomba dans l'eau et fut prise le lendemain d'une éclampsie, qui cessa au bout de quelques jours après l'apparition d'une éruption; c'était probablement la rougeole, mais cet exanthème n'eut qu'un cours irrégulier. Elle en était guérie lorsque, vers l'automne de la même année, elle se frappa la région temporale du côté droit contre l'angle aigu d'une table assez fort pour déterminer en cet endroit une forte ecchymose. Celle-ci se dissipa, mais il se forma bientôt après vers la région du sinus frontal du côté droit une tuméfaction indolore qui s'étendait peu à peu vers la région temporale et occupa tout le front. Dès l'apparition de cette tuméfaction, l'œil avait été poussé en bas et en dehors et la vue était à peu près perdue.

Dr Vieusse.

(*A suivre.*)

1. *Neue bibliothek von chirurgie und ophthalmologie*, t. II, p. 365-372.

XIIIe CONGRÈS INTERNATIONAL

SECTION D'OPHTALMOLOGIE [1]

Séance du 3 août.

M. le prof. PANAS, président, dans un discours éloquent, souhaite la bienvenue à tous nos confrères étrangers arrivés en grand nombre de tous les points de l'univers. Il appelle à la présidence de la séance M. le prof. SNELLEN, d'Utrecht.

M. ALPH. PÉCHIN. **Atrophie optique traumatique.** — On doit distinguer certaines atrophies optiques traumatiques par élongation du nerf optique d'autres processus traumatiques lésant le nerf optique dans le canal optique par fracture des parois de ce dernier. En voici un exemple : un jeune homme de 14 ans se heurta la face contre une tige de fer. Le coup porte dans l'angle interne des paupières. Pas de lésions externes. Pas de lésions ophtalmoscopiques après l'accident. Cécité immédiate. Moins de quinze jours après, atrophie optique absolue et complète. Amaurose définitive. Cette observation est suivie des conclusions suivantes : 1° après un traumatisme par pénétration d'un corps étranger dans l'angle interne de l'œil et aussi dans l'angle externe, alors que ce corps étranger ne reste pas dans l'orbite et même sans lésion apparente ni externe ni interne, on doit formuler les réserves les plus expresses pour le pronostic ; 2° une amaurose complète, même non accompagnée de lésions ophtalmoscopiques, devra faire craindre une lésion grave du nerf optique qui se traduira dans un délai difficile à préciser, mais le plus souvent court par une décoloration, puis par une atrophie optique progressive; 3° cette atrophie optique peut s'accompagner de paralysie oculaire dont le pronostic est en rapport avec l'intensité de la lésion du muscle ou du nerf qui l'innerve; 4° au début, le diagnostic différentiel avec des accidents dus à l'hystéro-traumatisme ou avec la simulation peut présenter de telles difficultés qu'il importera d'autant plus de résoudre, qu'à la question du diagnostic pourra s'adjoindre une question médico-légale; 5° cette atrophie optique doit être différenciée de l'atrophie optique consécutive à la fracture du canal optique, cette dernière consécutive elle-même à une

1. Compte rendu emprunté à la *Clinique ophtalmologique*.

fracture de la base du crâne ou de la voûte de l'orbite. Elle est due à l'élongation du nerf optique, élongation qui peut se compliquer de traumatisme direct du nerf optique. L'auteur rapporte le résultat d'expériences qu'il a faites et qui sont à l'appui de cette pathogénie.

Rapport de M. le prof. PFLÜGER (*de Berne*). **Sur la valeur de l'énucléation et des opérations susceptibles de la remplacer.** — M. PFLÜGER passe d'abord en revue les différentes opérations susceptibles de remplacer l'énucléation dans certains cas correspondant à des indications spéciales et donne de chacune un aperçu historique avec la description des différents manuels opératoires.

1° Ablation d'un segment antérieur de l'œil.

a. Ablation partielle simple.

b. Ablation partielle combinée de suture. Opération de Critchett, de Wecker, Knapp, Panas.

2° Neurotomie optico-ciliaire.

3° Neurectomie optico-ciliaire.

4° Exentération (éviscération) simple.

5° Exentération combinée d'insertion d'un globe artificiel dans la sclérotique éviscérée (Mules).

6° Énucléation combinée d'insertion d'un globe artificiel dans la capsule de Tenon (Frost-Lang).

7° Curage de l'œil panophtalmique (Chibret, 1897).

L'énucléation est-elle infaillible comme beaucoup d'oculistes le croient? Quels sont, d'après nos connaissances actuelles, les risques relatifs de l'énucléation et des opérations qui peuvent la remplacer?

A. — En ce qui concerne la mort par méningite.

B. — En ce qui concerne l'ophtalmie sympathique.

Après avoir discuté cette question en s'appuyant sur les cas observés de méningite léthale et d'ophtalmie sympathique après ces opérations, Pflüger arrive aux conclusions suivantes :

1° Un certain nombre d'oculistes traitent la panophtalmie par l'énucléation ou par l'éviscération et en sont très satisfaits.

2° On connaît un nombre assez considérable de cas qui se sont terminés par méningite léthale après énucléation d'un œil phlegmoneux, un nombre plus restreint après énucléation d'un œil non phlegmoneux.

3° Un seul cas de méningite léthale peut être réellement attribué à l'éviscération (Norman-Hansen).

4° Le phlegmon de l'œil peut amener la méningite sans opération.

5° L'énucléation ne procure pas d'immunité absolue contre l'ophtalmie sympathique, mais seulement une immunité relative assez grande. Les formes de l'ophtalmie sympathique qui éclatent après et malgré l'énucléation sont en général relativement bénignes, mais parfois aussi désastreuses.

Les opérations susceptibles de remplacer l'énucléation, mais moins radicales qu'elle, ne peuvent guère posséder une immunité relative plus grande.

6° L'éviscération simple, exécutée rigoureusement, n'a pu empêcher l'ophtalmie sympathique dans le cas de Senn, forme bénigne. Malgré cela, l'éviscération complète, totale, rivalise avec l'énucléation en ce qui concerne son pouvoir préventif.

7° L'éviscération combinée d'insertion d'un globe artificiel a eu comme conséquence un cas d'ophtalmie sympathique, forme bénigne. La technique perfectionnée et l'indication plus précise amélioreront probablement les résultats.

8° L'opération de Frost-Lang n'est pas encore assez connue et étudiée pour qu'on puisse la juger définitivement.

9° La neurotomie et la neurectomie, comme opérations préventives contre l'ophtalmie sympathique, possèdent une action trop inférieure et sont à supprimer comme telles.

ÉNUCLÉATION

Avantages. — Rapide comme opération, brève comme guérison. Immunisation contre l'ophtalmie sympathique très grande.

Désavantages. — Développement imparfait de l'orbite et de la conjonctive. Mutilation plus grande. Support imparfait pour un œil artificiel et peu mobile.

Pour remédier à ces inconvénients Schmidt, d'Aix-la-Chapelle, propose de modifier la technique opératoire en suturant les 4 muscles préalablement sectionnés, disséqués et attirés en avant de la conjonctive. Son manuel opératoire un peu long a été modifié par Pflüger et lui a donné de très bons résultats.

Indications. — Tumeurs malignes intra et extra oculaires. Ophtalmie sympathique déclarée. Irritation sympathique. Traumatismes graves de la sclérotique. Panophtalmie exceptionnellement.

ÉVISCÉRATION SIMPLE

Avantages. — Opération facile, rapide, moignon supérieur à celui de l'énucléation; risques moindres de méningite.

Désavantages. — Réaction plus forte après l'opération, pro-

longement de la guérison et du séjour à l'hôpital, irritation douloureuse du moignon, exfoliation névrotique de la sclérotique.

Indications. — Blessures graves. Panophtalmies, excepté les cas où le traumatisme est compliqué de contusions ou brûlures, ou bien quand le phlegmon est trop avancé. Staphylome antérieur. Phtisie du globe peu avancée.

ÉVISCÉRATION COMBINÉE D'INSERTION D'UN GLOBE ARTIFICIEL
(Opération de Mules)

Avantages. — Moignon plus parfait, plus grand et plus mobile.

Désavantages. — Expulsion ou élimination du globe artificiel. Argyrosis par des globes en argent.

Pflüger emploie des globes en filigrane d'argent avec des ouvertures aux pôles postérieurs pour que les bourgeons granuleux les pénètrent et les fixent définitivement. 8 cas sur 12 de succès complet.

INSERTION D'UN GLOBE ARTIFICIEL DANS LA CAPSULE DE TENON
(Opération de Frost-Lang)

46 cas avec 12 fois des sphères de celluloïde, et les autres avec des sphères de verre, 4 cas avec des éponges. Résultats peu probants.

NÉVRECTOMIE OPTICO-CILIAIRE ET NEUROTOMIE

Avantages. — Mutilation évitée, prothèse inutile.

Désavantages. — Hémorragie dans l'orbite et exophtalmie consécutive, ulcération de la cornée, récidive des douleurs, papillite à l'autre œil.

Indications. — Réduite à une seule, le glaucome absolu douloureux. A proscrire absolument comme opération préventive de l'ophtalmie sympathique.

STAPHYLOTOMIE

Avantages. — Grand moignon avec mobilité parfaite; idéal pour prothèse.

Désavantages. — Complications : infection purulente de la plaie, panophtalmie, irritabilité du moignon, ophtalmie sympathique.

CONCLUSIONS

L'énucléation ne peut être remplacée dans certaines affections de l'œil contre lesquelles elles est d'ordinaire employée actuellement, et il n'est guère probable qu'elle le soit jamais. Il reste à perfectionner le procédé opératoire dans le but d'obtenir un moignon doué d'une mobilité plus vive et plus ample avec ou sans augmentation de son volume en fixant les muscles droits à une partie intermédiaire de la conjonctive, d'après le procédé de Schmidt, ou en insérant dans la capsule de Tenon un globe artificiel (Frost-Lang); la prothèse peut-elle ainsi être améliorée ?

L'éviscération combinée de Mules est certainement la meilleure au point de vue cosmétique.

L'énucléation ne peut prévenir tous les cas d'ophtalmie sympathique, quoiqu'elle reste encore l'opération la plus préventive.

L'énucléation dispose davantage les yeux au phlegmon, à la méningite léthale que l'éviscération.

L'éviscération exécutée les trois premières semaines après une blessure perforante a une force préventive analogue à celle de l'énucléation.

La neurotomie est à proscrire contre l'ophtalmie sympathique, bonne dans le glaucome absolu.

La staphylotomie est permise avec des soins antiseptiques rigoureux et prolongés, mais a amené quand même de l'ophtalmie sympathique.

Rapport de M. le professeur H. SNELLEN *père* (*d'Utrecht*). **Valeur comparative de l'énucléation et des opérations proposées pour la remplacer.** — I. *L'énucléation*. — Snellen conseille d'employer seulement l'anesthésie locale, lorsque la sensibilité de l'œil n'est pas trop grande : instillations de cocaïne à 5 p. 100, injections sous-conjonctivales ou intra-bulbaires, infiltrations, d'après Schleich, de solutions cocaïno-morphinées.

Il exécute l'énucléation en quatre temps qu'il décrit longuement :

I. Circoncision du limbe conjonctival.

II. Résection des tendons au niveau du globe oculaire;

III. Section du nerf optique et des nerfs ciliaires;

IV. Section et pansement.

II. *La prothèse*. — Snellen fait l'historique des ocularistes et des différentes phases par lesquelles est passé leur art, industrie toute française, au commencement de ce siècle avec les coquilles sur émail qu'on appelait alors hypobléphari.

Snellen voulant perfectionner les yeux artificiels conchyformes fit faire différents modèles pleins par les frères Müller de Wiesbade et finalement obtint de ceux-ci des yeux artificiels à double paroi vendus sous le nom de Reform-Augen. Ils présentent de grands avantages au point de vue de la mobilité et permettent même de maintenir la paupière supérieure élevée, ce qui supprime l'aspect inerte habituel.

III. *L'exentération du bulbe.* — Étudiée et pratiquée sur le cadavre et sur les animaux par Mulder à Groningue, elle fut faite pour la première fois par de Graefe.

IV. *Énucléation ou exentération avec application d'un globe artificiel.* — Opération de Mules quand on applique le globe artificiel dans la cavité sclérale, et opération d'Adams-Frost quand il est mis dans la capsule de Tenon.

Snellen, se basant sur le rapport de la Société ophtalmologique du Royaume-Uni, fait la différence entre le résultat immédiat et le résultat définitif, et attend de nouvelles observations suivies et prolongées pour savoir avec certitude ce que valent ces opérations.

V. *Névrotomie et névrectonie*. — Snellen ne croit pas qu'elles puissent supplanter l'énucléation ou l'exentération, sauf dans les cas de tumeurs bénignes du nerf optique ou de sa gaine.

VI. *Syndesmoplastie.* — Contre le symblépharon, les rétractions et brides cicatricielles, et l'atrophie de la conjonctive qui gênent l'application de la prothèse, Snellen emploie les lambeaux à pédicule de préférence aux lambeaux sans pédicule, et il les prend sur la paupière supérieure ou aux parties environnantes. Il fait passer le lambeau à travers toute l'épaisseur de la paupière par une boutonnière qui présente une ouverture appropriée à chaque cas. Le pédicule du lambeau peut être petit, les conditions de nutrition étant excellentes, couvert qu'il est par la paupière qui le maintient à la température du corps. On peut tourner ici le lambeau de deux façons. Y a-t-il, comme c'est le cas pour le symblépharon, indication de coller la peau contre la partie interne de la paupière, on fera plier le lambeau, en le passant par la boutonnière, de manière que la partie saignante soit tournée en dedans et vienne se coller sur la partie de la paupière qui a été avivée. Veut-on, au contraire, fixer le lambeau au milieu du cul-de-sac conjonctival, comme dans le cas d'anophtalmie, on n'aura qu'à faire glisser le lambeau avec la partie saignante tournée en arrière. Dans les deux cas, il restera le long du pédicule, une fistule qui sera fermée ultérieurement après avoir sanctionné le pédicule et avivé ses bords.

VII. *Éviscération de l'orbite.* — Langenbeck, en 1864,

proposa une manière d'opérer, adoptée par Snellen. Au lieu de tendre la commissure, on fait une incision le long des sourcils, puis on la prolonge en suivant le bord temporal et inférieur de l'orbite sans toucher le côté nasal. On incise jusque sur le périoste qu'on détache après avoir fendu le fascia tarso-orbitaire. Le sommet du contenu de l'orbite avec le nerf optique est détaché, et le tout est retourné sur le nez. On enlève tout ce qu'il semble utile, et le lambeau est remis en place et suturé.

VIII. *Lunettes protectrices.* — Mieux vaut prévenir que guérir. Snellen pense que ces opérations seraient moins nécessaires si les ouvriers portaient des lunettes grillées avec, du côté nasal, deux verres inclinés de façon à ce que l'axe visuel de l'œil, fixant un point à 30 mètres, les traverse perpendiculairement.

Rapport de M. le Dr G.-E. DE SCHWEINITZ (*Philadelphie*). **Valeur comparative de l'énucléation et des opérations par lesquelles on l'a remplacée.** — Le professeur DE SCHWEINITZ a rassemblé un grand nombre d'observations en envoyant un questionnaire à 276 ophtalmologistes des États-Unis. Il publie leurs réponses et en tire les conclusions suivantes :

On peut énucléer les yeux présentant des affections ou ayant subi des traumatismes qui ont causé des troubles sympathiques, ou bien contenant des tumeurs malignes.

On peut énucléer, en toute sûreté, les yeux où une suppuration a débuté, pourvu qu'elle n'ait pas encore envahi les tissus orbitaires environnants, ou même si elle a débuté en arrière; autrement l'éviscération est un procédé plus sûr.

On devrait énucléer les yeux ayant subi des traumatismes assez graves pour faire craindre des troubles sympathiques, si ces traumatismes remontent à trois semaines au plus avant l'intervention, car, en de telles circonstances, l'énucléation offre au malade plus de sécurité qu'aucune autre des opérations qui pourraient la remplacer.

Si le traumatisme ne remonte pas à trois mois, on n'a pas besoin d'énucléer, ou l'opération de Mules suffit, car, à l'exception d'un seul cas, jamais elles n'ont causé d'ophtalmie sympathique dans ces conditions.

On n'a pas besoin d'énucléer pour staphylome, spécialement chez les enfants, ce qui est, au contraire, une bonne indication pour l'opération de Mules.

On peut traiter en toute sûreté par l'éviscération les glaucomes complets douloureux; dans quelques cas on pourrait faire une neurotomie. L'énucléation est préférable chez les malades très âgés.

Dans les suppurations, l'éviscération donne de meilleurs résultats.

Au point de vue esthétique, l'opération de Mules donne les meilleurs résultats, surtout au début, car, dans la suite, on doit craindre l'atrophie des tissus de l'orbite et l'enfoncement du globe artificiel.

Quand une énucléation complète est pratiquée, on peut essayer l'implantation d'un globe de verre ou d'un morceau d'éponge dans la capsule de Tenon, bien qu'il y ait inconvénient à prolonger la convalescence et qu'on ne soit pas sûr de la durée de séjour du corps étranger.

Il n'y a pas d'opération qui puisse parfaitement remplacer l'énucléation et, par suite, on doit continuer à la pratiquer dans plusieurs, sinon dans la majorité des cas. Il est probable qu'une amélioration du manuel opératoire et que des yeux artificiels préparés avec plus de soin rendront les résultats esthétiques meilleurs et, par suite, les objections à l'énucléation diminueront, ainsi que la nécessité de lui substituer une autre opération.

Rapport de M. le professeur HENRY R. SWANZY (*Dublin*). **De la valeur comparée de l'énucléation et des opérations qui peuvent lui être substituées.** — Il y a deux ans la commission de la Société d'ophtalmologie du Royaume-Uni eut beaucoup de peine à réunir les opinions de ses membres sur ces différentes opérations; le professeur Swanzy a jugé inutile de faire une nouvelle enquête et donne son avis sur quelques-uns des points du remarquable rapport précité.

Il est très partisan de la nouvelle prothèse de Snellen surtout si l'on suit pour l'opération la méthode de Schmidt, d'Aix-la-Chapelle.

Il croit que le danger de méningite a été bien exagéré et, pour son compte, il n'en a jamais observé après l'énucléation.

Il a fait récemment quelques éviscérations, intervention peu courante en Angleterre; ces cas sont encore en traitement.

Il est très partisan de l'opération de Mules qu'il a pratiquée 51 fois lui-même, il préfère la soie stérilisée pas trop fine pour les sutures. Il a suivi des opérés qui ont gardé leur bille.

12	ans	dans	2 cas
10	—		2
6	—		2
4	—		1
1 1/2	—		2
6	mois		1

Il n'a jamais fait l'opération de Frost qui n'est pas du reste d'un usage courant en Angleterre, ainsi que l'amputation du segment antérieur, la neurotomie et la névrectomie optico-ciliaire.

DISCUSSION

Dr Ch. Abadie. **De l'ophtalmie sympathique qui survient malgré l'énucléation.** — La plupart des ophtalmologistes sont portés à croire que l'ophtalmie sympatique grave est de nature infectieuse et que l'agent pathogène inoculé sur place dans l'œil sympathisant (qui provoque la sympathie) se propage par continuité de tissu, nerf optique, chiasma à l'œil sympathisé qui la subit.

Pourtant la preuve absolue de cette évolution n'a pas encore été fournie, ni par la clinique, ni par l'expérimentation.

Aussi cette pathogénie n'est-elle pas acceptée par tout le monde; certains la contestent et ils invoquent souvent pour argument l'apparition des ophtalmies sympathiques survenues longtemps après l'énucléation d'un œil blessé, conséquemment, longtemps après que le foyer infectieux initial a été supprimé.

Ces observations d'ophtalmie sympathique apparaissant malgré l'énucléation et plus ou moins longtemps après cette opération ne sont pas aussi rares et aussi exceptionnelles qu'on pourrait le supposer.

Presque toutes celles qui ont été publiées jusqu'ici se rapportent à des cas fort graves qui se sont terminés par la perte du second œil, quel que fût le traitement employé, y compris les frictions mercurielles classiques.

Je suis heureux d'en citer un qui, grâce à un traitement spécial, s'est terminé d'une façon favorable.

Le voici résumé dans ses grandes lignes. J'avais soigné, en 1883, une jeune fille qui, à la suite d'une opération pratiquée sur l'œil droit, pour une cataracte congénitale disgracieuse, avait été atteinte d'ophtalmie sympathique de l'œil gauche. Déjà à cette époque, malgré l'énucléation, l'ophtalmie ne rétrocéda que lentement et il fallut pour cela recourir à un traitement mercuriel très énergique par les frictions, qui faillit emporter la malade. Elle eut un œdème généralisé, jusqu'à plusieurs grammes d'albumine par litre dans ses urines; mais elle finit par guérir complètement.

Quatorze ans se passent. En 1897, cette malade revient me voir, se plaignant depuis quelques jours d'un trouble de la vision dans l'œil resté parfait jusqu'alors.

Il est injecté, douloureux, la pression intra-oculaire élevée. On constate tous les caractères d'un œil devenu glaucomateux par cause mécanique (synéchies postérieures).

La situation s'aggrave de jour en jour. On pratique une iridectomie, les douleurs cessent, la tension redevient normale, mais le corps vitré reste trouble, et après une amélioration passagère de quelques jours, la vision continue à baisser d'une façon inquiétante. On a recours alors aux injections intra-veineuses de cyanure d'hydrargyre à la dose de 1 centigramme par jour, mais elles n'amènent aucune amélioration; la vue continue à baisser et bientôt la malade n'y voit plus à se conduire.

C'est alors que, pensant qu'un foyer d'infection avait pu persister dans le moignon du nerf optique du côté de l'œil énucléé, j'eus l'idée de faire des injections de cyanure de mercure dans le voisinage, c'est-à-dire au fond de l'orbite de ce côté.

Les premières injections furent pratiquées à deux ou trois jours d'intervalle, mais avec une solution faible, 4 à 5 gouttes d'une solution à 1 p. 1000, la seringue étant enfoncée aussi profondément que possible dans l'orbite, jusqu'au trou optique. Malgré l'adjonction de 1 p. 100 de cocaïne à la solution, les deux premières furent très douloureuses, les autres moins. Dès la première, amélioration notable; à la cinquième, la malade peut se conduire seule, puis les milieux s'éclaircissent et la vision redevient à peu près normale.

Nouveaux accidents en mars 1899 : on reprend les injections intra-orbitaires au millième, mais cette fois sans grand résultat et ce n'est qu'en augmentant la concentration, en injectant 3 à 4 gouttes d'une solution au centième, avec 2 centièmes de cocaïne, qu'on put devenir définitivement maître de la situation et obtenir une guérison complète.

Cette observation nous paraît avoir quelque valeur, tant au point de vue de la pathogénie de ces ophtalmies sympathiques qui surviennent plus ou moins longtemps après l'énucléation de l'œil blessé, qu'au point de vue du traitement à leur opposer.

L'insuccès de toute médication générale et des sels mercuriaux employés, soit en frictions, soit en injections sous-cutanées ou intra-veineuses, a été manifeste. Seules les injections intra-orbitaires se sont montrées efficaces, et encore a-t-il fallu arriver à une concentration de 1 p. 100 de la solution employée. N'est-on pas autorisé à penser que, dans ces cas, au moment de l'énucléation de l'œil sympathisant, le processus infectieux a déjà dépassé les limites du globe oculaire et a envahi le nerf optique. Il peut rester cantonné en ce point plus ou moins longtemps, puis sous l'influence de causes encore inconnues, la virulence des germes

infectieux venant à être exaltée, l'envahissement des parties voisines a lieu. Le seul moyen de l'arrêter, c'est d'injecter *in situ*, dans le voisinage même du foyer infectieux, quelques gouttes d'une solution de cyanure de mercure assez forte (au centième).

Dr A. Darier. — L'observation que vient de nous présenter notre éminent maître M. Abadie présente un très vif intérêt, le brillant résultat que lui a donné la thérapeutique locale énergique qu'il a su employer doit rester un exemple des plus instructifs.

Il n'est pas si rare qu'on peut le supposer d'observer des rechutes d'ophtalmie sympathique après une guérison complète en apparence ayant duré des mois et même plusieurs années.

La résurrection du processus pathologique tient-elle, comme paraît le supposer M. Abadie, à une repullulation des éléments infectieux au niveau du moignon périphérique du nerf optique de l'œil énucléé ? L'action thérapeutique rapide obtenue par l'injection d'une solution mercurielle forte, à ce niveau, n'en serait pas une preuve absolue; et, pour ma part je serais plus disposé à penser que la nouvelle poussée inflammatoire est due au réveil de microbes restés à l'état latent dans le globe oculaire lui-même.

Il y a quelque temps j'ai observé une rechute d'ophtalmie sympathique après une guérison apparente de trois ans. Avec quelques injections *sous-conjonctivales* de CyHg, j'eus raison de cette rechute sans toucher en aucune façon au moignon du côté énucléé. La guérison se maintient depuis un an. En revanche, dans un cas tout récent d'ophtalmie sympathique guérie par l'énucléation et le traitement mercuriel local et général, j'ai mis à profit immédiatement la leçon que vient de nous donner M. Abadie : j'ai injecté dans l'orbite énucléé une demi-seringue de CyHg à 1/500; j'ai fait cela d'abord parce que cette femme, en pleine stomatite mercurielle, refusait de reprendre les frictions; ensuite, l'œil malade, ayant déjà au début supporté un certain nombre d'injections sous-conjonctivales, aurait très probablement réagi avec tant de violence que l'action thérapeutique en eût été moindre; en outre, ma longue expérience des injections sous-conjonctivales m'a montré bien souvent qu'une injection, faite d'un côté, manifeste son action thérapeutique sur le second œil également.

Donc, en injectant une dose très forte et très bien supportée autour du moignon du nerf optique, on fait encore en quelque sorte de la thérapeutique locale; on évite ainsi l'intoxication mercurielle générale, tout en produisant une infiltration mercurielle de tous les espaces lymphatiques dans lesquels le processus infectieux est en train d'évoluer.

Certes, il reste encore une grosse question que je n'ose envisager ici tant elle est délicate et obscure : c'est l'influence du

réflexe nerveux vaso-moteur ou trophique qui entre pour sa grosse part dans la pathogénie de l'ophtalmie sympathique.

Peut-être l'observation clinique et l'étude critique des interventions thérapeutiques nous fourniront-elles des indications plus précises et plus certaines que ne nous en ont données jusqu'ici les expériences de laboratoire.

M. Galezowski trouve téméraire l'idée de remplacer l'énucléation par d'autres opérations, toutes plus ou moins dangereuses les unes que les autres, et surtout mettant moins que la première à l'abri des accidents sympathiques. Toutes les fois qu'on aura la plus petite crainte de voir survenir après un traumatisme, ou tout autre processus morbide, des complications sympathiques du côté de l'autre œil, il ne faudra jamais hésiter à donner la préférence à l'énucléation sur toutes les autres opérations. La névrotomie optico-ciliaire, qui peut rendre de très grands services dans certains cas bien déterminés, doit être absolument réservée toutes les fois que s'élèvera le plus léger doute, au sujet de phénomènes sympathiques pouvant survenir ultérieurement. C'est à l'énucléation qu'il faut avoir recours.

M. de Lapersonne. — Quand il s'agit de panophtalmie, le procédé opératoire auquel on doit avoir recours est encore très discuté. Les cas de méningite mortelle à la suite de cette redoutable affection sont encore relativement nombreux même après l'énucléation, aussi, bien des opérateurs ont-ils préféré à cette dernière opération l'éviscération.

Pour ma part, je donnerai toujours la préférence à l'*exentération ignée au thermo-cautère;* j'ai, par ce procédé, opéré déjà 11 cas avec le plus brillant succès. Voici comment je pratique cette opération : j'ouvre largement le globe oculaire et, dans sa cavité, le plus souvent remplie d'un magma purulent concret, je plonge et replonge à plusieurs reprises le galvano-cautère rougi à blanc jusqu'au fond de la cavité en l'irriguant par intervalle avec un jet de solution au CyHg, pour enlever les escarres carbonisées jusqu'à ce qu'il ne reste plus rien dans l'intérieur du globe. J'ai été étonné dans tous les cas de voir que, quelques heures à peine après l'opération, les douleurs précédemment si violentes avaient complètement disparu; il est probable que cette cautérisation énergique a, par rayonnement, une action antiseptique profonde qui enraye d'une façon durable le processus infectieux suppuratif. Quant au côté esthétique de cette opération, il donne des résultats très satisfaisants : le moignon est assez volumineux, très mobile et permet une très bonne prothèse.

M. Landolt présente des ciseaux à double courbure, courbure sur le plat, courbure sur le tranchant, un pour couper à droite,

l'autre pour couper à gauche; ces ciseaux rendent la section des muscles oculaires, aussi bien dans l'énucléation que dans le strabisme, plus facile par ce fait qu'une des branches recourbées du ciseau peut s'introduire en arrière du muscle, à la façon d'un crochet à strabisme; le muscle peut donc être préparé et sectionné pour ainsi dire en un seul temps.

M. Rochon-Duvigneaud. — Parmi les opérations pouvant donner les meilleurs résultats esthétiques au point de vue de la prothèse, j'ai recommandé déjà une forme particulière de section du segment antérieur, qui permet d'enlever à la fois la cornée et tout le corps ciliaire. Il faut alors faire une section elliptique horizontalement entre le bord de la cornée et l'insertion des muscles droits. Les résultats obtenus sont parfaits, surtout si on emploie pour la prothèse les yeux artificiels à double paroi recommandés par M. Snellen. Il va sans dire que cette opération n'est indiquée que dans les cas où le segment antérieur de l'œil est seul malade.

M. Uhthoff. — J'ai observé deux cas d'ophtalmie sympathique après l'énucléation; ce qui prouverait bien que la théorie migratrice est vraie : la migration étant probablement déjà assez avancée dans ces cas pour que l'énucléation n'ait pas eu un effet prophylactique complet. J'ai observé également un cas de mort par méningite à la suite de l'énucléation, et j'ai vu par là qu'il fallait bien se garder de rattacher toujours la mort à l'intervention opératoire, car, en pratiquant l'autopsie du malade dont je viens de parler, je fus très surpris de constater chez lui la présence d'une méningite tuberculeuse déjà ancienne à laquelle l'énucléation avait sans doute donné un coup de fouet. Quant à la névrotomie optico-ciliaire ou la névrectomie, elle est sans effet préventif, même si la théorie nerveuse de l'ophtalmie sympathique était vraie, car la régénération des nerfs coupés ou excisés ne tarde pas à rétablir l'arc réflexe. L'énucléation est la seule opération vraiment prophylactique, si elle est faite en temps opportun.

M. Gayet. — L'énucléation est la seule bonne opération et j'y suis resté fidèle. J'attribue une importance toute particulière au mode de pansement à appliquer après l'opération; je mets tous mes efforts à ne laisser dans la plaie aucun caillot sanguin qui pourrait favoriser la suppuration. Je projette un jet d'eau glacée dans tous les recoins de la plaie orbitaire, pressant et exprimant avec le doigt tous les caillots sanguins et j'applique ensuite un pansement compressif énergique qui prévient toute hémorragie; grâce à ce moyen j'ai pu, presque dans tous les cas, faire porter à mes malades un œil artificiel dès le huitième jour. Sur 100 cas, j'ai eu 2 morts, mais l'un d'eux était atteint de pleurésie

ancienne, l'autre de méningite; il ne serait donc pas logique d'attribuer la mort à l'énucléation.

M. Bourgeois, de Reims, préconise comme opération de choix, au point de vue de la prothèse, l'insertion de sphères creuses et légères en métal (argent, platine). Leur facile stérilisation assure leur tolérance dans la capsule de Tenon. Ces sphères ne doivent pas avoir plus d'un centimètre de diamètre. Si elles ne sont pas facilement supportées, il est toujours temps de les extraire sans qu'il y ait à craindre de complications sérieuses. Elles donnent au moignon un développement et une mobilité suffisants. Les sphères métalliques sont préférables à l'éponge et aux boules de soie proposées antérieurement par l'auteur.

M. Dransart. — Dans mes vingt premières années de pratique, j'ai fait un bien grand nombre d'énucléations, parmi lesquelles je n'ai observé pourtant que 2 cas d'ophtalmie sympathique. Puis, suivant le courant des idées nouvelles, je suis devenu plus conservateur, réservant l'énucléation aux cas absolument urgents et j'ai relevé alors dans ma nouvelle statistique 5 cas d'ophtalmie sympathique, ce qui m'a fait revenir à l'énucléation qui est vraiment la seule opération ayant une action vraiment prophylactique.

Pour éviter l'enfoncement de la paupière supérieure, je recommande de faire une opération semblable à celle que j'ai vantée pour le ptosis; mais, dans ce cas particulier, il faut avoir soin de placer des fils plus nombreux (5 à 6).

M. Truc. — L'énucléation n'est absolument indiquée que dans le cas où il y a menace d'ophtalmie sympathique ou cancer intra-oculaire. Tant qu'on le pourra, on devra conserver la valeur morale, esthétique de l'œil. La panophtalmie en bonne chirurgie doit être traitée comme une suppuration cavitaire, il faut l'ouvrir largement, donner issue au pus et établir un drainage sérieux. Il faut donc faire l'ablation de tout le segment antérieur et l'éviscération; dans ces cas, on peut dire : un œil bien suppuré est un œil bien guéri. On obtiendra ainsi un bon moignon prothétique et il n'y aura aucune crainte d'ophtalmie sympathique. Tout autre doit être notre conduite dans les cas où le tissu orbitaire est aussi infecté et où l'on a affaire en somme à un phlegmon diffus de l'orbite; il va sans dire que, dans ces cas, il faut non seulement enlever le globe oculaire, mais aussi tout le contenu de l'orbite.

M. Vacher. — Les indications de l'énucléation sont dans certains cas fort délicates; dans un cas de traumatisme ayant provoqué une ophtalmie sympathique, la vision de l'œil blessé était beaucoup meilleure que celle du côté sympathisé, il était donc dans ce cas bien difficile de se décider à énucléer l'œil qui avait la vision la meilleure. J'ai donc fait dans ce cas des injections

sous-conjonctivales de CyHg qui ont ramené une assez bonne vision, ce qui nous permettra peut-être de conserver à ce malade ses deux yeux.

M. Péchin. — Malgré les efforts que je vois faire pour maintenir l'énucléation à la place qu'elle a occupée, je crois que l'avenir de cette opération est restreint et que ses indications seront de plus en plus rares et limitées à certains cas qu'on pourra préciser. Les opérations qui lui sont substituées actuellement, et notamment l'éviscération ignée, méritent d'être placées au premier plan. L'éviscération ignée débarrasse instantanément le malade des douleurs et des accidents septiques. On devra rapporter avec soin tous les faits capables d'apporter quelque lumière au débat. L'observation suivante mérite donc de vous être communiquée. Vers le milieu du mois de juillet dernier, j'ai eu à donner mes soins à un jeune homme de 14 ans. A l'âge de 18 mois il perdit la vision de l'œil gauche, à la suite d'une conjonctivite sur la nature de laquelle je n'ai pu être édifié exactement. Pendant douze ans environ cet œil est resté indolore et n'a donné lieu à aucun incident et tout permettait de croire qu'il en serait ainsi toujours, lorsque le malade reçut un coup de poing sur cet œil. A la suite de ce coup l'œil devint douloureux, et c'est pour cette douleur qu'on réclama mes soins. Le traumatisme datait de trois semaines. L'œil n'était ni rouge ni enflammé; la cornée leucomateuse et staphylomateuse est parcourue par quelques vaisseaux et c'est tout. Devant cet œil douloureux et inutile pour la vision chez un adolescent, je pensai que l'opération de choix était l'opération de Critchett ou la staphylectomie de Panas. Le lendemain le malade est chloroformé, je traverse le segment antérieur avec une aiguille de Reverdin, et je sectionne la cornée. Celle-ci étant enlevée, je me trouve en face d'un contenu oculaire purulent. J'abandonne mon premier projet; j'évide l'œil avec une curette, et, pour vous éviter des redites, je fais exactement l'opération dont vous a parlé tout à l'heure M. de Lapersonne. Cette éviscération ignée a été suivie d'un prompt et excellent résultat. Le lendemain de l'opération le malade s'est levé; le troisième jour il y eut un léger chémosis, le quatrième jour ce chémosis augmente et la paupière supérieure est un peu œdématiée. Le lendemain (5e jour) cet œdème a disparu; un peu de sécrétion séreuse et pas une goutte de pus. Voilà une observation à ajouter à celles de M. de Lapersonne et qui témoigne, dans ces cas-là, de la supériorité incontestable de l'éviscération ignée sur l'énucléation.

M. Lagrange. — J'ai observé trois semaines après l'éviscération une ophtalmie sympathique; je suis donc aussi d'avis qu'en face d'un œil blessé sérieusement, c'est toujours à l'énucléation

qu'il faut avoir recours; dans les suppurations oculaires banales, au contraire, on pourra préférer l'éviscération. Au point de vue de la prothèse, j'ai cherché par différents moyens à obtenir un moignon pour ainsi dire vivant en insérant dans la capsule de Tenon d'abord des têtes de fémur de lapin; la résorption en a été pour ainsi dire complète; j'ai employé aussi des fragments d'os décalcifiés qui se sont également résorbés en grande partie au bout de cinq mois laissant cependant un assez bon moignon. L'œil de lapin greffé dans la capsule de Tenon se mortifie assez promptement par ramollissement de la cornée. Pour éviter ce ramollissement j'ai eu l'idée, dans ce dernier cas, de brosser, de dépolir la cornée pour permettre une pénétration plus facile des sucs nutritifs; les muscles oculaires sont suturés deux à deux au devant du globe inséré, puis des sutures conjonctivales nombreuses recouvrent bien soigneusement le tout. Le malade en cours d'observation en ce moment me donne les plus grandes espérances.

M. Fage. — La résection optico-ciliaire est une opération qui a des indications précieuses. Ainsi, dans le glaucome absolu, on amène, par ce moyen, une cessation des douleurs et une diminution de la tension intra-oculaire; on peut par ce moyen, dans bien des cas, conserver un œil plus sortable qu'un œil de verre.

M. Boucheron est heureux de voir M. Fage prendre la défense de la névrotomie optico-ciliaire; cette opération a l'avantage d'amener une diminution du volume du globe oculaire fort précieuse dans le buphtalmos. La cornée est en général peu altérée dans sa nutrition, parce qu'elle est innervée par des nerfs ciliaires superficiels.

(*A suivre.*)

SOCIÉTÉ DE CHIRURGIE DE LYON

Séance du 25 *décembre* 1899

Tumeur de l'orbite. — M. Gayet présente à nouveau la malade qu'il avait amenée à la Société dans la séance du 30 novembre 1899. Il avait d'abord l'intention d'intervenir; mais il avait été frappé de l'allure paradoxale de l'affection : une tumeur de la paroi supérieure de l'orbite précédée de ptosis paralytique, un peu avant qu'elle parût brusquement sous forme de phénomènes inflammatoires. De plus, les deux premiers enfants de la malade étaient morts-nés.

Cet ensemble de faits lui suggéra l'idée de syphilis qui expliquait mieux les symptômes que celle de néoplasme.

Il fit à la malade des frictions mercurielles et lui administra de l'iodure de potassium à haute dose (4 à 6 gr.). La tumeur n'est presque plus perceptible et le ptosis a beaucoup diminué.

(*Gazette des hôpitaux* de Toulouse, 11 août 1900.)

BACTÉRIOLOGIE EN OPHTALMOLOGIE

Par le Dr GALEZOWSKI

Conjonctivite pseudo-membraneuse. — Recherches microbiologiques. — Les recherches que j'ai fait faire par quelques ophtalmologistes distingués qui me font l'honneur de fréquenter ma clinique de la rue Dauphine, 41, et que je me propose de publier prochainement en détail, m'ont permis de tirer quelques conclusions pratiques très intéressantes relativement à la bactériologie oculaire.

En premier lieu, je dois dire que, pour le moment et jusqu'à nouvel ordre, il n'y a encore rien de certain ni de positif en ce qui concerne la bactériologie des affections purulentes de la conjonctive oculaire. Témoin l'ophtalmie pseudo-membraneuse.

On croyait jusqu'à présent que les microbes de la diphtérie étaient déjà tout à fait connus et précis. Or, de nouvelles recherches faites par le Dr Kauffmann[1] tendent à prouver qu'il n'y a là rien de positif.

Dans une observation publiée par l'auteur, une *conjonctivite pseudo-membraneuse* d'un enfant de 2 ans a donné lieu à une suppuration très abondante. Des recherches bactériologiques restèrent tout à fait négatives, tant au point de vue des cultures que relativement aux injections faites dans les yeux de lapins. C'étaient de simples staphylocoques blancs qu'on a pu y découvrir.

Pourquoi ce microbe simple, si fréquent dans toutes les conjonctivites simples, a-t-il provoqué chez cet enfant une sécrétion pseudo-membraneuse? C'est ce qui est pour le moment difficile à résoudre.

Dr G.

1. Kauffmann, *Clin. ophtalm.*, mars 1900.

Œdème séreux palpébral traumatique. — Recherches bactériologiques négatives, par le Dr Girot[1]. — Une piqûre faite accidentellement chez un homme de campagne, un berger, donne lieu à un œdème considérable des paupières avec de très fortes douleurs périorbitaires. L'œdème s'étend à toute la joue.

Malgré la cautérisation de la piqûre, faite par le Dr Girot, les symptômes d'œdème devinrent très graves et ils furent suivis d'une très forte fièvre, de 40°. On a cru à une piqûre maligne, d'autant plus que l'escarre s'étendit et envahit la paupière. Le malade fut adressé à l'hôpital de Brezolles. Ce changement de résidence a subitement modifié la constitution de l'individu, qui amène une détente complète dans les symptômes morbides; l'œdème a disparu rapidement.

Les recherches bactériologiques du liquide de l'œdème restèrent négatives.

Et, en effet, six cobayes ont été inoculés avec la sérosité tirée de l'œdème palpébral, et ces injections n'ont pas donné le moindre gonflement ni irritation. C'était néanmoins un œdème malin. Manoury (de Chartres) croit que si la sérosité de la pustule maligne inoculée à des brebis ou des lapins ne donne aucun résultat, l'introduction de l'escarre vénéneuse elle-même sous la peau des mêmes animaux provoquera infailliblement le charbon spécifique.

(*Gazette hebdomadaire*, 1899.)

BIBLIOGRAPHIE

Nouvelles recherches expérimentales concernant les verres périscopiques, par le Dr Ostwalt (*Revue générale d'ophtalmologie*, de Dor et de Mayer, juillet 1900). — Le travail que vient de publier notre confrère sur les verres périscopiques est très intéressant et il mérite d'être lu par nos confrères avec la plus grande attention, d'autant plus que, bien souvent, les malades nous demandent eux-mêmes de leur prescrire de préférence les verres périscopiques à la place de bisphériques.

Quels sont les avantages et les inconvénients que peuvent présenter ces verres? ce sont des questions que notre confrère cherche à élucider dans un travail bien pondéré et basé sur les lois optiques.

1. Girot, *Société médicale des hôpitaux*, 1899.

Nous nous contenterons pour le moment de rapporter ici les conclusions de l'auteur.

1° C'est pour les verres divergents que les ménisques ou les verres planconcaves sont préférables aux verres bisphériques ordinaires.

2° Dans la série des verres convergents, ce ne sont que les numéros plus faibles pour lesquels la forme méniscoïde offre un avantage sensible sur la forme biconvexe.

3° Quant à la forme la plus avantageuse, au point de vue périscopique, il faudra la déterminer expérimentalement pour chacun des numéros faibles des verres convergents.

4° Pour les verres convexes plus forts, ainsi, par exemple, pour les verres usuels des opérés de cataracte, la forme méniscoïde n'offre aucun avantage appréciable, au point de vue de la périscopie.

Hémorragie intraoculaire après l'extraction de la cataracte pratiquée dans les deux yeux, ayant déterminé une atrophie du globe, par BAKER (*Journal of Amer. Medical association*, nov. 1899). — Des accidents de cette nature ne sont pas fréquents, heureusement, et je dirais même qu'ils doivent être considérés comme une exception unique dans son genre. Le premier œil opéré et énucléé présentait un décollement de la rétine.

Un an plus tard, on a fait une excision de l'iris dans l'autre œil, et cinq semaines plus tard, l'extraction de la cataracte fut suivie d'une hémorragie intraoculaire avec une perte consécutive du globe oculaire qui devint phtisique, atrophié.

De la vision dans l'examen radioscopique, par A. BÉCLÈRE. — Dans les *Archives d'électricité médicale*, 1899, l'auteur a cherché à déterminer la sensibilité de la rétine à la lumière émanée de l'écran fluoroscopique avant, pendant et après l'adaptation de l'œil à l'obscurité. Il admet que la lumière de l'écran varie sensiblement en raison inverse du carré de la distance qui sépare du foyer radiogène, et que l'écran fluorescent se comporte comme un écran translucide éclairé, c'est-à-dire qu'à une distance double, l'écran est quatre fois moins lumineux, à une distance triple, neuf fois moins lumineux, etc. Partant de ce principe, il évalue la sensibilité rétinienne d'un certain nombre de sujets de la façon suivante. Il détermine à quelle distance de l'ampoule lumineuse l'écran paraît fluorescent à chacun d'eux suivant que l'observateur vient directement de la lumière, ou est resté cinq ou dix minutes dans l'obscurité. Il arrive à cette conclusion générale que la sensibilité générale devient de cinquante à cent fois plus forte

après dix minutes d'obscuration, et, après vingt minutes environ, deux cents fois plus grande qu'au sortir du plein jour. Il est même probable qu'elle grandit encore. Cette sensibilité rétinienne a une valeur très inégale chez différents sujets; elle ne suit pas une marche d'accroissement uniforme, et, chez le même individu, elle subit des variations journalières sous l'influence de conditions diverses, la fatigue par exemple.

Les conséquences pratiques de ces recherches sont : 1° que tout le monde n'est pas également doué pour l'examen radioscopique, et que, dans ce genre d'observation, chacun a intérêt à connaître son équation personnelle; 2° que le choix de l'heure et de certaines autres conditions a de l'importance pour ce genre d'examen.

Dans une seconde partie de son travail, M. Béclère commente trois propositions se dégageant des recherches expérimentales de M. Parinaud, à savoir :

1° Que l'accroissement de la sensibilité de la rétine, qui caractérise l'adaptation à l'obscur, intéresse inégalement les lumières de longueur d'onde différente; il est d'autant plus grand que la longueur d'onde est plus petite. L'influence de l'adaptation, nulle pour le rouge spectral, est considérable pour le violet et l'ultraviolet. Conséquences : dans l'intervalle de deux examens radioscopiques, il est préférable de n'exposer ses yeux qu'à une lumière bleue ou violette;

2° L'accroissement de cette sensibilité rétinienne ne porte que sur l'intensité lumineuse de la couleur, qui, tout en paraissant plus lumineuse, devient moins saturée, fait facilement vérifié avec l'écran au platino-cyanure de baryum;

3° L'accroissement de la sensibilité fait défaut dans la fovea. La fovea, en effet, ne contenant que des cônes, est dépourvue de bâtonnets et de pourpre rétinien, et l'on sait que M. Parinaud a localisé physiologiquement la fonction d'adaptation rétinienne dans la sécrétion du pourpre rétinien, substance fluorescente qui imbibe le segment externe des bâtonnets.

Les aninaux héméralopes, comme les pigeons, les poules, etc., ont une rétine privée de bâtonnets, tandis que la rétine des hiboux, chouettes et autres oiseaux de nuit contient presque exclusivement des bâtonnets.

Dans l'examen radioscopique, les expériences de M. Béclère lui ont montré que l'acuité visuelle, pendant l'adaptation de l'œil, croît en même temps que la sensibilité rétinienne, mais n'augmente pas de pair avec elle; si grande que devienne cette acuité pendant l'obscuration, jamais elle n'atteint la valeur qu'elle a en plein jour. Cette diminution explique le fait de la supériorité des images radiographiques examinées en pleine lumière, sur les

images radioscopiques vues avec une acuité visuelle plus ou moins diminuée.

Cette diminution de l'acuité visuelle s'explique par ce fait que c'est dans la fovea que l'acuité atteint sa plus grande perfection, et que l'adaptation rétinienne fait défaut dans la fovea.

Enfin, la durée de la persistance de l'impression rétinienne variant suivant l'intensité de la lumière entre 1/10 et 1/45 de seconde, pour obtenir dans l'examen radioscopique à l'aide de bobine d'induction une fixité de l'image, il faut environ une cinquantaine d'interruptions par seconde. (Analyse faite par A. Vigouroux dans la *Presse médicale*, 21 juillet 1900.)

Analyse de 63 cas de glaucome chronique d'après l'état du champ visuel, par le Dr Schweinitz (*Annals of ophtalmology*, 1899). — L'étude faite par l'auteur présente un intérêt pratique très important, tant au point de vue du diagnostic que du traitement lui-même. Il a constaté dans 13 cas la conservation du point central visuel, avec la perte d'un segment supéro-externe limité. Dans 11 autres cas il y a eu un rétrécissement nasal supérieur, et 8 fois une hémianopie nasale; 3 fois, il n'y a eu que la perte inféro-nasale, et une seule fois il n'y a eu que la perte du champ visuel inférieur. Parmi les yeux glaucomateux, il avait constaté le plus grand nombre des hypermétropes, sans ou avec astigmatisme. Il n'y eut que 12 fois la myopie avec astigmatisme.

Dr G.

NOUVELLES

La *Gazette des hôpitaux* donne les renseignements suivants : **Des exercices pratiques de bactériologie**, sous la direction de M. le Dr Fernand Bezançon, chef du laboratoire de bactériologie, et de M. le Dr Griffon, préparateur, recommenceront le samedi 8 septembre 1900. Ces exercices auront lieu de deux à cinq heures, les mardis, jeudis et samedis.

Programme du cours. — Première leçon : Technique de la coloration des microbes; méthode de Gram.

Deuxième leçon : Analyse bactériologique du pus : examen, culture, inoculation.

Troisième leçon : Diagnostic des microbes pyogènes (aérobies).

Quatrième leçon : Analyse bactériologique des crachats (non tuberculeux).

Cinquième leçon : Analyse bactériologique des crachats tuberculeux. — Tuberculose et pseudo-tuberculose.

Sixième leçon : Analyse bactériologique des sérosités pathologiques (pleurales, articulaires, cérébro-spinales, etc.). — Diagnostic bactériologique de la peste.

Septième leçon : Analyse bactériologique des angines non diphtériques.

Huitième leçon : Diagnostic de la diphtérie.

Neuvième leçon : Analyse bactériologique de l'eau.

Dixième leçon : Analyse microscopique du sang (bactériologie et histologie).

Onzième leçon : Sérodiagnostic.

Douzième leçon : Analyse bactériologique des matières fécales.

Treizième leçon : Diagnostic des microbes anaérobies.

Quatorzième leçon : Diagnostic bactériologique des affections de l'appareil génito-urinaire.

Quinzième leçon : Diagnostic bactériologique des affections microbiennes et parasitaires de la peau.

Le droit à payer pour chaque série d'exercices est de 50 francs. — Sont admis les docteurs français et étrangers, ainsi que les étudiants immatriculés. — Les inscriptions sont reçues au secrétariat de la Faculté (guichet n° 3), les lundi, mardi, jeudi et samedi de chaque semaine, de midi à trois heures.

Le Gérant : FÉLIX ALCAN.

5792. — L.-Imprimeries réunies, B, rue Saint-Benoît, 7. — MOTTEROZ, directeur.

PACHY-CHOROÏDITE AVEC OSSIFICATION

SUITE DE CHOROÏDITE ATROPHIQUE CONGÉNITALE

PAR

Les Drs DESPAGNET et CARRA

L'an dernier se présentait à nous une charmante fillette de 6 années atteinte d'un strabisme convergent de l'œil gauche, de 35° environ, pour lequel les parents venaient réclamer nos soins. Malheureusement cet œil ne distinguait pas le jour de la nuit, la cécité était absolue et pourtant rien à l'extérieur ne trahissait cette perte complète de la fonction. En effet, la cornée était bien transparente, la chambre antérieure de dimension analogue à celle de son congénère, l'iris d'aspect physiologique avec une pupille légèrement dilatée, mais sans réflexe à la lumière ou à la convergence. Enfin la densité du globe était absolument normale.

L'examen ophtalmoscopique devait nous donner l'explication des phénomènes observés. La transparence des milieux (cristallin, corps vitré) est parfaite, mais on trouve tout le fond de l'œil, et plus particulièrement la région du pôle, recouvert de plaques d'atrophie choroïdienne à forme aréolaire. Les taches blanches sclérosées sont bordées de pigment, qui, en d'autres points, se présente isolé en placards plus ou moins étendus. De ci de là quelques tractus scléreux, à plaques peu ou prou étalées, envahissent la rétine et, par places, on trouve au milieu d'eux quelques points blancs, très réfringents, formés par des dépôts de cholestérine. Toutefois la vascularisation rétinienne, passant au-devant de ces plaques, ne présente pas, en apparence, de modification sensible, et le nerf optique, normal d'aspect et de forme, apparaît décoloré, sans cependant pouvoir être taxé d'atrophie.

A la partie supérieure suivant le méridien vertical de l'œil, descendant jusqu'au niveau du bord pupillaire, sans toutefois masquer en rien le nerf optique, se montre une masse, à bords inférieurs arrondis, formant champignon de teinte rouge foncé avec une légère suffusion grisâtre répandue à toute sa surface, sur laquelle sont parsemées, et très nettement visibles, des taches noires, de forme géométrique régulière, taches qui semblent dues au gonflement des cellules pigmentaires. Cette masse, sans mobilité aucune, parcourue à sa surface par les vaisseaux rétiniens, forme une saillie de 8 dioptries, ce qui permet de l'évaluer à 0,0025 environ. A l'éclairage oblique on aperçoit dans la partie supérieure, s'avançant dans le milieu du vitré, un reflet jaune grisâtre qu'il est d'ailleurs également possible de voir à l'œil nu, l'enfant étant placée devant une fenêtre.

Un nouvel examen, fait après dilatation de la pupille par l'atropine, ne fit que confirmer l'existence de tout ce qui avait été constaté déjà. Cet œil n'avait jamais été le siège du moindre traumatisme. Son congénère était normal avec V = 1. Le diagnostic porté fut : « rétino-choroïdite atrophique généralisée, d'origine congénitale probable, néoplasme intra-oculaire, strabisme convergent, cécité. »

Facilement la famille accepta l'énucléation qui fut régulièrement pratiquée.

Séance tenante l'œil fut sectionné suivant le méridien horizontal antéro-postérieur et l'existence de la tumeur constatée. Toutefois sous nos yeux s'écoulèrent à son niveau quelques gouttes d'un liquide d'aspect séreux qui réduisit d'environ 1/3 le volume de la saillie, tandis que ce qui paraissait être la rétine s'affaissait sur le néoplasme en se plissant.

La pièce fut mise dans l'alcool, et d'abord confiée au Dr Latteux qui fit des coupes dans la tumeur non sans difficultés, car son rasoir, quoique neuf et bien tranchant, criait et était arrêté à chaque instant. Après son examen M. Latteux remet la petite note suivante : « Tissu conjonctif épaissi, franchement lamellaire, montrant des points de calcification et des centres d'ossification avec grandes tra-

vées osseuses caractérisés par la présence de quantité d'ostéoplastes ramifiés. Il s'agit donc d'un fibrome ossifiant. »

Cet examen nous donnait la nature du néoplasme, mais ne nous disait rien du point de départ du processus et de l'état des différentes membranes intra-oculaires. Aussi nous décidons-nous à un nouvel examen de la pièce dont les coupes intéresseraient la coque oculaire toute entière. Ces coupes ont été sériées et la description histologique qui va suivre a été fournie par la série 134, coupes 27 et 29 (fig. I, II et III).

N° 1. Lésions choroïdiennes. — La choroïde est tout à fait méconnaissable et profondément dégénérée, partout elle est considérablement épaissie ; dans certaines régions, l'épaisseur est quadruple de l'épaisseur normale. Le maximum de lésion se trouve en général dans tout l'hémisphère postérieur, dans la région faisant face à la tumeur et dans la région opposée, méridien inféro-interne, où l'on voit un gros foyer sphéroïde de tissu fibro-plastique inflammatoire.

A ses propres éléments choroïdiens, vaisseaux et tissu conjonctif, s'est substitué tout un tissu secondaire fibreux, osseux et graisseux par dégénérescence successive. Le tissu néoformé est sensible aux divers colorants : carmin aluné, picro-carmin, hématoxyline, etc. Dans les bancs ou placards osseux, on voit de nombreux ostéoplastes, pas de canaux de havers ou d'espaces médullaires (suivant coupe faite en novembre 1899, par M. le Dr Latteux), et suivant nos propres préparations histologiques faites en série, et les photographies ci-jointes. Dans le tissu néoformé presque pas ou pas de vaisseaux, pas de globes calcaires. Les placards osseux sont disséminés dans l'épaisseur même du néotissu inflammatoire choroïdien. Ils forment des bancs à part, placés côte à côte, établissant une sorte de coque postérieure partielle et à larges mailles. Au milieu et tout autour il existe des blocs graisseux, dégénérescence ultime.

N° 2. Lame fibreuse inter-chorio-rétinienne. — Entre la rétine et la choroïde dégénérées mais reconnaissables,

existe interposée une lame large et continue de tissu fibreux (Rochon-Duvigneaud). Elle occupe la place du liquide rétinien dans le décollement, situé d'une part entre les cônes et bâtonnets, d'autre part l'épithélium rétinien restant adhérent à la choroïde.

N° 3. Lésion rétinienne. — Dans le tissu rétinien, il ne peut plus être question de cônes et de bâtonnets ; par places cependant, on reconnaît fort bien la couche des grains externes et quelquefois la couche des grains internes (région rétinienne de l'hémisphère antérieur). Dans les points où l'épithélium pigmentaire rétinien est conservé, il est interposé à la choroïde et à la lame fibreuse. Dans beaucoup de points l'épithélium a complètement disparu, ou il est entièrement disloqué, épars, comme inclus dans la lame fibreuse, étouffé en quelque sorte par le travail de prolifération néoplasique.

N° 4. Décollement rétinien partiel kystique formant, avec le fibrome ossifiant sous-jacent, une tumeur. — Secondairement, il s'est développé, dans la région antéro-supérieure à 3 millimètres en arrière de *l'ora serrata* et 1 millimètre en avant de la papille, un décollement partiel et limité de la rétine dégénérée et complètement modifiée dans sa structure histologique. Ce décollement formait un kyste tendu, saillant dans l'intérieur de l'œil, formant avec le tissu fibreux ossifié sous-jacent une tumeur.

Le volume devait être un peu plus gros que celui d'un cristallin normal. Quand la pièce a été soumise au second examen histologique, elle présentait, au milieu de sa section médiane, une moitié de poche à paroi flétrie et vide de liquide; mais non sectionnée, elle devait être remplie par du liquide séreux. Sur la coupe on voit que la paroi de la poche est ratatinée sur elle-même par l'effet, ce nous semble, des liquides et réactifs chimiques, employés par les méthodes de décalcification, de durcissement, inclusion et coloration. Histologiquement, elle paraît constituée par les organes rétiniens dégénérés et méconnaissables.

Le NERF OPTIQUE est peu altéré; à peine une légère dégénérescence secondaire.

Le SEGMENT ANTÉRIEUR de l'œil, dont le volume devait être sensiblement égal à celui de l'œil physiologique, est remarquablement normal.

L'angle irien, les procès ciliaires, le canal de Schlemm, l'iris, chambre antérieure et cornée sont absolument normaux. Le vitré est complètement rétracté en avant : altérations dues aux réactifs chimiques.

Pas d'éléments spécifiques, tels que des tubercules, gommes, etc., etc.

L'impression générale est celle d'une infection très ancienne, pour ne pas dire congénitale, ayant vraisemblablement siégé tout d'abord dans la choroïde; la réaction inflammatoire a produit la lame fibreuse et toutes les dégénérescences fibreuses, osseuses et graisseuses; en même temps la rétine s'est prise à son tour. Entre elles la lame fibreuse s'est constituée, formant comme une barrière large, épaisse et étanche entre la choroïde et la rétine. Nous pourrions comparer cette lame fibreuse néoplasique aux fausses membranes qui existent toujours, plus ou moins épaisses, plus ou moins étendues, dans toutes les inflammations chroniques et profondes des séreuses : des plèvres dans la pleurésie, des méninges dans les méningites, de l'endocarde dans l'endocardite, etc. A l'instar des pachy-vaginalites, des pachy-méningites, des pachy-endocardites, et selon l'appellation très heureuse de M. le prof. Panas, à qui ces coupes ont été montrées, on pourrait mettre sur ce cas l'étiquette « de pachy-choroïdite ossifiante ».

Ainsi donc voici un œil normal d'aspect et de forme, sans aucun traumatisme préalable, avec conservation intégrale et parfaite de la transparence de tous les milieux, qui, atteint de rétino-choroïdite atrophique, congénitale probable, a fait successivement des poussées inflammatoires de la choroïde qui ont donné lieu à des productions fibreuses plus ou moins volumineuses qui ont été le siège, un peu dans toutes

les parties, de foyers d'ossification. Les auteurs classiques ne s'occupent que de la transformation osseuse de la choroïde ou des produits fibreux dont elle est le siège dans les yeux traumatisés atrophiés, et on sait combien l'ophtalmie sympathique est commune dans ces cas. Mais l'ossification se produisant dans un œil normal d'aspect et de forme, sans traumatisme préalable, est un fait exceptionnel qui méritait d'être rapporté.

Coupes histologiques après décalcification.

FIGURE 1.

SÉRIE 134, COUPE 27. — Agrandissement six fois.

Globe oculaire, sensiblement revenu sur lui-même dans l'axe antéro-postérieur (effet des réactifs chimiques). L'hémisphère antérieur (cornée, iris, procès ciliaires, cristallin) est normal. Le corps vitré, rétracté, forme une sorte de corps et tête de tœnia, situés en bas, à égale distance entre le cristallin et les membranes oculaires.

Hémisphère postérieur : choroïde et rétine soudées ensemble, fortement

épaissies, dégénérées quoique reconnaissables. En haut, dans la paroi supérieure, énorme épaississement choroïdien et décollement kystique partiel de la rétine. La poche flétrie, à paroi mince, constituée par les éléments rétiniens dégénérés et méconnaissables. En bas, tout près de l'ora serrata, foyer sphéroïde, en forme de tête de clou, de tissu fibro-plastique inflammatoire en plein dans le tissu choroïdien. Le vide compris entre la choroïde et la sclérotique, en haut et en bas, est le produit d'un décollement imputable aux réactifs chimiques seuls.

FIGURE 2.

SÉRIE 134, COUPE 27. — Grossissement 62 diamètres, obj. n° 3 Nachet.

Fort grossissement pour montrer la structure des éléments chorio-rétiniens.

Il comprend les membranes sclérotique, choroïde, rétine.

Il peut être représenté par une zone large de 15 millimètres, occupant dans la figure I, coup 27, la partie supérieure du côté papillaire à cheval sur la rétino-choroïde et la paroi de la poche du décollement.

De dehors en dedans : la sclérotique est dure, épaisse et fibro-élastique; la lamina fusca, très étendue et très accentuée.

Choroïde dégénérée, épaisseur quadruple de la normale, constituée par une lame de tissu néo-formé, fibreux, inflammatoire.

Au milieu de cette lame, larges bancs en placards osseux avec nombreux

ostéoplastes. Au milieu et tout autour de ces placards osseux existent des blocs graisseux.

Rétine complètement dégénérée et méconnaissable. Seule la couche des grains externes paraît manifeste.

Plus de trace des cônes et des bâtonnets. Au-dessous, la rétine est décollée et forme une cavité constituant le décollement kystique partiel de la rétine, qui formait tumeur intra-oculaire.

FIGURE 3.

SÉRIE 134, COUPE 29. — Grossissement six fois.

Nerf optique, à l'entrée dans le globe oculaire. Il s'épanouit pour former la papille et devenir rétine.

Le nerf optique est normal. Il n'a pas participé au processus phlogosique. Les éléments rétiniens tout autour de la papille sont reconnaissables. Ils ne deviennent pathologiques qu'à 15 millimètres de cette dernière.

Dr DESPAGNET ET CARRA.

DE L'EMPYÈME DU SINUS FRONTAL

ET DE SES COMPLICATIONS ORBITAIRES

PAR

Le Dr VIEUSSE (de Toulouse)

(SUITE ET FIN)

Au mois de novembre 1818, la malade entra à l'hôpital de Gœttingue. La tumeur avait un volume considérable. En dehors, elle s'étendait jusqu'à la suture du coronal; le bord orbitaire du frontal, le globe de l'œil et l'orbite étaient repoussés en bas. L'œil était naturellement recouvert par les paupières et n'était pas expulsé de l'orbite, de sorte qu'il n'y avait pas à proprement parler d'exophtalmie. L'orbite et le globe de l'œil étaient simultanément repoussés en bas et en dehors, de sorte que l'œil était presque au niveau de la pointe du nez. L'ouverture des paupières était semi-lunaire, le globe de l'œil pouvait à peine être dirigé vers le nez, il était du reste dans son état naturel, point atrophié, mais complètement amaurotique. Quoique la tumeur fût en général résistante, en plusieurs points de la région temporale et au-dessus de l'œil, elle cédait sous la pression du doigt, mais elle revenait sur elle-même dès que la pression venait à cesser, comme ferait le couvercle d'une boîte de fer-blanc. La tumeur était complètement indolore, mais si on la pressait fortement au-dessus du nez, la malade y éprouvait de la douleur; on jugeait que cette tumeur ne s'étendait pas vers le cerveau par l'absence de tout symptôme de dérangement des fonctions de cet organe. Il n'y avait ni douleur de tête, ni vomissement, ni vertiges, ni insensibilité, ni état saporeux. La malade jouissait du reste de la meilleure santé. On se demandait d'où provenait cette tumeur et quelle était sa nature. La région qu'elle occupait, sa consistance, la présence en quelques endroits d'une lamelle osseuse qu'on faisait fléchir sous le doigt, l'absence de toute affection du cerveau, faisaient conclure qu'elle

siégeait dans le sinus frontal distendu et rempli par une substance anormale. La possibilité de ce fait était du reste établie par ce qu'on sait du développement que peut prendre, pour la même cause, le sinus maxillaire. Pour déterminer quelle pouvait être la nature de la substance anormale accumulée dans le sinus frontal, on devait considérer que cette cavité était tapissée par une membrane muqueuse, d'où l'on pouvait présumer que c'était une excroissance polypeuse dont le développement en cet endroit n'avait rien de plus extraordinaire que dans l'antre d'Highmore. La tumeur aurait pu être aussi formée par un amas de pus, mais il manquait, pour étayer cette idée, des symptômes d'inflammation qui auraient dû précéder. Si l'on était tenté d'attribuer le développement de la cavité à un amas de mucus, on ne pouvait s'empêcher de remarquer que la suppuration aurait dû suivre depuis longtemps, et tout symptôme de suppuration manquait complètement. L'existence d'un polype était donc ce qu'il y avait de plus probable.

On pouvait attribuer le développement de la masse anormale à une métastase de la rougeole et au coup reçu à la région temporale. Du reste, quelle que fût la nature de la matière qui constituait la tumeur, on ne pouvait méconnaître que son siège fût le sinus frontal. Si la tumeur eût été formée par quelque tissu morbide développé dans le cerveau, ses parois eussent été formées par les deux tables du frontal repoussées en avant; on n'aurait pu faire fléchir les os sous la pression du doigt, comme il a été dit, et il y aurait eu quelque dérangement dans les fonctions centrales. On pouvait donc sans danger ouvrir le sinus frontal pour extirper la masse anormale.

C'est cette opération qu'entreprit Lagenbech, le 2 décembre 1818, et qu'il exécuta de la manière suivante :.

Les ligaments furent divisés sur la tumeur par une incision cruciale, la table externe du frontal fut ouverte au moyen d'un trépan perforatif. On introduisit une pince dans cette ouverture et on l'agrandit en brisant quelques fragments de cette table externe, ce qui se fit sans difficulté.

A l'ouverture du sinus, il s'écoula une humeur lymphatique, claire et visqueuse, et l'on vit une vessie à parois brillantes qui remplissait tout le sinus et d'où s'écoulait une humeur lymphatique. L'hydatide fut saisie avec des pinces et déchirée par lambeaux. Pour déterminer l'étendue de la cavité, on la mesura avec soin. Depuis l'ouverture que l'on venait de faire jusqu'à l'apophyse orbitaire de l'os frontal, elle avait 3 pouces, du même point au sinus frontal de l'autre côté et jusqu'à la paroi postérieure 3 pouces 1/2; on reconnaissait facilement avec le doigt la paroi postérieure du sinus frontal, la paroi antérieure était très spongieuse et amincie. Cette cavité fut remplie de charpie.

En examinant les parois du kyste qu'on avait retiré, on les trouva épaisses et presque cartilagineuses à sa base; à l'intérieur, il était partagé en un grand nombre de cellules, qui contenaient un fluide jaunâtre. Au bout de quelques jours, il s'établit un écoulement abondant de pus ichoreux, ce qui détermina à y faire des injections avec une décoction de saule additionnée d'essence de myrrhe.

Plus tard, on fit des injections avec le sublimé, mais on dut bientôt les interrompre pour éviter la salivation qu'elles allaient déterminer. Quant au traitement interne, il fut d'abord antiphlogistique et quand la suppuration fut établie, il consista dans l'administration de quinquina. Quoique la tumeur eût un peu diminué de volume, ce changement était peu considérable, mais la malade se trouvait parfaitement bien et désirait rentrer chez elle. Elle sortit de l'hôpital.

Au commencement du semestre d'hiver 1819, elle revenait se confier aux soins de Lagenbech. La tumeur était encore dans le même état et l'écoulement du pus était encore considérable. Pour diminuer cette sécrétion, le chirurgien passa deux sétons à travers la tumeur. L'effet fut remarquable, la sécrétion purulente diminua bientôt ainsi que le volume de la tumeur.

Un kyste développé dans le sinus frontal, de même qu'une hydropisie enkystée peuvent être confondus avec un abcès;

mais l'erreur n'est pas de très grande importance, puisque le traitement est le même.

Les ostéomes, de même que les néoplasmes nés dans le sinus, seront facilement reconnus.

L'empyème du sinus frontal est une affection sérieuse, elle peut durer des mois et des années et occasionner des complications graves. Nous avons déjà signalé l'érésipèle de la face ; cette complication tend actuellement à disparaître, grâce aux pansements mis en usage. Un accident plus sérieux consiste dans la propagation de l'inflammation aux organes que le crâne renferme; on voit alors éclater des accidents méningo-encéphaliques rapidement mortels ; heureusement que ceux-ci sont rares et n'ont lieu que dans la proportion de 4 à 5 p. 100. De toutes les complications que peut faire naître l'empyème du sinus frontal, les plus intéressantes à étudier sont celles qui se produisent du côté de l'orbite et qui réagissent sur l'œil. Pour que l'abcès pénétre dans l'orbite, il faut que la paroi inférieure du sinus soit détruite, le pus se répand alors dans l'orbite sous forme d'une tumeur. Cette tumeur se montre à la paroi supérieure et interne de cette cavité ; elle peut acquérir un volume plus ou moins considérable et faire saillie en avant de l'orbite ; d'autres fois, elle se dirige en arrière et échappe en grande partie à l'examen du médecin; elle est dure, rénittente, élastique et se trouve limitée par les tissus voisins. Dans certains cas, elle ne possède pas de limites précises, le pus se répand dans le tissu rétro-oculaire et peut déterminer un phlegmon de l'orbite.

La présence de cette tumeur orbitaire a pour effet de dévier l'œil en bas et en dehors, elle provoque une exophtalmie plus ou moins considérable; l'œil fait saillie en avant des paupières, la conjonctive s'injecte, il y a du larmoiement.

L'exophtalmie détermine une diplopie verticale, qui gêne beaucoup le malade. La propulsion du globe de l'œil en avant distend le nerf optique, d'où résulte une diminution de l'acuité visuelle, qui peut aller jusqu'à la perte de la vision par atrophie du nerf optique; ces accidents disparais-

sent, dans la plupart des cas, lorsqu'à la suite d'un traitement, la tumeur orbitaire rétrocède.

La durée de la sinusite frontale n'a rien de fixe; lorsqu'il y a simple hyperémie de la muqueuse, l'affection peut rétrocéder, sans occasionner de symptômes sensibles; si le sinus renferme du pus, la résorption, quoique très rare, peut encore avoir lieu, mais le plus souvent il s'écoule au dehors, en donnant naissance à une fistule. Quand la maladie est arrivée à ce degré, l'affection est de longue durée, et la guérison n'aura lieu que si l'on intervient chirurgicalement. Le traitement de l'empyème du sinus frontal, par sa longue durée, par les nombreuses difficultés que l'on rencontre pour en obtenir la guérison, demande toute l'attention du chirurgien, car presque tous les cas abandonnés à eux-mêmes ont eu une issue fatale.

L'inflammation simple du sinus frontal, souvent produite par une rhinite, réclame le traitement du coryza; des lavages antiseptiques suivis des moyens mis en usage par les rhinologues contre la rhinite, cause occasionnelle de maladie, peuvent déterminer la guérison. Lichwitz dit avoir réussi par ce moyen dans un cas remontant à vingt-quatre ans.

Quand ces moyens ont échoué et que la maladie a fait des progrès, il faut avoir recours soit au cathétérisme du canal fronto-nasal, à la trépanation, ou à la résection de la paroi antérieure du sinus, en ayant soin de rétablir la communication de cette cavité avec les fosses nasales. Enfin, si l'abcès ouvert dans la cavité orbitaire ne pouvait pas se vider convenablement, il faudrait suivre l'exemple de Riberi, qui enfonça la lame criblée de l'ethmoïde dans sa partie la plus déclive, de manière à donner issue dans les fosses nasales au liquide de l'abcès.

Le cathétérisme du canal fronto-nasal a été pratiqué pour la première fois par Juarasz; mais cet auteur n'était pas très fanatique de cette méthode, puisqu'il dit avoir échoué 10 fois sur 21 cas. Il a été suivi dans cette voie par Hensberg, Schutter et autres; tous se sont servis d'une sonde métallique, coudée à ses deux extrémités et contournée en S.

Le professeur Panas, qui a étudié avec beaucoup de soin ce point de pratique important, s'est arrêté à une sonde en acier nickelé qu'il décrit de la manière suivante : « Elle présente une forme en S, dont la courbure inférieure offre un fort diamètre, tandis qu'au niveau de sa seconde courbure, elle se courbe presque à angle droit. » Pour la faire parvenir dans le sinus, l'auteur recommande de tourner le bec en avant et de glisser obliquement le long de la voûte de l'auvent nasal, jusqu'à ce que l'on soit arrêté par un obstacle, qui n'est autre que la protubérance de l'ethmoïde et l'extrémité antérieure du cornet moyen. On soulève alors le manche de la sonde, et du fait, son bec tombe dans l'infundibulum. Un simple mouvement de bascule fait pénétrer l'extrémité dans le canal fronto-nasal, oblique de bas en haut et d'arrière en avant, jusque dans le sinus. En ce moment la tige courbe de l'instrument à concavité postérieure, devenue verticale, s'applique contre l'arcade dentaire supérieure ; on a la certitude que le cathétérisme a réussi, en tirant légèrement sur la sonde, dont on sent le bec accroché dans l'orifice du sinus. En cas de fistule fronto-orbitaire préexistante, il suffit de pousser une injection à travers la sonde pour la voir ressortir par le trajet fistuleux. Le cathétérisme du canal fronto-nasal exécuté de cette manière n'est pas une opération facile, il faut une longue pratique et une éducation spéciale pour l'exécuter avec habileté et succès, et nous avons vu précédemment que Juarasz avait échoué dans presque la moitié des cas. Hartmann, de Berlin, a tenté le cathétérisme des sinus frontaux selon la méthode Politzer pour rendre perméable la trompe d'Eustache.

Lorsque l'empyème est constitué, il faut ouvrir une voie large à la suppuration ; on a le choix entre la trépanation ou la résection de la paroi antérieure du sinus.

La trépanation, lorsque le sinus est distendu, est une opération facile, mais on peut être obligé d'ouvrir des sinus non distendus. Pour trépaner le sinus frontal, les indications suivantes seront un excellent guide. On tracera un peu en dehors de la ligne médiane du front, une ligne verticale qui

commencera à l'arcade sourcilière; elle aura une étendue de 3 à 4 centimètres. Sur celle-ci, on en conduira, parallèlement à l'arcade sourcilière, une seconde d'une longueur égale. Les tissus seront incisés jusqu'à l'os; avec la rugine on décollera le périoste; toute la paroi antérieure du sinus frontal sera mise à nu.

Aucun organe important n'aura été lésé; quelques fibres musculaires, ainsi que des vaisseaux et nerfs sans importance auront été coupés, et c'est tout. Si l'on a quelque crainte sur le peu d'étendue du sinus, le trépan n'entamera que la table interne, la gouge et le maillet termineront l'opération. Mais l'opération n'est pas terminée : si l'infundibulum est imperméable, il faut rétablir sa perméabilité.

Richards, de New-York, a fourni une statistique de 25 cas traités par le trépan : 23 guérirent; 6 autres non traités ont été suivis de mort, une fois par méningite, une autre par albuminurie, quatre fois par accès cérébral, ce qui prouve que cette opération peut rendre des services.

Il n'a pas lieu d'insister sur la trépanation et le drainage par le nez exécuté à l'aide d'une tréphine, comme le recommande Chandelux, ou d'un trocart destiné au placement d'un drain à travers les cellules ethmoïdales, car cette méthode est dangereuse et souvent inefficace.

La trépanation par la paroi frontale est de beaucoup supérieure et permet de placer de la façon la plus commode un drain dans le canal naturel. Pour obtenir ce résultat le professeur Panas a construit un cathéter en acier, quelque peu flexible, à courbure plus que demi-circulaire, terminé en bouton et pourvu d'un chas à son extrémité. La paroi antérieure du sinus étant ouverte près de la racine du nez, rien n'est plus facile que de faire pénétrer, dans le canal fronto-nasal, la sonde qui ressort d'elle-même par la narine, grâce à sa courbure. Un fil auquel est attaché le drain est alors passé dans le chas terminal de l'instrument, lequel étant retiré entraîne le drain. L'un des bouts de celui-ci sort par l'orifice de trépanation, l'autre par la narine, et il suffit d'attacher les deux bouts avec un fil pour que le tube en caoutchouc ne se

déplace plus. Il sert tous les jours à pousser des injections antiseptiques et modificatrices de la muqueuse.

Lorsqu'on juge que, grâce à ce cathétérisme permanent, le canal fronto-nasal a retrouvé sa perméabilité, on retire le drain, et, pour empêcher que l'orifice de trépanation ne se ferme trop tôt, on place un gros drain, qu'on fixe au moyen d'une bandelette de diachylon collée au front.

Si cette manœuvre échoue, on peut effondrer la paroi interne de l'orbite avec un trocart, et à travers cet orifice artificiellement fait, introduire un drain dans les fosses nasales, que l'on maintiendra en place jusqu'à complète guérison.

L'ouverture large du sinus frontal, à la suite de la trépanation, permet d'examiner dans quel état se trouve le sinus, de racler et de cautériser la muqueuse, d'enlever les fongosités et le sang extravasé; par cette voie, il est facile d'extraire les polypes, de se rendre compte des diverses altérations qu'il présente et d'y remédier dans les meilleures conditions.

Le seul reproche qu'on puisse lui adresser est de créer une difformité; mais si l'on se conforme aux règles que nous avons tracées pour l'exécution de la trépanation, si l'on taille un lambeau triangulaire à base externe, comprenant toutes les parties molles avec le périoste que l'on détache à la rugine, la cicatrice devient peu apparente. Chez un malade que j'ai opéré et auquel j'ai enlevé toute la paroi antérieure du sinus avec la gouge et le maillet, la difformité était presque nulle, à tel point que la plupart de ses camarades d'atelier ne voulaient pas croire qu'il eût subi une opération. Quand on examinait la région frontale gauche, on n'apercevait aucune déformation, le peau était au même niveau que celle des régions voisines, la cicatrice résultant des plaies était cachée par la saillie de l'arcade sourcilière et celle de la bosse frontale. La non-rétraction de la peau, qui recouvrait la perte de substance osseuse, provenait de ce que la cavité du sinus frontal avait été comblée par des granulations provenant du diploé, ainsi que Galovine dit l'avoir observé sur des chiens

auxquels il avait enlevé la paroi antérieure du sinus. Cet auteur ajoute que l'observation des malades ayant subi cette intervention chirurgicale montre des succès complets et une réduction considérable de l'effet cosmétique de la cicatrice (*Annales d'oculistique*, n° 118, p 368).

Une objection plus sérieuse est la durée de la cure qui demande des mois, chez un malade de M. Panas près d'une année. Malheureusement, il en est de même des autres procédés, ce qui tient au défaut de rapprochement des parois osseuses du sinus. Nous nous trouvons ici dans des conditions analogues à celles qu'offre la cavité thoracique, dans le cas d'empyème chronique de la plèvre, et il y a lieu de se demander, s'il ne vaut pas mieux enlever toute la paroi antérieure du sinus pour favoriser la cicatrisation. C'est ainsi que j'ai opéré dans le cas suivant, imitant la conduite tenue par Kalt sur un de ses malades où le succès fut rapide et durable. Malheureusement, à cause des documents peu nombreux dont je dispose, je n'ai pas pu me procurer la relation de ce fait.

Observation

Le nommé H..., Philippe, âgé de 37 ans, verrier à Sainte-Cécile (Carmaux), se présente le 11 juillet 1899 à la clinique ophtalmologique de l'Hôtel-Dieu.

Dans ses antécédents personnels on relève une bronchite à 20 ans, une fluxion dentaire à 31 ans. Depuis le malade s'enrhume de temps à autre, sans qu'il puisse rattacher son mal à une cause appréciable.

Le malade nous raconte avoir vu au mois de juin 1898, à l'angle supéro-interne de l'orbite gauche, un petit bouton noirâtre, survenu sans douleur ni autre manifestation; il serait resté dans cet état jusqu'au 28 décembre de la même année. Vers cette époque, à la suite d'un refroidissement contracté dans son service, tout le pourtour de l'orbite gauche s'est gonflé subitement, et le malade a éprouvé une vive douleur au niveau du sinus frontal, accompagnée de violents

maux de tête, sans fièvre. Cet état s'est maintenu jusqu'au 2 juin 1899. C'est alors que l'abcès s'est ouvert à l'endroit où le malade avait constaté le petit bouton déjà mentionné, donnant issue à une grande quantité de pus verdâtre; un soulagement immédiat en fut la conséquence; le gonflement disparut et les douleurs cessèrent.

Quatre jours après, l'écoulement du pus s'arrêta, pour reparaître quinze jours plus tard à travers un trajet fistuleux qui, depuis, ne s'est plus fermé. Le malade ne fit qu'un traitement insignifiant et, voyant que la guérison était longue à venir, il vint nous consulter.

A l'examen on constate qu'il existe à l'angle interne et supérieur de l'orbite gauche, au-dessous de l'arcade sourcilière, une petite ouverture qui livre passage à quelques gouttes de pus. Par la pression on fait sourdre une goutte de liquide sans réveiller de la douleur; il n'existe pas de gonflement; la percussion de la région est indolore. L'état général est satisfaisant, les fosses nasales ne sont le siège ni d'un catarrhe aigu ou chronique. Cependant le malade nous fait remarquer qu'au moment de l'apparition du petit bouton noir dans la région sourcilière, il rendait par le nez des mucosités noirâtres qui répandaient une mauvaise odeur.

D'après les signes présentés par le malade, on porte le diagnostic d'empyème du sinus frontal, sans contrôler ce diagnostic par le cathétérisme du trajet fistuleux, dans la crainte de provoquer des accidents.

Le malade est opéré le 13 juillet. Après anesthésie par le chloroforme, et pour donner au diagnostic une plus grande certitude, une sonde cannelée est introduite à travers le trajet fistuleux; elle s'enfonce sans difficulté dans une étendue de 3 centimètres, et, à la suite de cette manœuvre, il sort à travers l'ouverture un flot de pus très épais et jaunâtre, ce qui confirme le diagnostic d'empyème du sinus frontal.

L'opération est pratiquée de la manière suivante : une incision de 4 centimètres, dont le point de départ se trouve au grand angle de l'œil, est conduite directement en haut, perpendiculairement à l'arcade sourcilière; une seconde, d'une

étendue égale à la première, est menée parallèlement au rebord de l'orbite, ces deux incisions comprenant tous les tissus jusqu'à l'os; avec la rugine on détache ce lambeau triangulaire et l'os est mis à nu sur une large surface, qui correspond à la paroi antérieure du sinus. On voit que toute cette paroi est noire et peu résistante, la sonde l'entame facilement; on fait sauter avec le maillet et le ciseau toute cette paroi du sinus, celui-ci se montre alors dans toute étendue et fait voir la cavité pleine de pus; la muqueuse injectée, ecchymosée, boursouflée, est raclée avec une forte rugine, qui enlève les saillies osseuses contenues dans le sinus. Lorsque la toilette de cette cavité est achevée, elle se présente dans toute son étendue parfaitement saine.

Une suture réunit la plaie opératoire, un drain gros comme le petit doigt est placé à l'angle interne pour assurer l'écoulement du pus. Le cathétérisme du canal fronto-nasal rétablit la communication du sinus avec le nez.

Le lendemain, le pansement est enlevé parce que le malade se plaint d'éprouver de vives douleurs; il est facile de voir qu'elles sont dues à la compression que le drain exerce sur la partie la plus élevée du sinus, celui-ci est raccourci et le pansement remis en place; le malade dit ne plus souffrir.

Les jours suivants, tout marche bien; tous les trois jours le pansement est renouvelé et le huitième les sutures sont enlevées et le drain retiré.

Pendant le séjour du malade à l'hôpital, on fait de fréquentes injections de sublimé par l'ouverture laissée par le drain, et un mois après l'intervention le malade quitte le service.

L'examen du pus montra qu'il renfermait des staphylocoques.

A la sortie du malade la plaie opératoire est parfaitement réunie dans toute son étendue; il existe à la place du drain une petite fistule qui livre passage d'une manière intermittente à quelques gouttes de pus.

La difformité consécutive à cette intervention est peu considérable; il existe à l'endroit où la résection de la paroi

antérieure du sinus a été pratiquée un enfoncement très léger qui est masqué par la saillie du nez, et lorsque le malade se trouve à une distance d'un mètre, c'est à peine si on la distingue. Le toucher seul fait constater la perte de substance osseuse.

Le malade a continué à se soigner après sa sortie, et, sous la direction de son médecin, il a continué les injections antiseptiques qui ont tari le foyer purulent. Il a repris son service et le 29 novembre son médecin écrit qu'il est complètement guéri de son abcès et de son catarrhe nasal.

Je l'ai revu le 5 mars dernier, il présentait à la partie interne du sillon oculo-palpébral une petite ouverture fistuleuse, qui livrait passage à quelques gouttes de pus.

La difformité résultant de l'intervention était nulle, on ne voyait aucun enfoncement au point où l'os avait été enlevé; la cicatrice résultant de la plaie horizontale disparaissait. Sous l'arcade sourcilière, celle de la plaie verticale était à peine visible; la pression seule avec le doigt indiquait qu'il y avait une perte de substance osseuse. L'opération ainsi conduite permet de mettre à nu le sinus, de gratter l'orifice fistuleux, d'enlever les séquestres, de supprimer la muqueuse profondément altérée, de faire disparaître les productions fongueuses ou polypeuses et de cautériser la cavité avec une solution de chlorure de zinc à 10 p. 100. Si on le juge nécessaire, il est ensuite facile de placer un drain qui assurera l'écoulement du pus.

L'œil s'il a été refoulé reprendra sa place, et les accidents déterminés par l'exophtalmie disparaîtront dans les cas les plus nombreux.

Quand la suppuration siège dans les deux sinus, ce qui est rare, les injections modicatrices poussées par le sinus trépané peuvent agir efficacement sur le second, par suite d'une communication naturelle existant entre les deux sinus, ou consécutive au processus inflammatoire, ce qui suffit pour obtenir la guérison. Dans le cas où la cloison qui les sépare serait imperforée, un coup de trocart suffirait pour la défoncer; ce qui est préférable au précepte donné par Montaz

de trépaner sur la ligne médiane du front pour s'assurer si les deux sinus sont malades.

Le traitement de l'inflammation du sinus frontal dépend de la forme qu'elle affecte et des désordres pathologiques qu'elle a entraînés. Lorsqu'il s'agit d'une simple congestion de la muqueuse, que celle-ci est simplement hyperémiée, boursouflée, épaissie, que ces lésions sont consécutives à l'inflammation de la muqueuse nasale propagée à celle du sinus, il suffira souvent de traiter la maladie des fosses nasales pour voir disparaître cette dernière.

Lorsque la maladie se présente à un degré plus avancé, s'il existe du pus dans le sinus, ce traitement sera insuffisant; on a alors le choix entre le cathétérisme du canal fronto-nasal, la trépanation du sinus ou la résection de toute la partie antérieure de cette cavité. Nous avons vu précédemment que le cathétérisme du canal fronto-nasal était d'une exécution difficile, qu'il demandait une grande habitude de cette manœuvre chirurgicale, et que les résultats qu'il donnait étaient peu satisfaisants. Pour toutes ces raisons ce n'est qu'exceptionnellement qu'on devra l'employer.

Reste la trépanation ou l'ablation totale de la paroi antérieure du sinus.

Lorsqu'un abcès siège dans cette cavité, la trépanation offre de grandes chances de succès et souvent elle procurera la guérison. Dans le cours de ce travail, nous avons cité des cas où il existait une vaste suppuration du sinus que la trépanation a radicalement guéris, en même temps nous avons indiqué les règles suivant lesquelles cette opération devait être exécutée. Malgré ces succès, nous ne saurions accorder une confiance absolue à ce mode d'intervention, qui peut ne pas atteindre le but cherché pour les raisons suivantes. La trépanation ouvre largement l'abcès, elle permet de donner au pus un libre écoulement, d'examiner les désordres résultant de la suppuration, de drainer convenablement le foyer, de racler, de cautériser les parties malades; mais elle laisse subsister une condition défavorable à la guérison inhérente à la structure de la cavité dans laquelle l'abcès s'est déve-

loppé; nous avons là, en effet, une cavité assez vaste formée par des parois osseuses, rigides, qui sont un obstacle à une bonne cicatrisation. Il n'est donc pas étonnant que la cure soit longue, et souvent impossible à obtenir; aussi est-il préférable de recourir à l'ablation de toute la paroi frontale du sinus.

C'est à cette intervention que nous donnons la préférence; son exécution ne présente aucune difficulté et ne demande pas une grande habileté.

Nous avons décrit les temps principaux qu'elle comporte à propos du malade chez lequel nous l'avons pratiquée; aussi serons-nous bref dans la description qui va suivre.

Un lambeau triangulaire formé par deux incisions, l'une verticale, l'autre horizontale permet de mettre à nu toute la paroi antérieure du sinus; l'incision verticale commencée en dehors de la racine du nez se dirigera en haut, sur le front, sur une étendue de 4 à 5 centimètres; la seconde, horizontale, partira de la partie inférieure de la première et sera dirigée parallèlement à l'arcade orbitaire dans une étendue égale à la première. Tous les tissus seront incisés jusqu'à l'os; avec la rugine on détachera le lambeau, qui mettra à nu toute la paroi frontale du sinus; avec le ciseau et le maillet, on fera sauter toute cette partie osseuse, la cavité du sinus sera ainsi complètement ouverte en avant et son exploration des plus faciles. Avec la curette on enlèvera toutes les parties malades, muqueuse et os, après quoi il faudra toucher toute cette surface avec une solution de chlorure de zinc au dixième; on réunira la plaie par une suture et l'on drainera le foyer purulent après avoir rétabli la perméabilité du canal fronto-nasal, à travers lequel on passera un drain.

Cette opération sans gravité détermine peu de réaction, elle permettra à la peau du front d'aller à la rencontre de la paroi inférieure du sinus, et l'on se trouvera dans les meilleures conditions pour obtenir la cicatrisation de cette cavité.

Une seule objection peut être faite à ce mode de traitement, elle consiste dans l'effet disgracieux que la cicatrice imprimera au visage, par suite du retrait cicatriciel de la peau

en arrière, qui produira un enfoncement marqué au point où la paroi osseuse a été enlevée.

Nous avons vu, par l'exemple de notre malade, que cette objection n'a pas de valeur, car, à la suite du bourgeonnement du tissu osseux, la cavité se trouve comblée, et la peau n'est pas attirée en arrière, elle se trouve en ce point au même niveau que celle du front du côté opposé; aucune difformité n'a lieu, à tel point que chez le malade en question, les camarades de travail ne voulaient pas croire qu'il avait subi une pareille intervention. Il était facile chez lui de faire une pareille constatation, car à un mètre de distance on ne voyait aucune difformité, et ce n'est qu'en appliquant le doigt sur le front, que l'on reconnaissait la perte de substance.

Comme conclusion, nous dirons : qu'il nous paraît indiqué de recourir à ce mode d'intervention toutes les fois qu'un abcès se sera développé dans le sinus frontal.

VIEUSSE.

XIIIe CONGRÈS INTERNATIONAL

SECTION D'OPHTALMOLOGIE [1]

(SUITE)

Séance du 3 août (après-midi).

M. THOMAS JONNESCO (de Bucarest). **Le traitement du glaucome par la résection du sympathique cervical.** — Depuis 1897, quand j'ai pratiqué et préconisé pour la première fois la résection du ganglion cervical supérieur du sympathique pour le traitement du glaucome, cette opération nouvelle a pris une extension suffisante pour prouver que l'idée était bonne et que les résultats étaient encourageants. J'ai pu réunir 34 cas dont 12 personnels; les autres ont été tous opérés sur l'indication des spécialistes. Ceci prouve, d'une part, l'inefficacité des opérations oculaires pour certaines

1. Compte rendu emprunté à la *Clinique ophtalmologique*.

formes de glaucome, et la confiance que les spécialistes accordent à mon opération. C'est la meilleure preuve de son utilité.

Sur 22 cas opérés dans différents pays, je trouve 20 améliorations notables et durables et deux insuccès. Mes douze interventions se partagent ainsi : 5 en 1897, 2 en 1898, 2 en 1899 et 3 en 1900. Sur 5 cas en 1897, j'ai obtenu dans 2 cas des insuccès immédiats, mais je n'ai pas pu suivre les malades pour juger des résultats définitifs; dans 1 cas, le résultat immédiat a été excellent, mais je ne puis parler du résultat tardif, n'ayant pu revoir le malade; enfin 2 cas ont été profondément améliorés et ce résultat se maintient depuis trois ans : dans 1 cas, il s'agissait du glaucome irritatif chronique, dans l'autre, du glaucome chronique simple; les deux malades avaient subi la double iridectomie sans aucun résultat. Des deux malades opérés en 1898, une atteinte du glaucome aigu n'a pas bénéficié de l'intervention; l'autre, glaucome chronique simple double, iridectomie sans résultat, présentait une atrophie complète de la papille d'un côté, une faible acuité visuelle de l'autre; la résection du sympathique de ce côté a donné un résultat excellent qui s'est accru avec le temps. Des 2 opérés en 1899 : l'un atteint du glaucome chronique simple, iridectomie sans résultat, a été très amélioré par la résection du sympathique bilatéral; l'autre, présentait d'un côté une cataracte glaucomateuse avec perte absolue de toute perception lumineuse; de l'autre côté un glaucome chronique irritatif à marche rapide, que l'iridectomie a été incapable d'enrayer; la résection du sympathique de ce côté a amélioré sensiblement l'état du malade en enrayant la marche de l'affection, maintenant l'acuité visuelle qui n'a plus baissé depuis l'intervention. Enfin, des 3 opérés de 1900, 3 cas de glaucome chronique irritatif double, iridectomie d'un côté, résection du sympathique de l'autre côté : résultat excellent constaté deux mois après l'opération, acuité visuelle considérablement augmentée; compte les doigts à 30 centimètres après l'opération, à 2 m. 50 deux mois après l'opération. Un autre glaucome double aigu, iridectomisé sans résultat, résection bilatérale du sympathique, *statu quo* sauf diminution du tonus, mais cas trop récent pour juger du résultat définitif. Enfin les 3 cas, glaucome double à début aigu et à poussées, résection bilatérale du sympathique, cessation des douleurs depuis trois mois, abaissement du tonus, conservation de l'acuité visuelle antérieure, pas de régression.

En somme, les résultats immédiats comme les tardifs sont très satisfaisants. On ne peut parler dans ces cas de restauration complète de la vue, mais d'une amélioration, voire même du maintien de l'acuité visuelle et empêchement des progrès de l'affection. Ce qui est déjà un résultat excellent vu l'impuissance de l'iridectomie

dans ces cas de glaucome chronique qui, pour la plupart, du reste, avaient préalablement subi l'iridectomie et la sclérotomie sans pouvoir enrayer la marche progressive du mal.

M. Abadie (Paris). **Sur la sympathectomie.** — M. Abadie veut montrer que cette opération a des indications bien particulières et qu'il ne faut par l'appliquer à tous les cas de glaucome. Il ne la conseille pas dans les glaucomes subaigus avec cercles colorés et obnubilations passagères. Ces cas sont justiciables de l'iridectomie.

Il faut la faire dans le glaucome chronique simple. Ici les collyres à l'ésérine et à la pilocarpine, employés longtemps, peuvent améliorer ou maintenir le *statu quo*, mais, à la longue, la vue baisse d'une façon irrémédiable. C'est dans ces cas que la sympathectomie est indiquée. Il signale un cas où la résection a été faite il y a deux ans. Trois ans après, la vision s'est améliorée pour un œil de 2/3 à 1 et pour l'autre de 1/10 à 1/2. Moyennant la continuation de l'emploi des myotiques, ce résultat s'est maintenu.

M. Albertotti. — M. le prof. Albertotti, de Modène (Italie), relate 10 cas de sympathectomie cervicale opérés dans sa clinique par le prof. Ruggi et montre les ganglions excisés, de la longueur de 6 à 8 centimètres.

Il s'agissait de glaucomes aigus ou subaigus chez des sujets au-dessus de 60 ans, non iridectomisés, à l'exception d'un seul chez lequel l'iridectomie était restée inefficace. Six de ces observations ont été suivies pendant quinze mois.

Dans leur état actuel, l'iridectomie ne paraît pas nécessaire.

L'auteur est loin de croire que la sympathectomie cervicale puisse être généralisée et remplacer l'iridectomie dans le glaucome; elle peut tout au plus ajourner l'iridectomie. Il croit enfin que la sympathectomie pourra être adoptée seulement dans des cas particuliers, lorsque, malgré l'iridectomie, à cause de conditions oculaires survenues ou stationnaires, le glaucome n'aura pas été maîtrisé.

M. Axenfeld a fait la sympathectomie dans 5 cas, trois fois après avoir fait l'iridectomie et deux fois avant d'avoir fait l'iridectomie. Les résultats ont été favorables. Trois fois il a vu l'état rester stationnaire ou s'améliorer.

Il est d'avis que cette opération doit être réservée aux cas pernicieux. Elle n'exclut pas l'iridectomie dans le glaucome simple. Mais il vaut mieux faire l'iridectomie avant qu'après. Après, l'iridectomie est dangereuse. Dans le glaucome absolu, cette opération est inutile, il vaut mieux faire l'énucléation.

M. Campos (Paris). — Je tiens à rappeler : 1° Qu'en 1898, au

Congrès français d'ophtalmologie, j'ai fait remarquer que si la théorie sympathique était exacte, c'est à une excitation des nerfs vaso-constricteurs et non des vaso-dilatateurs qu'il faudrait attribuer la cause du glaucome.

2° Que, quoi qu'on en ait dit, c'est à M. Abadie que revient l'honneur d'avoir rappelé aux oculistes l'action hypotonisante de la section du sympathique cervical.

M. Lagrange. — L'extirpation du ganglion cervical supérieur donne une hypotonie passagère, au moins chez l'animal. Avec M. Pachon, nous avons fait, il y a trente mois, cette opération chez un animal qui, depuis, a été attentivement suivi.

Immédiatement après l'opération, la tension oculaire est tombée à + 14, alors qu'elle était à 22, c'est-à-dire normale, de l'autre côté; deux mois après toute hypotonie avait disparu, et depuis cette époque, chez ce chien qui a été montré par M. Pachon à la section de physiologie, la tension est restée normale du côté opéré.

M. François-Franck lit, à l'occasion d'un travail de MM. Jonnesco et Floresco (de Bucarest), un rapport que nous résumons ainsi :

En appliquant à l'homme la technique précise qui est employée dans l'expérimentation sur les animaux, MM. Jonnesco et Floresco ont établi pour la première fois l'identité des effets immédiats des excitations et des sections du sympathique cervical chez l'homme et chez les animaux. Il résulte, en particulier, de leurs recherches, que le sympathique cervical de l'homme se comporte à l'égard de la circulation thyroïdienne et de la pression oculaire de la même façon que celui des animaux.

MM. Jonnesco et Floresco croient, en outre, pouvoir déduire de leurs expériences que ce nerf exerce sur la circulation cérébrale une action d'abord vaso-constrictive et ensuite vaso-dilatatrice et que sa résection n'est jamais suivie de modifications nutritives notables dans les régions innervées par le nerf sectionné. Avant d'admettre ces derniers résultats comme définitifs, le rapporteur estime qu'il sera nécessaire de pratiquer de nouvelles expériences et surtout de suivre pendant plusieurs mois les malades auxquels on a pratiqué une résection de tout ou partie du sympathique cervical.

M. Bruch (Alger). **L'ophtalmie granuleuse en Algérie.** — M. Bruch a fait une étude statistique très importante des granulations en Algérie. Il ressort de son travail que le péril granuleux n'est pas si grave qu'on le dit; que, en Algérie comme ailleurs, les granulations sévissent à peu près exclusivement dans la classe pauvre et dans les agglomérations d'individus vivant dans de très mauvaises conditions hygiéniques.

M. le prof. DE LAPERSONNE et M. le Dr PAINBLAN (Lille). **De l'abrine dans les granulations** (sera publié *in extenso*). — L'abrine est le principe actif du jéquirity. Elle se prépare par macération. Les auteurs l'ont essayée sur la conjonctive saine du lapin et granuleuse de l'homme. Ils donnent le résultat de l'examen anatomique de la muqueuse dans les 2 cas. Ils considèrent qu'elle met à l'abri des accidents quelquefois graves que provoque le jéquirity. Elle agit surtout sur le pannus kérato-conjonctival, probablement par de véritables thrombus leucocytaires dans les vaisseaux superficiels.

M. OSTWALT. — Pour atténuer l'action quelquefois par trop exagérée du jéquirity, j'ai, il y a sept ans, fait des recherches expérimentales dans une autre voie que M. de Lapersonne. J'ai eu recours au chauffage, pendant quinze minutes, d'une macération de jéquirity à des températures variant de 60 à 90°. On arrive ainsi à obtenir des macérations de plus en plus atténuées et finalement absolument inefficaces. Il s'agira de déterminer exactement la température désirable pour chaque mode d'application thérapeutique du jéquirity. Des macérations ainsi atténuées se montreront probablement aussi utiles dans d'autres affections que le pannus, par exemple, dans la kératite parenchymateuse.

M. LAGRANGE constate que tous les expérimentateurs s'accordent à reconnaître un certain danger pour la cornée à l'application du jéquirity. S'il oblitère les vaisseaux superficiels de la conjonctive, il peut aussi agir de même vis-à-vis des vaisseaux profonds et provoquer le sphacèle. Il donne la préférence au brossage.

M. MENACHO accorde au jéquirity une action presque exclusive sur le pannus cornéen. Il n'agit que dans les granulations sèches. Son application doit être trop répétée et lasse les malades. Après l'avoir beaucoup appliqué, il l'emploie maintenant beaucoup moins. Il est d'avis cependant qu'il est indiqué dans certains cas et qu'il ne doit pas être abandonné.

M. KUHNT n'emploie ni le jéquirity ni le brossage, mais seulement l'expression des granulations avec l'instrument qu'il a imaginé.

M. GALEZOWSKI est d'avis que, pour guérir une conjonctive granuleuse, il faut faire l'excision du cul-de-sac supérieur suivant son procédé.

Il faut y joindre le dégagement des voies lacrymales.

M. SANTOS-FERNANDEZ est favorable au jéquirity qu'on a trop abandonné.

M. BRUCH est éclectique. Il pense que tous les cas ne doivent pas se traiter de la même manière.

Le Dr GRANDCLÉMENT. **Sur l'utilité du massage du sac lacrymal dans le traitement des voies lacrymales.** — 1° Toutes les affections des voies lacrymales, ou presque toutes, se traduisent par un *larmoiement plus ou moins intense ou épiphora.*

2° Elles dérivent presque toutes d'un ou de plusieurs rétrécissements, quelquefois du canalicule lacrymal, mais le plus souvent et presque toujours du canal nasal.

C'est là leur premier stade qui peut durer longtemps, plusieurs années, sans trop incommoder le malade.

3° Mais à la longue, ces rétrécissements, non soignés, se compliquent, dans un second stade, d'un catarrhe muco-purulent, puis dans un troisième stade, d'une dilatation ou *ectasie* du sac lacrymal; c'est alors la *dacryocystite chronique avec ou sans tumeur, avec ou sans fistule.*

4° Le traitement doit nécessairement varier dans chacun de ses stades.

5° Dans le premier, alors que le rétrécissement constitue l'unique ou le principal agent pathogène du larmoiement, c'est le cathétérisme de Bowman qui est l'agent curatif par excellence, seul il guérit généralement l'affection et assez rapidement; excepté cependant lorsque le rétrécissement est de nature très fibreuse ou cicatricielle, ce qui est l'exception.

En conséquence, dans ce stade, le massage ne peut jouer et ne joue effectivement qu'un rôle tout à fait secondaire, puisque le sac n'est pas ou presque malade; il ne sert qu'à prévenir sa suppuration ou sa dilatation.

6° Mais dans les stades suivants, alors que le rétrécissement passe au second plan et que la scène pathologique est dominée par la suppuration des voies lacrymales et surtout par la dilatation, ou ectasie du sac; c'est ici que le massage énergique et fréquent de ce sac, aidé de l'aspiration simultanée par les narines des produits de sécrétion expulsés par cette pression trouve sa véritable indication; il se montre alors un agent curatif de premier ordre et susceptible de remplacer toutes les opérations graves, usitées dans ces cas invétérés, telles que la dilatation forcée, l'électrodyalise, le curettage ou la destruction du sac, l'extirpation de la glande lacrymale, etc., etc.

7° Toutefois, il sera toujours bon et utile de faire précéder et suivre ce massage d'un bain d'œil avec une solution antiseptique d'acide phénique ou de cyanure, afin qu'absorbée et transportée en même temps dans les canaux des larmes, elle aille aider l'action mécanique du massage à guérir cette inflammation chronique de la muqueuse qui les tapisse.

M. JOCQS. — Le massage est une bonne pratique dans les ecta-

sies de la région lacrymale, je crois qu'elle peut les améliorer et les rendre plus supportables pour les malades, mais je me demande si, par ce moyen, on peut compter obtenir une guérison absolue de ces dacryocystites suppurées ou non, accompagnées soit de dilatation du sac, soit d'une cavité précystique. J'entends par guérison absolue la disparition complète et définitive de l'ectasie, au point que, par la pression sur la région, on ne puisse plus faire sourdre une goutte de liquide, comme dans l'état normal. S'il n'en est pas ainsi, ce n'est pas la guérison, car tant qu'il reste une poche béante, la récidive est imminente.

M. Grandclément répond que son procédé ne guérit pas complètement les dilatations volumineuses de la région du sac, mais il les améliore assez pour procurer au malade une situation tolérable, un *modus vivendi* avec son affection très acceptable et indéfiniment acceptable.

Dr Fage (d'Amiens). **Résultats de l'électrolyse dans le traitement des dacryocystites.** — Bien que l'électrolyse ait été, dès 1863, employée contre les rétrécissements des voies lacrymales par Tripier et Desmarres, c'est un traitement qui est encore peu employé par les ophtalmologistes.

Le cathétérisme électrolytique des voies lacrymales abrège la durée de la guérison et la rend plus stable. Dès une première séance, on obtient une dilatation marquée du canal nasal; mais pour qu'elle soit durable et pour qu'il y ait modification de la muqueuse, il faut renouveler l'opération plusieurs fois à six ou huit jours d'intervalle. On voit alors l'injection passer facilement dans le canal nasal, et le catarrhe du sac, lorsqu'il y en a, avoir tendance à disparaître. Cette modification des sécrétions de la muqueuse sur laquelle M. Lagrange a attiré l'attention est un point très important.

Ce n'est pas dire que l'électrolyse ait toujours une action définitive; c'est surtout un moyen plus prompt, plus actif. Il est entendu qu'il ne saurait se substituer aux opérations nécessitées par des altérations profondes de la muqueuse avec dilatation du sac et fistule. Mais, même dans ces cas, l'électrolyse peut être un complément utile qui permet d'abréger et d'achever la guérison.

MM. Lagrange et Menacto sont également partisans de l'électrolyse dans le traitement des affections des voies lacrymales et confirment que, par ce moyen, on obtient facilement la dilatation du canal et la désinfection du sac atteint de dacryocystite.

M. Jocqs pose à M. Fage la même question qu'il a faite à M. Grandclément. Il est certain que, par l'électrolyse, on peut dilater un canal et même désinfecter un foyer de dacryocystite,

pelle très brièvement leurs avantages qu'il a déjà fait connaître, en 1898, avec le prof. Panas, avantages qui sont :

Simplicité de leur préparation; facilité de leur conservation qui est indéfinie, tolérance et facilité d'application, rapidité de leur absorption et enfin action sûre et prolongée.

M. Chevalier (Le Mans). **Remarques sur l'emploi des collyres huileux en ophtalmologie.** — M. Chevalier ayant expérimenté les différents collyres huileux confirme les observations de M. Scrini.

Dr Menacho (Barcelona). **Troubles oculaires produits par l'observation directe de l'éclipse solaire** (mai 1900). — Il présente un travail basé sur 15 observations.

6 de scotome central;
1 papillite limitée au centre;
2 hyalitis;
1 apoplexie maculaire;
1 névrite rétro-bulbaire;
1 lymphangite antérieure;
2 névrites optiques;

L'observation X de scotome central unilatéral, chez l'unique patient ayant regardé l'éclipse d'un seul œil, devient un argument contraire à ceux qui soutiennent la théorie que les neurones centraux visuels entrent en action comme cellules d'un arc diastaltique, puisque chez cet individu l'O. G., qui est resté au repos, n'a éprouvé aucun trouble se rapportant à l'état de l'O. D.

Par contre, les observations II et VIII démontrent l'existence d'une relation manifeste entre ce trouble des deux yeux, mais ici l'action réflexe me paraît rester sous le domaine de la 5e paire.

L'apoplexie maculaire et l'hyalitis sont des troubles d'ordre congestif.

Dans le scotome central on pourrait admettre l'existence d'un ébranlement des éléments rétiniens avec altération du chimisme cellulaire (produisant un changement dans la formation du pourpre rétinien), pouvant aller jusqu'à produire des troubles plus profonds de la nutrition, sous forme de papillite ou névrite optique, d'après l'intensité de la réaction. Mais enfin ce sont des questions dont le dernier mot doit être prononcé au laboratoire.

M. Hugo Wolff (Berlin). **Observations ophtalmoscopiques faites avec l'ophtalmoscope électrique.** — Cet instrument, dont l'auteur donne la description, a l'avantage sur l'ophtalmoscope ordinaire de permettre d'observer une plus vaste étendue de

rétine, et de voir avec facilité certains phénomènes tels que la pulsation veineuse, la macula bien mieux qu'avec l'ophtalmoscope ordinaire.

M. Otto Neustætter (Munich). **Discussion des théories de la skiascopie.** — Les diverses théories émises pour expliquer la skiascopie n'ont pas tenu compte de tous les éléments du problème. Elles sont la plupart incomplètes. Les meilleures sont celles de Monoyer et de Burkhardt. L'auteur termine la discussion par l'examen des parties défectueuses de ces théories et les éléments qui peuvent les compléter.

R. Bressanin (Italie). **De l'application directe sur l'œil de la ventouse à aspiration système Junod.** — Dans les maladies de la conjonctive, de l'iris, du corps ciliaire, de la rétine et de la choroïde, on emploie souvent la ventouse (scarifiée ou simple) aux tempes, c'est-à-dire bien loin des parties malades. Il m'a semblé rationnel d'en essayer l'emploi direct sur le bulbe oculaire. L'aspiration ainsi faite devait modifier la circulation des vaisseaux ciliaires, des vaisseaux émergents, équatoriaux, et même de la circulation lymphatique, selon le siège et l'extension de l'aspiration.

J'ai employé dans mes premières observations deux instruments imparfaits, qui ne pouvaient pas répondre à toutes les indications.

J'ai chargé dernièrement M. Lüer de faire construire les trois ventouses suivantes :

I. — Ventouse circulaire, qui doit exercer son action sur le limbe cornéen en laissant la cornée à découvert.

II. — Ventouse partielle pour applications circonscrites, scléroticales.

III. — Ventouse circulaire à piston mobile, qui peut fonctionner sans piston et porte son action sur tout le segment antérieur de l'œil, ou avec le piston qui doit s'appliquer sur le limbe et protéger la cornée.

Mes observations cliniques, quoique peu nombreuses pour le moment, prouvent que l'application de la ventouse partielle ou circulaire est suivie promptement de congestion et boursouflure de la conjonctive, petites hémorragies ou suffusions hémorragiques.

La conjonctive retourne immédiatement à sa place dès que l'aspiration est tombée, mais l'hyperhémie se maintient et augmente autour de la cornée. Si la cornée était bien transparente et normale, on voit, quelques minutes après l'application de la ventouse, qu'elle se trouble doucement de la périphérie au centre.

A la coupe binoculaire de Zehender, on voit bien que le trouble de la cornée n'est pas uniforme, mais presque réticulaire à plusieurs étages.

J'ai obtenu une diminution de la tension intra-oculaire dans les cas où elle était augmentée.

Je ne pense pas, en raison du petit nombre de mes observations, pouvoir tirer des conclusions définitives.

Je dirai seulement : mes observations démontrent que l'application directe de la ventouse sur le bulbe oculaire est une pratique non seulement possible, mais facile, qui ne gêne pas trop le malade, et c'est un moyen très puissant pour influencer la circulation du sang et de la lymphe dans le bulbe oculaire.

M. Rohmer (Nancy). **Angio-mégalie symétrique des paupières supérieures.** — Le Dr Rohmer rapporte 4 cas de malades atteintes d'une lésion qu'il désigna sous le nom d'*angio-mégalie* des paupières supérieures ; cette affection, symétrique aux deux paupières, n'a été observée jusqu'alors que chez des jeunes filles et apparaît avant ou vers l'âge de 10 ans. Elle est caractérisée par une augmentation du volume de la peau des paupières qui s'étend transversalement d'une extrémité à l'autre du voile palpébral et verticalement depuis le bord supérieur du cartilage tarse jusqu'au bord libre qui est souvent recouvert. Cette peau est d'habitude un peu gris rosé, plissée comme du papier à cigarette froissé (Pospelow), lâche, et repose directement sur l'orbiculaire et le tarse. En la prenant entre les doigts, on la sent amincie, et il ne se trouve au-dessous d'elle ni tumeur ni gonflement. Une émotion, un effort, peuvent congestionner les paupières et même les rendre turgescentes pendant quelques instants ; cette vascularisation passagère est absolument analogue à la rougeur émotionnelle des joues, mais plus perceptible, puisqu'outre la coloration qu'elle donne aux téguments, elle les rend encore saillants, ce qui est dû évidemment à leur état anatomique de laxité plus grande aux paupières qu'aux joues.

Fehr qui a pratiqué la seule recherche anatomique existant jusqu'alors n'a trouvé qu'une raréfaction des fibres élastiques de la peau palpébrale, raréfaction peut-être relative à cause de la distension des téguments. Rohmer, qui a examiné histologiquement deux de ses cas, a trouvé dans l'un, une dilatation des lymphatiques cutanés, ainsi que des vaisseaux artériels et veineux de la peau et du tissu cellulaire sous-jacent. Dans l'autre cas, la peau ne présentait aucune altération, et les fibres élastiques elles-mêmes, colorées par la méthode de Unna-Tænzer, n'ont rien présenté d'anormal comme nombre.

Au point de vue pathogénique, Fuchs et Fehr attribuent la lésion palpébrale à des œdèmes récidivants des paupières, mais sans en indiquer ni la nature, ni la provenance. Schmidt-Rimpler fait intervenir la hernie de la graisse orbitaire qu'il a observée dans son cas et que Rohmer a rencontrée aussi une fois pendant la dissection opératoire dans l'une de ses observations. Néanmoins, il ne croit pas que la présence de cette graisse orbitaire ait de l'importance au point de vue de la pathogénie, et pense plutôt qu'il s'agit là d'une anomalie de structure et fonctionnelle du système vasculaire des paupières qu'une action vaso-motrice passagère, mais fréquente, congestionne facilement et finit par dilater, ainsi que l'a montré l'examen anatomique de l'un de ses cas pratiqué par lui. Aussi propose-t-il de donner à la maladie le nom d'*angio-mégalie symétrique des paupières supérieures*, pour bien montrer que c'est le système vasculaire (lymphatique et sanguin) qui est probablement en cause, de préférence à la dénomination de *blépharochalasis* (distension) que lui avait donnée Fuchs et qui a l'inconvénient, d'une part, de ne désigner que l'état microscopique de la peau sans insister sur la cause, et, d'autre part, d'avoir été employée, avant Fuchs, par Schwabe, pour désigner une opération destinée à produire le relâchement dans le trachome et la kératite scrofuleuse.

La thérapeutique consiste à exciser la peau des paupières en excès.

M. Bull (Paris). **Mesure de l'amplitude de convergence par le stéréoscope.** — Le Dr Bull, de Paris, a parlé de la relation entre l'accommodation et la convergence à laquelle on ne donne pas assez d'attention pour l'étude de l'insuffisance musculaire.

Il a montré une source d'erreurs dans l'examen avec les baguettes de Maddox. Même dans l'épreuve stéréoscopique de la convergence, on peut être induit en erreur, si on ne détermine pas en même temps l'accommodation.

Le Dr Bull a présenté un instrument de son invention, auquel il donne le nom de stéréoscope normal, à l'aide duquel il sera facile de mesurer l'amplitude de convergence et d'accommodation et aussi la convergence relative. La simplicité de l'instrument, qui comporte un miroir de verre platiné, rend l'examen facile, et son échelle permet de dresser les cartes graphiques du champ de fixation et d'accommodation.

M. Bull a insisté surtout sur l'utilité de ces diagrammes graphiques pour l'étude de la question et pour l'instruction.

Séance du mercredi 4 août 1900

PRÉSIDENCE DE M. LE PROFESSEUR HIRSCHBEERG, DE BERLIN

M. le prof. UHTOFF (Breslau). **La névrite optique toxique** (rapport). — Un essai de groupement des névrites toxiques d'après les caractères anatomiques et cliniques est entièrement justifié. On ne peut méconnaître, par exemple, que l'aspect typique de l'amblyopie alcoolique et tabagique et celui de l'amblyopie quinique sont choses absolument différentes. On peut distinguer au moins deux groupes d'intoxications :

A. — *Le premier groupe* comprend les cas dans lesquels *on a l'aspect clinique de la névrite rétro-bulbaire* partielle avec scotome central et champ visuel périphérique intact. Dans cette forme, le pronostic visuel est favorable, le processus demeure partiel, il n'atteint qu'un faisceau limité du nerf, le faisceau papillo-maculaire. Les symptômes inflammatoires du côté de la papille sont généralement légers ; la décoloration atrophique de la papille reste limitée d'ordinaire à la moitié temporale, les altérations des vaisseaux rétiniens sont très rares, et on n'observe pas d'ordinaire d'altérations périnévritiques avec envahissement vers les parties périphériques du nerf optique.

Dans ce groupe de poisons l'alcool et le tabac tiennent la première place, puis viennent le sulfure de carbone, l'arsenic, l'iodoforme, le datura stramonium et le haschich. Il paraît justifié d'y ranger, d'après leur aspect clinique, les affections dont la lésion anatomique n'est pas encore déterminée, mais qui se traduisent par des symptômes analogues à ceux de l'amblyopie alcoolique et tabagique. Parmi les auto-intoxications, le diabète sucré, en première ligne, reproduit le même syndrome, et les modifications anatomiques observées sont identiques.

B. — Dans *le second groupe*, dont le principal représentant est la *quinine*, on doit faire figurer l'acide salicylique, la fougère mâle et l'écorce de racine de grenadier. Les modifications pathologiques consistent principalement *en des altérations du système vasculaire :* rétrécissement des vaisseaux, altérations de leurs parois, gêne de la circulation au niveau du nerf optique, nécrose pas ischémie et en outre action toxique directe du poison sur la substance nerveuse. Tels sont les facteurs qui entraînent le trouble visuel.

C. — L'intoxication par le plomb tient le milieu entre ces deux groupes tant par les symptômes cliniques que par les lésions ana-

tomiques, comme cela a été montré plus haut. On y rencontre des phénomènes inflammatoires prononcés du côté du nerf optique et dont les localisations sont très diverses; il y a en outre des altérations fréquentes du côté des vaisseaux.

D. — Les troubles nerveux déterminés par la nitrobenzine et l'aniline, par le venin des serpents et la pellagre ne sont pas typiques et la plupart ont été encore trop peu étudiés pour être rangés dans un de ces groupes.

Au total, le rôle joué par les intoxications d'origine exogène dans les lésions du nerf optique est infiniment plus important que celui des auto-intoxications. Ces dernières entraînent surtout des modifications du côté de la pupille avec peu de troubles de la vision centrale ou du champ visuel.

E. — Une question importante est celle de savoir jusqu'à quel point une intoxication, soit exogène, soit endogène, est capable de produire une atrophie simple totale du nerf optique.

Sur un grand nombre de mes malades, le rapporteur n'en a pas observé un seul cas probant.

On ne peut pas non plus admettre *a priori* qu'un syndrome clinique aussi typique que l'amblyopie tabagique et alcoolique, s'accompagnant si souvent de névrite interstitielle du nerf optique, puisse dans certains cas être déterminé par un processus tout différent. On n'oubliera pas non plus qu'une inflammation interstitielle primitive à l'origine peut, au bout d'un certain temps, revêtir l'aspect de la dégénérescence simple atrophique du nerf optique.

Ces objections sont donc à faire à la théorie qui fait de l'amblyopie toxique une inflammation primitive des cellules ganglionnaires de la rétine avec atrophie simple ascendante des fibres du nerf optique. Des modifications inflammatoires aussi prononcées ne sont pas compatibles avec l'image d'une atrophie simple ascendante. D'un autre côté, il n'y a rien d'étonnant à ce qu'on observe souvent dans ces cas *une dégénérescence des fibres nerveuses et de la couche des cellules ganglionnaires dans la région de la macula lutea, mais elles sont atteintes secondairement dans le cours de la dégénérescence descendante.*

D'ailleurs, pour les autres intoxications, on ne peut nier la possibilité d'une affection primaire des cellules ganglionnaires de la rétine, eu égard surtout aux nouvelles recherches expérimentales, mais en tout cas rien de tel n'a été démontré jusqu'à présent pour l'*amblyopie alcoolo-tabagique.*

On ne peut voir dans la névrite interstitielle rétro-bulbaire une affection primitive des faisceaux nerveux avec épaississement secondaire du tissu interstitiel; les données anatomiques et cliniques parlent contre cette théorie.

Primitivement, les névrites infectieuses entraient aussi dans le plan du rapport à côté des névrites toxiques.

221 cas de névrite optique isolée par suite de maladies infectieuses peuvent se grouper de la manière suivante d'après leur fréquence : influenza 64, syphilis (acquise et héréditaire) 37, rhumatisme 20, malaria 16, fièvre typhoïde 15, érysipèle 14, rougeole 10, diphtérie 8, polynévrite 6, variole 5, fièvre récurrente 5, scarlatine 4, tuberculose 3, gonorrhée 2, typhus exanthématique 2, beri beri 1, rhumatisme articulaire 1, varicelle (?) 1. Il y a en outre une série de maladies infectieuses qui ne sont pas représentées ici : rubéole, dysenterie, choléra, rage, pustule maligne.

Beaucoup de cas ne proviennent certainement pas directement des micro-organismes, mais seulement de leurs produits de désassimilation, tandis que d'autres sont dus à des toxines ne résultant qu'indirectement de l'infection ; il en ressort encore plus l'énorme importance des toxines et des poisons dans la pathogénie de la névrite optique.

Le syndrome de la névrite rétro-bulbaire avec signes ophtalmoscopiques, nuls ou légers, scotome central, intégrité du champ visuel, etc., n'est rencontré que rarement dans ces névrites optiques infectieuses (13 fois dont une partie d'un seul côté). Le rétrécissement périphérique du champ visuel est plus fréquemment observé (43 fois). En outre, dans 11 cas, il existait en même temps que le syndrome précédent.

A l'examen ophtalmoscopique, les symptômes inflammatoires de la papille se montrent avec une grande fréquence (papillite, papille étranglée, névro-rétinite, atrophie optique névritique). Un examen ophtalmoscopique négatif est beaucoup plus rarement noté, et une atrophie simple du nerf optique, presque jamais.

La névrite optique infectieuse est bilatérale dans la plupart des cas, cependant elle est encore souvent unilatérale, plus souvent, en tout cas, que la névrite toxique.

Anatomie pathologique des névrites optiques toxiques, par S. P. Nuel, de Liège (rapport). — Dans une « Introduction » à son intéressant travail, l'auteur résume parfaitement les idées qu'il développe ensuite. Nous ne saurions mieux faire que de citer textuellement ces lignes.

« Dans tout processus névritique optique, l'élément primitivement atteint, altéré profondément ou même détruit, est la fibre nerveuse. Secondairement les tissus interstitiels, névroglie, tissu conjonctif et vaisseaux, se mettent à proliférer. Souvent la destruction des fibres nerveuses semble être la cause de la prolifération des tissus interstitiels. Dans d'autres cas, les altérations des

tissus interstitiels sont plus primitives et semblent résulter d'une irritation initiale exercée sur eux en même temps que sur les fibres nerveuses. Jamais les tissus interstitiels ne sont altérés sans qu'en même temps, et probablement tout d'abord, les fibres nerveuses ne soient profondément altérées. Dans les phases ultérieures des processus névritiques, les tissus interstitiels occupent souvent toute la place des fibres détruites. Le plus souvent la névroglie néoformée prédomine dans ces processus secondaires. D'autres fois le tissu conjonctif s'accuse davantage. Les circonstances qui déterminent l'évolution dans l'une ou l'autre de ces directions sont imparfaitement connues. D'après notre propre expérience, il semblerait en général que c'est la névroglie qui tend à prédominer. Mais là où par exemple, par suite de mauvaises conditions nutritives, la névroglie disparaît, le tissu conjonctif plus résistant tend à occuper la place délaissée et par les fibres nerveuses et par la névroglie. L'*hypertrophie de la névroglie* est tellement fréquente qu'on pourrait dire que, sans elle, il n'y a pas de névrite optique. Il est toutefois nécessaire de savoir que très souvent elle est suivie, même très tôt, d'un ramollissement de la névroglie. Bien plus, dans beaucoup de névrites, la névroglie meurt et se ramollit sur des étendues plus ou moins grandes, dès le début de l'affection, sans hypertrophie préalable. Il est à retenir aussi que tout processus névritique optique se complique tôt ou tard d'une hypertrophie plus ou moins prononcée du tissu conjonctif interstitiel. Une émigration leucocytaire fait défaut dans beaucoup de névrites optiques, ou ne survient que très accessoirement dans les phases ultérieures du processus... Dans aucune névrite les leucocytes n'ont à jouer un rôle histogénétique; ils disparaissent bientôt par voie de dégénérescence et de résorption...

« La contradiction entre les propositions précédentes et les idées généralement admises saute aux yeux. Elles impliquent en effet la définition de la *névrite optique parenchymateuse*, alors que nous voyons planer sur la plupart des névrites optiques l'idée de la *névrite interstitielle*, c'est-à-dire celle d'une irritation primaire du tissu conjonctif, dont l'hypertrophie entraîne à sa suite des altérations dans les diverses parties constituantes du nerf optique, y compris les fibres nerveuses... »

Ce qui, d'après l'auteur, a favorisé la *théorie interstitielle*, c'est la part trop large qu'on a faite au tissu conjonctif du nerf optique aux dépens de la névroglie, et cela non seulement en anatomie pathologique, mais aussi en anatomie normale où, comme Weigert l'a déjà dit, les septa interfasciculaires du nerf optique ne sont que partiellement composés de tissu conjonctif et, d'après

Nuel, la part du tissu conjonctif dans les septa interfasciculaires est encore moindre que ne le dit Weigert.

Ces considérations, d'après l'auteur, peuvent s'appliquer non seulement aux atrophies cataloguées ordinairement comme parenchymateuses et dont le type est la dégénérescence secondaire consécutive à une lésion du nerf, mais aussi aux névrites dites interstitielles et souvent désignées comme telles uniquement à cause d'une hypernucléation dans la masse du nerf. La subdivision des altérations du nerf optique en névrites interstitielles et en atrophies simples ou parenchymateuses est basée surtout sur l'examen de phases plus ou moins avancées de ces maladies.

Ces idées paraissent surtout évidentes d'après l'étude que fait l'auteur des névrites dans l'amblyopie quinique et filicique expérimentales. Dans cette dernière surtout, le type exclusivement parenchymateux s'impose. « Lorsque l'invasion est très violente, toutes les fibres nerveuses, absolument toutes, peuvent déjà, après trois jours, avoir totalement disparu derrière l'œil. » Ici, il est de toute évidence que les altérations des tissus interstitiels sont secondaires. (Voir la description originale de ces altérations secondaires : prolifération de la névroglie et transformation de ses cellules en cellules épithélioïdes et leur fonte.) Ce n'est que plus tard, alors que les fibres nerveuses ont disparu, que se produit la prolifération du tissu conjonctif. (Il est évident qu'un nerf optique atrophié examiné à cette période donnera l'idée d'une prolifération interstitielle primitive ayant étouffé les tubes nerveux : d'où l'idée fausse de névrite interstitielle primitive.)

Bien que les cellules nerveuses de la rétine soient altérées de très bonne heure, Nuel ne croit pas que l'altération des fibres leur soit consécutive. Il croit celles-ci atteintes les premières ou du moins en même temps que les cellules de la rétine par une action simultanée du poison.

Cette intéressante étude anatomo-pathologique se termine par l'application de ces données à la névrite optique alcoolique, celle qui intéresse le plus les cliniciens. Nuel en fait une névrite parenchymateuse primitive contre Uhthoff (voir plus haut l'analyse de son rapport) qui lui attribue une origine primitivement interstitielle.

M. Nuel fait remarquer que, s'il en était ainsi, la névrite optique alcoolique « occuperait une situation bien singulière : non seulement ce serait le seul exemple bien avéré d'une névrite optique interstitielle, ce serait encore le seul exemple d'une névrite interstitielle en général ». Il n'y a pas bien longtemps encore, c'était le type interstitiel qui était généralement reconnu dans les polynévrites. Lancereaux, le premier, trouva des lésions parenchyma-

teuses primitives. A l'époque actuelle, grâce aux nouvelles méthodes de préparations, on ne décrit plus que des névrites parenchymateuses. C'est là un argument moral. Mais M. Nuel s'appuie en outre sur cet argument matériel que, si l'on examine les névrites au début, on trouve des lésions parenchymateuses primitives et dans les lésions observées plus tardivement la névroglie joue un rôle plus considérable qu'on ne lui attribuait.

La névrite optique alcoolico-tabagique est-elle primitive ou consécutive à une altération rétinienne? L'auteur rappelle qu'il a soutenu autrefois cette dernière idée, mais des recherches nouvelles la lui ont fait abandonner. Cependant il émet une nouvelle hypothèse intermédiaire : Etant admis que les fibres nerveuses et les cellules (neurones) ont réciproquement entre elles une puissance trophique, si les fibres optiques sont primitivement faiblement atteintes, les cellules rétiniennes, et plus particulièrement celles de la macula plus sensibles, en subiront la conséquence. De leur côté, elles verront diminuer leur action trophique sur les fibres qui leur aboutissent et qui sont précisément celles du faisceau maculaire. Ainsi s'expliquerait la localisation de cette névrite au faisceau central.

Le traitement des névrites optiques tient une place très honorable dans ce rapport, mais nous n'insistons pas parce qu'il est connu.

M. GALEZOWSKI, **Sur les affections syphilitiques de la rétine et leur traitement.** — Sur 558 malades atteints de syphilis oculaire, j'ai constaté 27 fois de la névrite optique, 76 fois de l'atrophie, le plus souvent consécutive à un tabes de nature spécifique, 114 fois c'est la choroïde qui était affectée. Les altérations vasculaires sont fréquentes mais souvent difficiles à voir à cause du trouble des milieux intraoculaires; le plus souvent c'est vers l'extrême périphérie, vers l'ora serrata que l'on découvre les premiers foyers de choroïdite qui sont une indication précieuse pour poser le diagnostic de syphilis, alors même que l'on ne trouve aucun autre symptôme.

Fréquents en effet sont les cas de syphilis ignorée; un signe précieux également est celui indiqué par Fournier, c'est quand plusieurs nerfs craniens sont tour à tour ou simultanément frappés.

Les symptômes oculaires profonds de la syphilis se manifestent le plus souvent au bout de deux ans, mais leur apparition peut aussi apparaître quinze et même vingt ans plus tard.

Le traitement des affections syphilitiques du fond de l'œil par des médications internes, pilules de sublimé, de biiodure, liqueur

de van Swieten, etc., ne donnent que des résultats à peine appréciables; seules les frictions mercurielles méthodiques et longtemps prolongées pendant deux fois trois cent soixante-cinq jours, sans un jour de moins, à la dose de 2 grammes par jour, permettent d'amener la guérison même dans les cas où la médication interne a été préalablement appliquée sans succès; l'iodure de potassium est plus néfaste qu'utile contre les névrites, les choroïdites, etc.; il faut soigneusement en éviter l'emploi; c'est pendant des années, comme le dit M. Fournier, qu'il faut appliquer la médication mercurielle pour obtenir des résultats.

Dr Kopff. **Un cas de névrite optique double d'origine grippale, suivie de guérison.** — Il s'agit d'un cas de névrite optique bilatérale, infectieuse, qui s'est développée il y a dix-huit mois, au cours d'une grippe d'allure banale et sans symptômes généraux sérieux, chez un homme de 40 ans, robuste et toujours bien portant jusque-là, sans antécédent ni diathèse d'aucune espèce.

Au sixième jour de cette grippe, il se réveilla ne voyant plus clair et ne présentant comme signe extérieur que de la mydriase dans les deux pupilles et une congestion marquée de la face. Il ne comptait plus les doigts et les perceptions lumineuses seules étaient conservées.

A l'ophtalmoscope, signes de papillo-rétinite plus marqués à gauche qu'à droite, avec hyperémie, œdème et stases veineuses, le tout à un degré moyen, et, en somme, signes ophtalmoscopiques pas proportionnés aux signes fonctionnels qui allaient presque jusqu'à l'amaurose. Traitement institué avec le médecin de la famille : sangsues, quinine, calomel à dose purgative, régime lacté. Etant donnée la gravité du pronostic, une consultation a eu lieu avec M. le prof. Panas et le diagnostic et le traitement sont confirmés.

Au bout de quelques jours, légère amélioration ophtalmoscopique et fonctionnelle (les doigts peuvent être comptés à 0 m. 25). Cette amélioration, sous l'influence prolongée du même traitement dirigé et espacé suivant les circonstances, a suivi une marche continue et régulière, si bien que, quatre mois après le début, l'acuité visuelle était remontée à 8/10 pour l'œil droit et à 7/10 pour l'œil gauche, avec disparition complète de la mydriase et de l'œdème papillo-rétinien; les papilles restent très légèrement décolorées dans leur limbe temporal.

Il s'agissait donc d'une névrite optique bilatérale, infectieuse, grave, d'origine grippale, survenue au cours d'une grippe de forme en apparence atténuée et qui a marché vers la résorption sans avoir le temps de trop comprimer et de détruire les fibres optiques

et en ramenant une vision à peu de chose près normale, l'œil droit n'ayant perdu que 2/10 et l'œil gauche que 3/10 de leur acuité, et cela sous l'influence d'un traitement qui avait surtout pour objectif l'élimination des agents toxiques et leur destruction.

DRUAULT. **Pathogénie de l'amaurose quinique.** — D'après des expériences faites sur le chien, l'auteur se range à l'opinion qui fait de l'amaurose quinique une dégénérescence des cellules ganglionnaires de la rétine. Mais celle-ci est surtout le fait d'une action directe du poison et non de la vaso-constriction, comme on l'admet généralement. Deux faits nouveaux démontrent qu'il ne s'agit pas d'une nécrose ischémique :

1° La dégénérescence respecte le centre de la rétine, et le fait ne peut s'expliquer par une disposition vasculaire.

2° Si la quinine est donnée cinq ou six jours après qu'une section du nerf optique a été faite en arrière de l'entrée de l'artère centrale, l'action du poison ne se manifeste plus d'une façon appréciable sur les cellules ganglionnaires de la rétine, quoique la vaso-constriction puisse se faire comme sur un œil non névrotomisé.

Après la section du nerf optique en arrière du point de pénétration de l'artère centrale de la rétine, il se produit dans cette membrane une dégénérescence de la couche de cellules la plus interne, la couche des cellules ganglionnaires ou multipolaires, dont les cylindres-axes forment le nerf optique. Ces cellules disparaissent au bout de dix à vingt jours.

D'autre part, si on fait à un chien, en un point quelconque du corps, une injection sous-cutanée de chlorhydrosulfate de quinine, à raison de 17 à 19 centigrammes de sel par kilogramme d'animal, le plus souvent le chien devient aveugle au bout de cinq à six heures et reste tel. Cette cécité est due à une destruction des mêmes cellules multipolaires, dont la dégénérescence est très rapide. Au bout de dix heures, on peut déjà reconnaître une chromatolyse très avancée de ces cellules, et même, dans quelques-unes, une destruction complète de la substance chromatique.

Maintenant si, après avoir fait la névrotomie sur l'un des yeux d'un chien, on lui injecte de la quinine, la dégénérescence des cellules multipolaires du côté opéré se fait d'autant moins que l'on a attendu plus longtemps après la névrotomie pour faire l'injection de quinine, pourvu que ce soit évidemment avant que les cellules aient disparu par le fait de la section du nerf optique. Lorsque l'intoxication est faite vingt-quatre heures après la névrotomie, il ne se produit pas encore de différence dans la dégénérescence des deux rétines, toutes les cellules multipolaires ont disparu quarante-huit heures après l'injection; si l'intervalle

entre la névrotomie et l'injection est de deux jours, quelques cellules multipolaires du côté névrotomisé persistent. Avec un intervalle de quatre jours, la différence est très accusée. Enfin, si on laisse un intervalle de six jours, et qu'on tue le chien deux jours après l'injection, la rétine du côté névrotomisé ne semble plus présenter que les altérations consécutives à la névrotomie qui remonte alors à huit jours, les cellules multipolaires n'ont pas diminué de nombre, elles sont seulement le siège d'un certain degré de chromatolyse, tandis que, du côté opposé, la destruction des cellules est sensiblement complète.

Cette conservation relative des cellules multipolaires de l'œil névrotomisé ne peut être attribuée qu'aux modifications qui surviennent dans ces cellules à la suite de la névrotomie. En même temps qu'elles perdent leur état normal, elles perdent aussi cette sensibilité si spéciale et si nette qu'elles présentaient à l'intoxication quinique.

M. Rochon-Duvigneaud. — M. le prof. Uhthoff a signalé dans son rapport des cas de névrite par auto-infection chez les carcinomateux; je crois que, si l'on cherchait bien, on trouverait d'assez nombreux faits de ce genre; pour ma part, j'en ai observé un récemment dans le service de M. Lanceraux. Le malade était atteint de carcinose stomacale, il était alité, mais, malgré cela, à cause de son extrême faiblesse, il était sujet à de fréquentes lipothymies; on me fit appeler parce que le malade se plaignait de ne plus voir; je constatai, en effet, que les mouvements de la main étaient à peine perçus, les pupilles un peu dilatées, rien autre d'anormal, à part une petitesse très notable des vaisseaux du fond de l'œil qui étaient presque rectilignes. A l'autopsie, on trouva un carcinome de l'estomac, mais les reins étaient absolument sains et je ne pus trouver aucune lésion dans le nerf optique qui pût laisser supposer une névrite rétro-bulbaire présente ou passée; il n'y avait pas davantage d'altération rétinienne. Dans le cerveau, aucune hémorragie, aucun foyer de ramollissement. Ne serait-on pas autorisé dans ce cas à penser à une amblyopie centrale par ischémie.

M. Parinaud. — La pathogénie de la névrite alcoolique s'expliquerait pour moi facilement en admettant que l'action toxique porte sur l'ensemble du neurone de la périphérie au centre. Pourquoi cette action atteint-elle surtout les fibres axiales du nerf optique? c'est peut-être par une action élective semblable à celle du curare sur les plaques nerveuses, à celle du tétanos sur les muscles de la mâchoire, à celle du poison diphtérique sur le voile du palais et sur l'accommodation. Il s'agirait dans ces cas non pas d'une dégénérescence descendante, mais d'une im-

prégnation générale de tout le neurone, action plutôt centrale que périphérique, comme le prouve la dischromatopsie toujours observée et le bilatéralité simultanée et symétrique des lésions; c'est aussi là ce qui explique, du reste, la réintégration complète de la fonction quand l'intoxication n'a pas été trop prolongée.

Quant aux névrites infectieuses, elles sont plus nombreuses et plus fréquentes que ne paraît le croire M. Uhthoff. M. Dor vient à l'instant même de nous apprendre que les oreillons étaient une cause fréquente de névrite rétro-bulbaire; j'ai autrefois appris qu'il en était de même pour l'érysipèle et le rhumatisme. L'influenza nous a montré, dans ces dernières années, quel rôle important cette maladie infectieuse peut jouer dans les infections du nerf optique. L'infection, dans tous les cas, est périphérique d'abord, mais fréquemment les centres nerveux peuvent être atteints secondairement.

M. Darier. — Je ne veux dire que quelques mots au sujet des observations apportées par M. Santos-Fernandez. Qui de nous ne s'est pas demandé bien des fois pourquoi tel gros fumeur n'est jamais intoxiqué, alors que d'autres le sont en fumant beaucoup moins. C'est qu'à côté de la cause efficiente, il y a toujours la cause occasionnelle. Je ne citerai ici que 3 cas pour montrer combien les causes occasionnelles sont importantes dans l'amblyopie toxique. Un ouvrier, âgé de 60 ans, ayant beaucoup fumé toute sa vie, à la suite d'un gros chagrin perdit l'appétit sans pour cela cesser de fumer, au contraire. Il vit sa vision diminuer considérablement et brusquement. La guérison s'est promptement obtenue par un régime approprié. Un second fumeur devint amblyope à la suite d'une gastrite, un troisième à la suite d'un surmenage intellectuel prolongé. Nous devons donc admettre que tel individu, qui supporte très bien en bonne santé une forte dose de nicotine, sera intoxiqué par elle s'il est en état de déchéance organique, et je crois que le fait que nous cite M. Santos-Fernandez, que l'amblyopie toxique devient fréquente au moment où une armée se met en campagne, peut s'expliquer facilement par le fait du surmenage sans qu'il soit besoin de chercher une autre cause.

M. Bloch (Ratibor). —J'ai noté dans certains cas d'affection du nerf optique qu'un scotome périphérique précède le développement du scotome central et en étudiant l'effet du traitement mercuriel sur les atrophies tabétiques, j'ai relevé ce point que la cure mercurielle augmente le scotome périphérique.

Dr Lougnon. **Nouveau procédé pour la cure des cataractes secondaires.** — Lorsque l'on opère certaines variétés de cataractes secondaires, que l'on se serve d'une ou de deux aiguilles à

discision de Bowman, d'une ou de deux aiguilles-serpettes, on rencontre parfois de grandes difficultés : les opacités fuient sous les aiguilles, on tâtonne ou l'on produit des tiraillements qui ne sont pas sans dangers, et, en définitive, les résultats ne sont pas toujours bons.

Pour remédier à ces inconvénients, j'ai imaginé un procédé que je vais décrire.

Je me sers d'une aiguille-serpette peu courbe et d'une aiguille à discision de Bowman sur laquelle j'ai fait pratiquer par M. Collin une fine cannelure de 3 ou 4 millimètres de longueur, allant jusqu'au milieu du plat de la petite lance.

L'œil étant anesthésié et fixé avec une pince que je confie à un aide, de la main gauche je ponctionne la cornée à 2 millimètres du limbe avec cette aiguille cannelée, je la pousse dans la chambre antérieure et je vais embrocher avec elle les opacités pupillaires dans le point où je veux créer une brèche. Puis, maintenant cette aiguille immobile, sa cannelure tournée en avant, de la main droite je ponctionne la cornée dans un point symétrique avec une aiguille-serpette dont je conduis la pointe vers mon aiguille cannelée. A ce moment, j'abaisse un peu le manche de cette aiguille cannelée de manière à tendre légèrement les petites masses chargées sur elle et, en introduisant la pointe de la serpette dans la cannelure, je divise les opacités facilement et avec une grande précision.

J'avais imaginé ce procédé pour certains cas particuliers, je l'emploie maintenant pour toutes les variétés de cataractes secondaires et j'en obtiens d'excellents résultats.

Dr TERSON (père). **L'arrachement d'un lambeau de la capsule antérieure au cours de l'extraction de la cataracte envisagé dans ses rapports avec les divers procédés opératoires.** — L'excision de la capsule antérieure dans l'opération de la cataracte a une importance si considérable que Daviel lui-même en avait reconnu l'utilité, tout au moins dans les cas où elle était épaisse et dure. Il circonscrivait alors au moyen d'une aiguille à discision un petit disque de la cristalloïde antérieure qu'il excisait ensuite avec des pinces appropriées. Une thèse de la Faculté de Paris de 1804 traite déjà de cette question importante. M. Terson, depuis plusieurs années, est un partisan convaincu de l'extraction d'un lambeau aussi grand que possible de la cristalloïde antérieure, cause la plus fréquente des cataractes secondaires. En effet, une capsule largement ouverte est pénétrée librement par l'humeur aqueuse qui dissout et fait résorber les masses corticales qu'aurait protégées la cristalloïde laissée en

place et cicatrisée. La kystectomie, pour avoir tous ses effets, demande à être pratiquée avec l'iridectomie; cette dernière opération peut n'intéresser qu'un très petit lambeau d'iris, juste assez pour que les mors de la pince ne viennent pas déchirer ou froisser cette membrane. Une iridectomie de petite dimension ne présente du reste aucun inconvénient dans l'opération de la cataracte.

M. Truc. **Deux cas d'abaissement de la cataracte.** — L'abaissement de la cataracte est une opération que bien peu de jeunes oculistes ont vu faire. Rares même sont ceux qui ont vu des malades opérés par ce procédé, et pourtant si cette opération n'avait pas donné des succès réels elle n'aurait pas été pratiquée un million de fois et ne se serait pas perpétuée de l'antiquité jusqu'à de Graefe. Il ne faut donc pas reléguer d'une façon absolue cette opération au nombre des curiosités historiques. Mise bien à sa place, elle peut rendre encore bien des services. Ainsi, chez des malades qui ont déjà perdu un œil par hémorragie expulsive ou par suppuration, on sera en droit de pratiquer l'abaissement de préférence à l'ablation du cristallin. Cette opération sera même absolument préférée chez les animaux, chez les déments, les épileptiques, les agités, les alcooliques.

M. Panas. — Je suis très heureux de voir mettre en discussion l'opération de l'abaissement que, pour ma part, je n'ai jamais abandonnée de façon absolue et dont j'ai posé les indications bien nettes dans mon *Traité de pathologie oculaire*. Je considère que cette opération doit rester au nombre de celles qui doivent être enseignées aux élèves. Les milliers de succès obtenus par ce procédé ne doivent pas être oubliés, quelque importants qu'aient été les déboires qui ont suivi dans un si grand nombre de cas. J'ai connu un confrère, un praticien de province, qui, sans faire de l'oculistique une spécialité, pratiquait couramment l'opération de la cataracte par abaissement. Des nombreux malades qu'il a suivis pendant des années, il m'affirma avoir eu des succès complets dans une bonne moitié des cas.

M. Wickerkiewitz a vu dix cas de cataracte opérés par abaissement par son prédécesseur; dans presque tous les cas, ils étaient atteints de décollement de la rétine ou de choroïdite.

M. Hirschbeerg a vu autrefois un certain nombre de malades opérés par abaissement avec un résultat parfait, sans choroïdite, sans décollement de la rétine. Le plus souvent même, il était impossible de retrouver dans le corps vitré la moindre trace du cristallin qui avait été résorbé. Pour que cette résorption se fasse dans des conditions favorables, il faut que le malade ait été opéré entre 40 et 50 ans; c'est passé cet âge que les complications glau-

comateuses et autres ont le plus de chance de se guérir. Aux Indes, où l'opération de la reclinaison est couramment pratiquée chez les cataractés aux environs de la quarantaine, les résultats obtenus sont souvent très bons. L'opération par abaissement ne doit donc pas être complètement abandonnée, elle peut dans certains cas rendre de réels services.

M. Dor (père) a pratiqué trois fois l'abaissement de la cataracte dans des cas spéciaux : 1° chez un malade qui avait été opéré d'un côté sans succès; 2° chez une femme très âgée habitant un chalet sur la Gemmi et qui ne voulait pas quitter son toit natal même pour regagner la vue; enfin, chez un homme atteint d'affection cardiaque grave qui ne devait pas vivre plus de six mois encore; dans ces cas l'opération à lambeau eût présenté des abus opératoires sérieux.

M. Gayet. — L'arsenal thérapeutique n'est pas déjà si riche pour que nous nous départissions d'un procédé opératoire qui, en somme, nous donne de bons résultats dans la moitié des cas. Dans ma pratique personnelle et hospitalière, je n'ai jamais abandonné d'une façon complète l'abaissement de la cataracte, je puis même dire qu'il ne se passe pas d'année sans que je pratique une opération de ce genre.

M. Valude a pratiqué deux fois l'abaissement de la cataracte chez des malades qui avaient déjà perdu un premier œil par des hémorragies intraoculaires.

M. le Dr Jean Santos-Fernandez. **Amblyopie par suite de névrite périphérique due à une auto-intoxication d'origine intestinale par défaut d'alimentation.** — L'île de Cuba, contrée fertile et riche, éprouva les effets ravageurs qui sont le propre de toute guerre et auxquels vint s'ajouter la mesure stratégique adoptée par le gouvernement espagnol, d'après laquelle tous les paysans de la campagne devaient se concentrer dans les villes; cette mesure nuisit à l'ennemi, mais ce fut au détriment de l'agriculture qui, faute de bras, resta paralysée, en même temps que les cultivateurs se voyaient contraints à mener une vie errante dans les centres qu'ils emplissaient de misère et de paludisme.

L'anémie, qui est déjà facile dans les pays chauds, vit augmenter son contingent avec les privations de tout genre et l'affaissement moral qu'apportait à tous les esprits une guerre implacable chez des gens absolument décidés à conquérir leur indépendance ou à périr.

Nous qui étions établi à la Havane depuis la première guerre de dix ans, ce qui nous valut de contempler de près les ravages

de la seconde et de constater l'augmentation de l'amblyopie alcoolique pendant la période d'armement et sa diminution à l'époque de la paix, nous ne devions point nous étonner de voir, quelques mois après le commencement de la dernière campagne, monter le chiffre des diagnostics d'amblyopies toxiques; cependant, nous remarquâmes aussi que quelques cas, malgré qu'ils avaient plusieurs des symptômes subjectifs et objectifs de l'intoxication alcoolique, tombaient sur des individus dont les habitudes ne prêtaient aucunement à soupçonner l'existence d'un pareil processus. Néanmoins, étant donné que la plupart des malades ont une tendance à cacher leurs habitudes alcooliques, surtout lorsqu'elles ne sont pas invétérées, cela nous a fait regarder les cas avec une certaine défiance et, malgré le doute, nous diagnostiquions : amblyopie toxi-éthylique.

Notre illustre confrère — déjà disparu — le Dr D. Madan, qui habitait une ville rapprochée de la Havane (Matanzas), avait fait la même remarque que nous, et comme nous étions intimement liés l'un à l'autre par des rapports scientifiques, il nous fit part, en décembre 1897, du fait tel que nous l'avions observé et tout de suite il nous exprima son avis que l'affection dont il s'agit n'était point absolument de nature alcoolique.

Nous contestâmes ce point de vue en lui faisant comprendre que, bien que pris de doute tout d'abord, ce doute s'était évanoui, attendu que les sujets ont toujours le soin de cacher les origines alcooliques de la maladie; de plus, quand bien même nous accorderions une réelle valeur à la faiblesse par insuffisance et mauvaise qualité de la nourriture et par suite de l'anémie, nous croyions que c'était l'alcool le premier facteur, car, chez des individus ainsi débilités, il suffisait pour les troubler de l'ordinaire de vin qu'on boit dans les repas et même la simple quantité qu'on ajoute, dans une ordonnance, au quinquina ou à une autre substance quelconque.

M. Madan n'était point convaincu par notre raisonnement, et au mois de mars 1898, trois mois avant d'être emporté par le paludisme qu'il avait contracté en soignant avec un zèle héroïque tant de malheureux arrachés à leurs foyers, il publia dans la *Cronica Medico-Quirurgica* de la Havane un article intitulé : « Note sur une forme sensitive de névrite périphérique, amblyopie pour cause de névrite optique rétro-bulbaire », et dans lequel il soutenait que, à cette époque-là, il existait à Matanzas une amblyopie toxique chez un certain nombre d'individus qui, ni par leurs déclarations, ni par leurs habitudes de travail, ni par l'ensemble de phénomènes qu'ils présentaient, ne pouvaient être soupçonnés d'éthylisme d'une façon indéniable.

Dans ce travail, il rapporte 80 cas de ce genre observés dans une période de quatre mois environ, et il regarde ce chiffre comme extraordinaire, car ce nombre de malades atteints d'amblyopie et présentant les caractères de la névrite rétro-bulbaire surpassait de beaucoup celui qu'on pouvait observer, en un laps de deux ou trois ans, dans une ville telle que Matanzas, où ni le chiffre de ses habitants, ni leur manière de vivre ordinaire ne peuvent justifier la possibilité de provocations fréquentes vers les intoxications alcooliques. D'autre côté — ajoute-t-il — la plupart des malades appartiennent au sexe féminin, à la classe pauvre et ouvrière qui vit d'une courte paye et d'un métier rémunérateur qui pourrait leur fournir les moyens ou l'occasion d'abuser inconsciemment des boissons alcooliques. Tous ceux qui sont interrogés accusent la pauvreté de leur alimentation et l'état précaire de leur existence qui ne leur permet aucunement le luxe des libations fréquentes, alors qu'ils sont obligés d'accomplir de vrais efforts de travail pour satisfaire aux besoins les plus pressants de leur existence.

Le mémoire de M. Madan nous amena à fixer encore davantage notre attention sur les cas que nous avions déjà observés et sur ceux qui se sont présentés plus tard, et nous avons été obligé de reconnaître, avec lui, l'existence d'une nouvelle entité pathologique, en constatant d'une façon cette fois bien définie que les individus présentaient les caractères d'une amblyopie centrale; tous ces malades s'expriment de la même façon : sensation de brouillard ou voile qui les empêche de voir la figure d'une personne connue à une certaine distance, en même temps qu'ils ne peuvent ni lire ni écrire; les femmes ne peuvent enfiler une aiguille; les ouvriers n'aperçoivent point les détails de leurs travaux.

L'acuité visuelle baisse sensiblement et progressivement au point de ne pouvoir distinguer les caractères de l'échelle de de Wecker à n'importe quelle distance, et, cependant, ces malades conservent la vue périphérique, à un degré suffisant pour aller d'un côté à l'autre en distinguant tous les objets. On remarque presque toujours un rapport net entre la diminution de l'acuité visuelle à courte et à longue distance; ceux qui atteignent seulement 1/10, 1/8, 1/6 et 1/4 de l'échelle à 5 mètres sont dans l'impossibilité de lire le 1, 2, 3 et 4 de celle des petits caractères à 25 ou 20 centimètres.

On constate en même temps une dyschromatopsie très nette chez beaucoup de ces malades, et relative chez la plupart; à une certaine distance (5 mètres), ils ne distinguent point les couleurs des grands tableaux de l'échelle de de Wecker; mais ils voient,

à une distance de 1/2 mètre ou 1 mètre, les tableaux plus petits, et ils aperçoivent certaines couleurs mieux que certaines autres, ou bien ils confondent entre eux le vert avec le bleu et le rouge avec une autre couleur qu'ils comparent au violet; par contre, le jaune est toujours vu distinctement.

Ils affirment tous qu'ils voient mieux la nuit, c'est-à-dire à la lumière artificielle. Nous n'avons pas trouvé de scotome central. La pupille est presque toujours dilatée chez les individus jeunes et légèrement contractée chez quelques adultes et vieillards.

A l'ophtalmoscope on note une régularité d'aspect dont on peut rapporter les caractères à quatre types et les considérer comme autant de phases successives d'une même lésion (névrite rétro-bulbaire) : 1° aspect normal ou dans lequel tout au moins il n'est pas apprécié de changement de coloration ni de forme dans la papille ni dans les vaisseaux; 2° papille rosée d'apparence congestive, avec les artères amincies et les veines grossies et tortueuses, la rétine restant intacte; 3° décoloration de la papille qui ressemble à l'excavation physiologique augmentée des bords un peu diffus; 4° type d'atrophie simple avec des vaisseaux amincis, et prédominance de décoloration dans leur segment temporal.

Cet ensemble de symptômes et lésions se rattache à vrai dire à l'amblyopie toxique d'origine alcoolique; mais si on recherche — comme l'avait fait avant nous le Dr Madan — les autres caractères qui sont le propre de l'intoxication éthylique, nous devons avouer qu'ils font absolument défaut.

Les troubles tabétiques avec pituite matinale; le sommeil interrompu par des cauchemars et des crampes sur les extrémités inférieures; le tremblement fibrillaire de la langue et des doigts; le facies congestif avec vascularisation capillaire et sueur des buveurs invétérés; la pollakiurie nocturne par hypertension artérielle, etc., tout cela fait complètement défaut, et on remarque par contre : des accès fébriles antérieurs et lointains qui laissent une anémie indéniable; des diarrhées à type dysentériforme dans une époque antérieure avec très peu d'urines et très colorées; sensation de poids ou gêne dans l'estomac avec appétit variable et surtout stomatite érythémateuse ou desquamative et troubles sensitifs des extrémités, particulièrement des extrémités inférieures. Ces stomatites, qui se répètent parfois chez plusieurs membres d'une même famille avec des alternatives d'amélioration et aggravation, ont persisté pendant quelques semaines et se sont modifiées lentement, sans constater l'apparition de plaques ulcéreuses ou exsudatives d'aphtes ou muguet.

Presque tous les malades de M. Madan accusaient une sensation de fatigue ou relâchement, avec des douleurs dans les masses

musculaires qui parfois augmentaient avec la pression de la main ou des doigts suivant le trajet des nerfs; sensation aussi d'engourdissement des doigts et des orteils, qui fut signalée également autour des lèvres dans 3 cas de femmes. D'autres fois, nous disait notre confrère, les douleurs s'irradiaient à la région plantaire du pied, dont les malades expliquaient l'hyperthésie en disant qu'ils éprouvaient de la douleur à cause de l'inégalité du sol où ils marchaient. Aucun ne présenta l'anesthésie complète, et c'est à peine si on a noté quelquefois le signe de Romberg; les patients pouvaient se tenir sur un pied sans tituber ou sans la chute caractéristique de l'anesthésie plantaire.

Le nombre de malades de ce genre observés par M. Madan à Matanzas est supérieur au chiffre des nôtres à la Havane, qui est une ville quatre fois plus grande. Cette particularité s'explique cependant, parce que Matanzas fut malheureusement la ville la plus éprouvée par la misère, à tel point que lui-même, M. Madan, en fut une victime à cause de son zèle pour y remédier et combattre ses conséquences.

Récemment M. le Dr Lopez qui, bien qu'absent de Cuba pendant la période de la guerre, retourna à l'île après le blocus par la flotte des États-Unis, lorsque la misère était plus grande à cause du manque de secours extérieur dans un pays déjà dévasté, a publié un article intitulé : « Amblyopie par dénutrition » et familièrement « amblyopie du blocus », affection qu'il attribue d'emblée à l'insuffisance et à la mauvaise qualité des aliments. Comme M. Lopez ne fait point mention du travail publié auparavant par M. Madan dans la *Cronica Medico Quirurgica* de la Havane, et ce sans doute parce qu'il l'ignorait, il est de toute évidence que son article n'a pu être influencé par les idées exposées par notre confrère de Matanzas et par moi après lui ; c'est pourquoi son travail constitue un appui très important en faveur de l'opinion soutenue déjà primitivement par M. Madan, à savoir que les troubles nutritifs occasionnés par une alimentation insuffisante et défectueuse chez des individus anémiés par le paludisme extrêmement généralisé, et moralement déprimés, ont été l'origine d'une espèce de névrite périphérique, laquelle a pu être confondue par nous, lorsque nous vîmes les premiers cas, avec celle qui est produite par l'intoxication éthylique.

Et s'il restait encore quelque doute sur l'étiologie de l'affection dont il s'agit, elle disparaîtrait en considérant que cette entité pathologique si analogue à l'amblyopie alcoolique disparut de la clinique une fois que la normalité eut été rétablie et qu'ont cessé les causes qui lui donnèrent naissance. Plus encore : quelques malades, dont l'atrophie de la papille restait stationnaire avec, par

suite, l'acuité visuelle très altérée, V=1/10, se sont trouvés notablement améliorés aussitôt qu'ils sont retournés à leurs travaux agricoles et ont joui du bien-être qu'ils avaient longtemps perdu. Un individu âgé de plus de 50 ans, qui a continué à habiter la Havane, dont l'atrophie de la papille avait progressé et dont l'acuité visuelle était inférieure à 1/10, à la suite d'une alimentation réparatrice et de la tranquillité morale fille de la paix, s'améliora lentement, et, deux ans après l'invasion de sa maladie, il atteint déjà V=1/6. *La Havane*, 1900.

Dr H. Dor père (Lyon). **Atrophie post-neuritique des deux nerfs optiques, due aux oreillons.** — Le 14 février (1900), le jeune André B..., âgé de 25 ans, vint me consulter; il se plaignait de perdre la vue depuis le mois d'avril de l'année dernière. En effet, de l'œil gauche il ne pouvait plus compter les doigts qu'à 1 mètre et du droit à 0 m. 25. Il y avait en outre une limitation assez considérable du champ visuel; il reconnaissait toutefois assez bien les couleurs. Je trouvai une atrophie des deux nerfs optiques de la forme si caractéristique qui est le résultat de la névrite optique. Les recherches anamnestiques les plus exactes n'indiquaient aucune autre cause possible qu'une crise d'oreillons qu'il eut en avril 1898, pendant son service militaire et pour laquelle il séjourna vingt-sept jours à l'infirmerie de Briançon. Il avait auparavant été un bon tireur, dans les régiments alpins. Déjà en décembre de la même année, il eut des photopsies et il s'aperçut qu'il voyait moins bien aux exercices du tir réduit. D'avril à mai 1899, la vue baissa rapidement. Le médecin en chef de l'hôpital de Briançon, qui l'examina les 18 et 19 juin, diagnostiqua déjà alors l'atrophie des nerfs optiques. Le 20 juin A.B... fut envoyé dans les forts et libéré le 20 septembre, malheureusement sans avoir fait constater officiellement son infirmité. Depuis sa première visite chez moi, il fut soumis à un traitement par les courants continus à 5 milliampères, et à des injections de strychnine de 5 milligrammes. La vue s'améliora sensiblement puisqu'il arriva à compter les doigts à 2 m. 50 avec l'œil gauche, à 1 mètre avec le droit, mais il ne fut pas possible d'obtenir davantage et cet état se maintint tel quel depuis.

J'avais cru d'abord que cette observation était unique, puis en faisant des recherches bibliographiques, j'ai trouvé que cette maladie était bien connue des médecins militaires. Je vous citerai d'abord un article du recueil des *Mémoires de médecine et chirurgie militaires*, 1876, p. 305, par Hatry (médecin-major de 1re classe).

3 *degrés différents d'altération ont été observés :*

1er *degré :* la vision est peu diminuée. La papille n'est pas injectée, pas d'infiltration péripapillaire, veines et artères volumineuses, pas de pouls veineux.

2e *degré :* acuité diminuée, papille hyperhémiée, veines et artères volumineuses, léger cercle d'infiltration péripapillaire.

3e *degré :* papille fortement injectée, se distingue à peine de la choroïde, pouls veineux, vaste cercle d'infiltration recouvrant la papille et l'origine des vaisseaux, acuité très diminuée, notion des couleurs quelquefois altérée, fumée, brouillards, bulbe injecté, paupières supérieures gonflées.

Interprétation. Il s'agit probablement d'un afflux sanguin qui comprime les vaisseaux dans la région parotidienne et détermine consécutivement des congestions intra-craniennes et intra-oculaires.

Pronostic bénin. Ordinairement l'acuité visuelle redevient normale dans un espace de quinze jours, vingt jours au plus.

Ensuite une observation de Talon (1883, p. 103) résumée dans l'article de M. Alfred Blanchard. (*Bulletin méd.*, 6 décembre 1899), qui a lui-même examiné un fait nouveau :

Atrophie double de la papille consécutive aux oreillons.

Les troubles oculaires ont été très rarement signalés comme complications de la fièvre ourlienne.

Hatry[1], le premier, a attiré l'attention sur ce sujet, après avoir observé un assez grand nombre de malades durant une épidémie d'oreillons qui éclatait à Lyon, en 1875.

Ses observations peuvent être divisées en 3 groupes et se résumer ainsi : *a*) acuité visuelle diminuée avec conjonctivite et papille hyperhémiée ; *c*) papille fortement injectée ; acuité visuelle très amoindrie, dyschromatopsie, larmoiement, photophobie, vertiges. Tous ces symptômes furent passagers et ne laissèrent pas de traces fâcheuses.

Il n'en fut pas de même chez le malade observé en 1881, par Talon[2]. C'était un jeune soldat qui avait toujours eu une excellente vue. Pas de tares héréditaires ou acquises. Un mois environ après le début d'une atteinte d'oreillons, des troubles visuels très prononcés surviennent dans son œil droit sans cause appréciable. L'examen ophtalmoscopique fait reconnaître une névro-rétinite.

1. *Arch. méd. milit.*, 1876, p. 303.
2. *Arch. méd. mil.*, 1883, p. 103.

Deux mois plus tard, la vision de cet œil était perdue; il y avait une atrophie de la papille.

La rareté de ces faits nous a engagés à rapporter un cas de ce genre que nous avons observé. Il s'agit d'une atrophie double de la papille et de troubles passagers qui ont porté sur le droit interne; le tout à la suite des oreillons.

En résumé, paralysie passagère du droit interne. Perte de la vue consécutive à une névro-rétinite qui a évolué vers l'atrophie. Le traitement suivi (sangsues aux mastoïdes, glace sur les yeux, iodure de potassium, frictions générales d'hydrargyre) a donné quelques résultats, alors qu'on pouvait penser que la vue de X... était à jamais perdue. Quelques mois, en effet, après le début de sa maladie, X... avait été réformé avec gratification d'une pension de retraite. Le diagnostic porté alors avait été ainsi libellé : « Atrophie des nerfs optiques, consécutive à une atteinte d'oreillons pendant une épidémie de fièvre ourlienne. Cette atrophie s'est développée rapidement pendant un congé de convalescence. Les moyens de traitement habituels n'ont produit aucun effet. »

Cette névro-rétinite ne pouvait-elle pas être attribuée à une tare héréditaire ou acquise? Nous n'avons rien relevé dans les antécédents de famille. Le malade n'accuse pas de syphilis et nous n'en trouvons pas de marques. Pas d'alcoolisme ni de causes d'intoxication. L'examen des urines, pratiqué à divers moments de sa maladie, n'a pas donné trace de sucre ou d'albumine. Pas de troubles intellectuels; pas de troubles de la sensibilité ni de la motilité. Rien d'anormal du côté des sinus de la face. Les phénomènes généraux du début (température, céphalalgie violente, vertiges, insomnie, embarras gastrique) ne sont pas suffisants pour faire admettre une méningite.

Avant tout examen, la perte si rapide de la vue aurait pu faire penser à une hémorragie du fond de l'œil, à un décollement de la rétine ou à une embolie de son artère centrale. Mais s'il en avait été ainsi, l'ophtalmoscope en aurait révélé quelques signes.

Atrophie des nerfs optiques consécutive aux oreillons était donc bien le diagnostic qui s'imposait. La relation de cause à effet était évidente et on aurait pu suivre le dernier stade inflammatoire de la névro-rétinite, jusqu'à la période d'atrophie blanche des papilles.

Mais comment se produit pareille complication ourlienne?

Hatry, ayant observé que des troubles visuels apparaissaient au moment où le développement des oreillons était porté à son plus haut degré, crut pouvoir les attribuer aux congestions dans les cavités intra-craniennes et intra-oculaires, déterminées par l'afflux

sanguin qui comprime les vaisseaux du cou dans la région parotidienne.

Talon pensait que les altérations de la papille et de la zone péripapillaire étaient symptomatiques d'accidents cérébraux associés.

Il est une cause, croyons-nous, dont il faut tenir compte entre toutes : c'est celle de l'infection. Comme toutes les maladies infectieuses, les oreillons sont capables d'amener, du côté de l'appareil visuel, des troubles passagers ou définitifs, suivant l'action plus ou moins délétère du poison sécrété. Que l'infection soit profonde, et la cellule visuelle, troublée dans sa constitution, le sera fatalement dans sa fonction.

Mais pour en arriver là, il faut à une maladie infectieuse le temps suffisant pour que de ses toxines elle puisse fortement imprégner l'organisme.

Séance du lundi matin 6 août.

Le centre cortical de la vision (Rapport par le professeur HENSCHEN, d'Upsal). — L'auteur, après avoir parlé des diverses méthodes de recherches et de leur valeur respective, étudie rapidement l'anatomie. Il met d'abord hors de doute la décussation des nerfs optiques. Il suit les trois faisceaux du nerf dans le nerf lui-même, dans le chiasma et dans les bandelettes où, d'après lui, ils se trouvent encore très nettement séparés. C'est ce qu'il appelle la *portion frontale des voies optiques.*

Le faisceau maculaire, quant à sa localisation originelle corticale, tiendra une grande place dans ce travail, comme c'est bien juste d'ailleurs, puisque c'est encore le point le moins élucidé de toute la question optique. Henschen admet la décussation dans le chiasma du faisceau maculaire qui devient central dans le chiasma ainsi que dans la bandelette jusqu'au corps genouillé externe.

« Des descriptions détaillées qui précèdent, dit l'auteur, il faut retenir qu'en somme, la situation des fibres optiques est homonyme dans la rétine et dans les voies optiques frontales et que les divers quadrants de la rétine correspondent à des faisceaux qui se continuent séparés jusqu'au corps genouillé... »

Portion intermédiaire (moyenne) des voies optiques. Ce sont les ganglions sous-corticaux. La meilleure méthode d'étude est la méthode d'étude anatomo-clinique et encore parmi les cas cliniques les plus probants sont les cas dits négatifs, ceux dans lesquels il existe une lésion des ganglions centraux sans qu'elle soit accompagnée de troubles visuels. Ces cas démontrent que l'hémia-

nopsie dans les destructions du *thalamus* et du *pulvinar* ne dépend pas de la lésion de ces ganglions, mais d'une action sur le corps genouillé externe.

Le corps genouillé interne et les tubercules quadrijumeaux postérieurs semblent n'avoir aucune signification directe pour la vision. Par contre, il existe un rapport fixe entre les nerfs optiques et les trois autres ganglions centraux, le corps genouillé externe, le pulvinar et les tubercules quadrijumeaux antérieurs. Mais un seul de ces ganglions, le corps genouillé externe, semble recevoir des fibres optiques transmettant directement les impressions visuelles au centre optique. Dans ce ganglion, les fibres nerveuses optiques se dissocient dans leurs branches terminales et viennent indirectement en contact avec les cellules ganglionnaires, lesquelles émettent alors des fibres nerveuses qui se dirigent en arrière dans les voies optiques occipitales. Les deux autres ganglions semblent jouer le rôle de ganglions réflexes pour les impressions visuelles et être ainsi des points de ralliement entre la rétine et les couches corticales et les autres parties du cerveau.

Vient ensuite la grande discussion sur la localisation encore indéterminée exactement du centre cortical de la vision. Tout d'abord, cependant, on semble en général d'accord à éliminer la surface externe du lobe occipital. Le centre visuel paraît devoir être cherché à sa face interne. Et ici la discussion se réduit entre l'opinion de l'école française (Déjerine-Vialet), qui localise ce centre à *toute l'étendue de la face interne, étant limité en avant por la scissure perp. int., en haut par le bord supérieur de l'hémisphère* en bas par le bord *inférieur de la 3e occipitale, en arrière par le pôle occipital*, entre la dernière opinion de Monakow pour qui la *sphère visuelle, en outre de toute l'écorce des circonvolutions occipitales proprement dites* (*cuneus, lobe lingual, gyrus descendens* O^1 et O^2), *contient encore au moins la partie postérieure du pli courbe*, et enfin entre l'opinion de Henschen qui *localise le centre visuel dans l'écorce de la scissure calcarine et à son voisinage le plus immédiat*. Dans son travail de 1892, Henschen s'exprimait ainsi : « Je suis donc disposé à limiter le centre visuel à la surface où apparaît d'une manière évidente le ruban de Vicq d'Azyr... » De cette opinion, il faut rapprocher celle plus récente de Cajal basée sur ses belles études anatomiques : « le ruban de Vicq d'Azyr est formé par les dernières ramifications des fibres optiques » et il l'appelle le « plexus optique » ou « le ruban de Gennari ». Il faut donc considérer, dit-il, ces couches comme l'endroit principal de la substance grise dans lequel se projette l'image optique et où se projette la sensation optique.

Les centres corticaux de la vision (*Recherches anatomiques et expérimentales*), rapport par le Dr S. BERNHEIMER (de Vienne). — L'auteur pose ainsi la question à résoudre : Que peut-on attendre de l'anatomie et de l'expérimentation chez les animaux? Cette méthode permet-elle d'établir les limites exactes du centre visuel cortical? Le mode de terminaison des fibres maculaires dans l'écorce du cerveau peut-il être démontré? Ou bien, est-il évident, comme c'est possible, que, malgré tant de soigneuses études anatomiques et cliniques, on n'est arrivé jusqu'ici à aucune entente sur ce point?

M. Bernheimer ne manque pas de faire ressortir combien est sujette à caution l'expérimentation chez les animaux, surtout dans le domaine clinique. Il en est de même de l'examen microscopique du cerveau opéré.

Le rapporteur commence par discuter l'opinion de Munk concernant la localisation du centre visuel en général et de la région maculaire en particulier. D'après Munk, dans la région visuelle occipitale et vers son milieu est située une petite zone bien circonscrite de 1 cent. 1/2 de diamètre qui représente la projection de la macula de l'œil opposé. Munk admet donc un entrecroisement des fibres maculaires relativement à l'écorce cérébrale. Une destruction bilatérale de cette petite zone arrondie détermine, chez l'animal, une cécité centrale. Les animaux ont, au sens clinique, un scotome central et sont, comme s'exprime Munk, atteints de « cécité de l'âme ». Munk considère les environs de cette région maculaire du cerveau comme représentant la projection du reste de la rétine.

Le rapporteur dit, comme von Monakow, que ces troubles désignés par Munk sous le nom de « cécité de l'âme » s'expliquent par des lésions des fibres d'association partant d'autres domaines de l'écorce pour aller à la sphère visuelle, ou de cette dernière à d'autres régions corticales.

On connaît aussi la théorie de Munk sur la *projection de la rétine sur la sphère visuelle*. Comme la région maculaire, chaque partie de la rétine serait en relation avec un territoire cortical restreint dans les deux hémisphères et chacun des faisceaux, croisé ou direct, innerve un domaine cornéen spécial. Le faisceau direct s'épanouirait à la face externe, le faisceau croisé à la face interne du lobe occipital.

Les expériences de V. Bechterew sur le chien et le chat ont paru de nouveau rendre vraisemblable une sorte de projection de détail des rétines sur l'écorce cérébrale. Le rapporteur donne les raisons pour lesquelles il ne peut pas être convaincu d'une telle projection.

Presque tous les auteurs sont d'accord au sujet de la localisation du centre visuel. Cependant il y a quelques variantes à propos des limites. La plus importante est caractérisée par l'opinion de Ferrier et de Lannegrace qui localisent le centre visuel chez le singe exclusivement dans le gyrus angulaire, affirmant que la destruction du lobe occipital n'entraîne après elle aucune diminution importante de la vision.

Nous n'insisterons pas sur les belles recherches de Monakow par la méthode des dégénérescences. Elles ont contribué à bien établir la localisation du centre visuel et, en plus, elles ont mis en évidence les liens qui unissent, par des fibres d'association, d'autres points de l'écorce avec le centre cortical de la vision.

Le rapporteur, après avoir relaté ses procédés de recherches et les résultats des autres, consacre une partie de son travail à l'exposition de sa méthode et de ses idées.

M. Bernheimer a étudié des cerveaux de nouveau-nés et d'enfants de 1 à 2 ans, utilisant pour cela la méthode de l'étude du développement des gaines myéliniques qu'il a employées le premier depuis des années, en ce qui concerne les voies optiques. Nous ne pouvons nous étendre ici sur le détail de ses recherches. En voici les conclusions : « Toutes les grosses cellules ganglionnaires du corps genouillé externe, noyau terminal principal du nerf optique, envoient leurs prolongements cylindraxiles dans la partie de la radiation optique située du côté médial et les radiations terminales de ces fibres optiques vont influencer presque exclusivement les cellules pyramidales des circonvolutions de la face interne du lobe occipital : le cuneus, la scissure calcarine, le lobe lingual et le gyrus descendens. Des destructions étendues de l'écorce de ces parties du cerveau ou la destruction des fibres de la radiation optique qui s'y rendent, c'est-à-dire de petits foyers situés du côté interne dans la substance blanche du lobe occipital, ne déterminent en réalité que des hémianopsies pures, sans autre symptôme de déficit psychique, c'est-à-dire sans symptômes de cécité de l'âme. Mais si les lésions de la substance blanche, par leur étendue ou par leur situation latérale ou par des destructions profondes des circonvolutions latérales du lobe occipital, ont détruit les parties importantes des fibres d'association, alors seulement s'ajoutent à la simple hémianopsie pure tous les symptômes possibles d'altération de la vision psychique, c'est-à-dire la cécité de l'âme.

Une très intéressante partie de ce rapport est consacrée à l'étude de la *localisation de la macula*.

L'auteur rappelle les opinions des différents auteurs; nous avons vu plus haut celle de Munk. Fœrster place le champ corti-

cal de la macula dans la partie postérieure de la scissure calcarine. D'après lui, cette petite région serait irriguée par deux artères, l'une commune au reste de la zone visuelle, l'autre particulière. Henschen place le champ maculaire dans la partie antérieure de l'écorce calcarinienne. Wilbrand croit que chaque point de la macula est représenté aussi bien dans la sphère visuelle droite que dans la gauche; qu'après la perte de la représentation corticale d'un point maculaire, son congénère dans l'autre moitié du cerveau entre en fonction à la place de celui qui a été détruit.

L'auteur du rapport n'admet pas la représentation corticale de la macula comme partie séparée du reste du centre visuel. Pour lui, il n'y a pas de localisation de la macula. Il se base sur le fait clinique que, dans aucun cas connu, la vision maculaire n'a été signalée comme perdue, les parties périphériques de la rétine conservant par contre leurs fonctions normales. Ces cas négatifs sont opposés aux cas positifs d'hémianopsie double avec conservation de la vision centrale.

Pour expliquer ces derniers, Bernheimer, d'accord avec Monakow, admet que la représentation de la macula est déjà si richement établie dans le corps genouillé externe que presque toutes les parties de ce ganglion sont pourvues de terminaisons de fibres maculaires. Avec un mode de dispersion si étendu des fibres maculaires dans le corps genouillé externe, les excitations de la macula peuvent toujours être transmises à l'écorce, tant qu'il reste dans la radiation optique des fibres capables de conduction. Même lorsqu'il ne reste qu'un petit nombre de communications entre les centres optiques primaires et l'écorce (par exemple, la seule radiation du pulvinar), il est à croire que les excitations qui atteignent la macula peuvent encore être conduites jusqu'à l'écorce cérébrale.

Une autre raison de M. Bernheimer est que, puisqu'il faut repousser toute représentation en îlot de la macula dans le corps genouillé, il est également invraisemblable *a priori* que la macula soit représentée par un îlot dans l'écorce cérébrale.

Sur les centres corticaux de la vision (Rapport par le prof. A. Angelucci, de Palerme). — Le rapporteur étudie spécialement le *siège cérébral des actes visuels et le mécanisme de leur production.*

L'auteur jette d'abord un coup d'œil rapide sur le système nerveux central des êtres vivants, depuis les plus inférieurs dans l'échelle de l'organisme jusqu'aux supérieurs. Chez les animaux inférieurs (invertébrés) une chaîne ganglionnaire à connexions

presque uniquement directes, tient lieu d'encéphale. L'apparition de ce dernier dans la série animale implique le croisement des faisceaux centraux.

Les classes les plus élevées se distinguent par les centres d'association qui prennent plus d'importance à mesure que l'on monte dans l'échelle animale. L'auteur en déduit ainsi le mécanisme de la vision :

« Les impressions du monde extérieur transformées tout d'abord dans les couches externes de la rétine en actions chimiques et en mouvements, provoquent un travail tellement associé dans toute la chaîne des neurones visuels que la réaction d'une rétine peut en éveiller une semblable dans la rétine de l'autre côté. Ce processus, que l'expérimentation peut parfaitement démontrer, provoque dans le cerveau, par l'intermédiaire des centres corticaux et sous-corticaux, d'autres processus d'association destinés à l'efficacité des fonctions sensitives et motrices de l'appareil périphérique. L'acte psychique de la vision obéit donc aux mêmes lois biologiques qu'un acte conscient de motilité. En effet, le mouvement réflexe qui s'établit dans la moelle épinière, acquiert, dans les ganglions optico-striés, une plus grande dignité fonctionnelle, grâce à des rapports anatomiques plus complexes et au plus grand nombre d'éléments anatomiques qui entrent en fonction, et c'est par une différenciation ultérieure dans la zone corticale motrice du cerveau qu'il devient mouvement volitif. »

Les mouvements et les réactions chimiques qui se produisent dans la rétine au contact de la lumière, agissent sur l'écorce cérébrale par l'intermédiaire d'autres associations, multiplications de l'énergie nerveuse, qui se passent dans les ganglions sous-corticaux visuels (corps genouillé externe et tubercule quadrijumeau antérieur) par des modifications protoplasmiques.

L'auteur étudie ensuite le rôle de l'écorce cérébrale dans l'association des énergies nerveuses qui partent de la périphérie. Il s'appuie sur l'expérimentation, soit par l'ablation, soit par l'excitation des hémisphères cérébraux en procédant, dans l'échelle des vertébrés, de bas en haut.

Chez les vertébrés inférieurs, les fonctions des hémisphères paraissent très réduites : le centre visuel paraît à peu près complètement localisé dans le lobe optique. Leurs actes visuels appartiennent à la catégorie des actes réflexes d'ordre inférieur.

Chez les vertébrés supérieurs, l'intervention des lobes cérébraux se traduit par une complexité dans l'acte de la vision consciente, dont les éléments principaux sont la vision binoculaire et les différents mouvements associés.

Il en ressort que l'acte visuel complet est la résultante de l'ac-

tion d'une série d'arcs de neurones plus compliqués à mesure qu'on gravit l'échelle animale.

Discussion au sujet des rapports sur le « centre visuel cortical ». — M. Angelucci étant absent, la discussion se limite entre MM. Bernheimer et Henschen, rapporteurs, et MM. Monakow et Déjerine, présents à la séance.

La discussion n'a pas amené d'autres arguments que ceux qui sont consignés dans les rapports, surtout dans celui de M. Henschen qui ne manque jamais de développer tout au long les opinions et les raisons contraires de ses contradicteurs avant de les discuter. Toute cette discussion se trouve donc dans le rapport de M. Henschen dont nous avons donné un résumé très étendu.

M. Bernheimer ajoute ceci qu'il n'a pas mis dans son rapport parce que, a-t-il dit, ses expériences sont trop récentes : sur des singes il a blessé isolément la région maculaire et ensuite à l'autopsie il a suivi la dégénérescence du faisceau maculaire et des bandelettes jusqu'aux corps genouillés externes. Or au niveau de ces ganglions il a vu que les cellules dégénérées étaient irrégulièrement réparties dans toute l'étendue du corps genouillé. C'est une preuve que la localisation du faisceau maculaire admise par Henschen n'existe déjà plus dans le corps genouillé.

M. Henschen répond qu'il se rendra à l'évidence lorsqu'il aura vu les préparations de M. Bernheimer.

En somme, nous voyons que Henschen, d'un côté, et Monakow et Bernheimer de l'autre, restent sur leurs positions, le premier partisan de la projection de la rétine sur l'écorce du centre visuel ainsi que de la localisation isolée de la macula, les seconds n'admettant pas ces projections ni cette localisation indépendante de la macula.

M. Déjerine rappelle son opinion qu'il ne faut pas chercher le centre visuel à la face externe du lobe occipital, mais seulement à sa face interne. A l'appui de son opinion, il cite un nouveau fait : un pensionnaire de Bicêtre devient tout d'un coup aveugle. Il a trouvé une lésion dans les deux hémisphères à la face interne du lobe occipital, rien à la face externe.

Dr Louis Vacher (d'Orléans). **Opération de la cataracte par le procédé à pont scléro-conjonctival.** — Ma première note sur cette question porte sur 40 opérations, celle-ci sur 80 qui confirment les avantages de ce procédé que j'ai exposés à la Société d'ophtalmologie de Paris.

L'historique ne m'arrêtera pas. Voici en quoi consiste le procédé :

Ne pas terminer la section cornéenne dans le limbe scléro-

cornéen, mais dévier en arrière le plan de la lame pour entamer la sclérotique et cheminer sous la conjonctive quand la section de la sclérotique est terminée. On fait ainsi une languette de conjonctive non interrompue qui a une longueur de 10 millimètres environ. On peut modifier un peu le procédé en taillant la languette de conjonctive avant de sectionner la cornée. Ouverture de la capsule sans ôter le blépharostat; pression périphérique avec une spatule introduite sous le pont qui force le cristallin à basculer en avant, puis, pression inférieure qui fait sortir la lentille sous le pont conjonctival. Comme la bride conjonctivale empêche le renversement du lambeau cornéen et s'oppose à la hernie du vitré, on n'ôte le blépharostat que pour la toilette finale.

Difficultés et inconvénients. — Il faut de grandes précautions pour ne pas terminer brusquement la section cornéenne et ménager le pont conjonctival; on est quelquefois gêné par une petite hémorragie. La sortie des masses est un peu plus laborieuse.

Avantages. — 1° Impossibilité du renversement du lambeau cornéen par le bord palpébral qui ne peut plus s'interposer entre les lèvres de la plaie; 2° rareté de la hernie de l'iris que je n'ai pas observée une seule fois sur 80 opérations, parce que le pont conjonctival contracte en quelques heures des adhérences suffisantes; 3° plaie cornéenne moins étendue puisque près d'un tiers reste adhérent à la sclérotique et à la conjonctive. Donc, moins de danger de suppuration; 4° suppression de tout pansement; traitement par l'occlusion simple avec protection par une coque fixée par de la gaze collodionnée; 5° inutilité de faire l'occlusion de l'œil non opéré, les contractions de l'iris n'étant plus à redouter. Tous les confrères qui m'ont suivi dans cette voie m'ont exprimé l'entière sécurité et la satisfaction complète que donne ce procédé bien préférable à la suture de la cornée faite par n'importe quel procédé et qui ne peut remplacer la bride naturelle dont la coaptation est parfaite en quelques heures.

M. Terrien. **De l'extraction totale de la cataracte secondaire.** — M. Terrien présente une série d'observations qui démontrent la supériorité de l'extraction totale de la cataracte secondaire sur les autres opérations (discission, extraction partielle, etc.). L'opération a l'avantage d'être complète et définitive et n'expose pas aux récidives comme la discission. L'acuité visuelle est généralement très relevée et les complications sont peu nombreuses et peu sérieuses. Ce n'est pas à dire qu'on doive opérer toutes les cataractes secondaires, mais ce que l'auteur veut établir, c'est la supériorité de l'extraction sur la discission. Il a cherché à reproduire par la photographie la différence entre les

images vues, les unes à travers une membranule préalablement discissée, les autres sans membranule. La différence est tout à l'avantage de ces dernières.

(*A suivre.*)

BIBLIOGRAPHIE

Atlas d'ophtalmoscopie, par le Dr PARENT. — Notre confrère vient de publier chez Giroux, opticien, un Atlas d'ophtalmoscopie contenant 16 planches en chromolithographie avec 116 figures. Cet ouvrage, fait avec tout le perfectionnement moderne, présente, en dehors des types ophtalmoscopiques d'yeux normaux, des reproductions pathologiques des plus intéressantes, tant par leur exactitude et la netteté des détails que par la pureté des dessins et la perfection de la gravure. Toute la pathologie du fond de l'œil est passée en revue dans cet Atlas, qui pourra admirablement servir aux démonstrations qui doivent initier les débutants dans le diagnostic ophtalmoscopique. Nous ne pouvons que féliciter notre confrère de son initiative et l'éditeur d'avoir si bien rendu la pensée de l'auteur.

F. D.

Le Gérant : FÉLIX ALCAN.

5801. — L.-Imprimeries réunies, B, rue Saint-Benoît, 7. — MOTTEROZ, directeur.

DE LA TUBERCULOSE OCULAIRE

ET DE SON TRAITEMENT

PAR

Le Docteur GALEZOWSKI

Les affections tuberculeuses de l'œil sont relativement rares, et, en ce qui me concerne, je ne puis signaler que trois variétés de cette affection :

1° *Des engorgements de la glande lacrymale.* — Un malade chétif, âgé de 19 ans, *présentait un engorgement tuberculeux de la glande lacrymale* droite pendant plus de sept ou huit ans. L'œil était larmoyant pendant certains moments, et dans d'autres cas, il était sec, irrité par l'absence apparente des larmes. Le malade toussait beaucoup et il était soigné depuis deux ans pour une bronchite tuberculeuse; cet état de l'œil s'était prolongé pendant plus de dix-huit mois. Je me suis préparé à enlever sa glande lacrymale, mais avant cette résolution j'ai proposé aux parents d'envoyer le jeune homme en Suisse pour passer toute une année dans les montagnes en employant à l'intérieur des préparations arsenicales de cacodylate de soude, recommandées par le prof. Gauthier.

Ce traitement et ce régime ont produit un effet surprenant, au point que la glande lacrymale a repris aujourd'hui son état normal, et tous les troubles oculaires ont complètement guéri.

2° *Des productions tuberculeuses* s'observent aussi du côté de *l'iris;* on aperçoit chez certains individus des productions en apparence gommeuses, petites de volume, de la grandeur d'une tête d'épingle et qui provoquent par moments des congestions du globe de l'œil, des iritis à marche chronique, amenant à la longue des synéchies postérieures.

Trois faits de ce genre se trouvent recueillis dans mes livres d'observations, que je me propose de publier un jour.

Les *affections tuberculeuses de l'iris* peuvent souvent être confondues avec les gommes syphilitiques de l'iris, et quelquefois même avec les tumeurs mélano-sarcomateuses. Mais tandis que les tubercules sont petits de volume et disséminés par moments dans plusieurs points de cette membrane, les gommes syphilitiques forment plutôt des grosseurs diffuses, bien circonscrites et se compliquant plutôt d'une atteinte de kératite ponctuée ou interstitielle, et même d'une sorte de choroïdite exsudative, syphilitique, avec des flocons dans le corps vitré.

Pour le diagnostic des tubercules de l'iris, il faut chercher surtout des signes concomitants dans d'autres parties de l'organisme, dans les poumons et le cerveau, des hémianopsies, des scotomes, etc.

3° On a décrit dans ces dernières années des *conjonctivites tuberculeuses*. Il me serait difficile d'admettre cette forme particulière de dégénérescence conjonctivale; du moins, si je passe en revue le nombre considérable des malades qui passent par ma clinique pendant tant d'années, je ne me rappelle jamais avoir vu cette variété d'affections.

Le Dr *Aurand* (de Lyon) a pourtant communiqué, dans le dernier Congrès, un cas de tuberculose conjonctivale avec une tuberculose lacrymo-nasale. Il décrit une tuberculose développée en même temps que dans les fosses nasales. Pourtant les poumons, chez son malade, étaient indemnes de tuberculose, et il y a à se demander si les ulcères de la conjonctive à forme granuleuse n'étaient pas dus plutôt à un catarrhe printanier et si ces granulations, si bien décrites par l'auteur, n'étaient pas dues à de fausses granulations provoquées par une irritation mécanique lacrymale, et nullement par des microbes tuberculeux. La méthode d'inoculation au lapin ou au cobaye n'est pas pour moi suffisamment démonstrative.

4° *Des choroïdites tuberculeuses* existent plus souvent qu'on ne le pense vulgairement. Guénaud de Mussy, déjà en 1837, l'avait démontré par une autopsie. Le Dr Anger, dans son remarquable travail *sur la tuberculose de l'œil*, 1879, en avait donné la description. Le prof. Hirschberg, dans un travail qu'il a publié sur ce sujet en 1877 (*Centralbl. f. Augenheilk.*), en a indiqué quelques symptômes.

De mon côté, j'avais décrit les symptômes principaux de la choroïdite tuberculeuse en développant les signes fonctionnels et les taches blanches disséminées dans la choroïde.

Poncet (de Lyon) donna l'analyse microscopique de la choroïdite tuberculeuse dont la planche se trouve reproduite dans mon *Traité des maladies des yeux* (1888).

On voit, par cette analyse, que les altérations choroïdiennes tuberculeuses ne sont pas excessivement rares; il faut en prendre connaissance pour ne pas les confondre avec des choroïdites d'autre nature.

Tous les ans, je dois dire, je rencontre un ou deux cas dans lesquels les signes ophtalmoscopiques me permettent d'admettre la nature tuberculeuse de la choroïdite disséminée. Mais tant que les faits ne sont pas confirmés par un séro-diagnostic tuberculeux, nous sommes obligés de les considérer comme des cas douteux.

5° *Les périnévrites optiques* peuvent être provoquées par des tubercules cérébraux et surtout par des méningites tuberculeuses. Nous avons rapporté plusieurs cas de ce genre, que nous avons étudiés sur de nombreux malades des hôpitaux de Paris, dans des services de Charcot, de Potain, de Lancereaux et dont nous avons pu vérifier l'existence par des autopsies.

Les signes de *névrites* optiques tuberculeuses ressemblent beaucoup aux signes d'autres méningites et d'autres tumeurs cérébrales. Je dirai pourtant, les signes ophtalmoscopiques accusent plutôt dans les tuberculoses une variété de périnévrite diffuse, incomplète, qui se développe lentement.

Telle est à peu près l'histoire sommaire de la tuberculose

oculaire. Peut-être aurais-je pu y ajouter quelques autres affections tuberculeuses localisées dans les nerfs moteurs des yeux ou dans des glandes palpébrales, etc. Mais ces accidents sont tellement rares que je les laisse pour une étude spéciale que je me propose de publier un autre jour.

Traitement. — Les affections tuberculeuses des yeux demandent à être étudiées tout particulièrement au point de vue de leur traitement.

La première question qu'on doit se poser en présence d'une altération tuberculeuse quelconque de l'iris ou de la paupière, si on doit opérer ces affections et par quel procédé.

Depuis longtemps déjà j'ai adopté un principe auquel je me soumets ponctuellement dans ma pratique chirurgicale, c'est de ne pas opérer les yeux atteints d'affections tuberculeuses. Ne pas opérer, en effet, les foyers tuberculeux, c'est ne pas ouvrir la porte d'entrée aux microbes du dehors.

Que se passe-t-il, dans les membranes oculaires telles que l'iris ou la choroïde, lorsqu'on les ouvre et qu'on les met en contact avec l'air extérieur ? Nous voyons le plus souvent que les bacilles de Koch, mis à découvert et en contact probablement avec d'autres micro-organismes, accentuent la gravité de la maladie. Il est donc de règle chez moi de reculer le plus longtemps possible l'époque opératoire, si elle doit avoir lieu, et de faire tout mon possible pour combattre la maladie constitutionnelle par le régime et le traitement général approprié.

Dr GALEZOWSKI.

LA MYOPIE TRAUMATIQUE

PAR DISTENSION DE LA ZONULE DE ZINN

PAR

Le Dr CH. GUENDE

Chargé de cours d'ophtalmologie à l'École de médecine de Marseille.

La notion de la myopie traumatique est de date relativevement récente. Arlt[1], cherchant à expliquer les troubles visuels résultant de la contusion du globe oculaire, reconnut qu'il se produisait parfois des modifications de la réfraction (myopie, astigmatisme), par suite de la distension exagérée, ou même de la déchirure de la zonule de Zinn.

Nous devons à Dufour[2] une exposition magistrale de la question. Mettant en parallèle les modifications déterminées par le traumatisme dans la dioptrique oculaire avec l'âge du sujet, il a établi entre les deux une relation constante. Chez les jeunes gens, la myopie est susceptible d'atteindre un degré élevé; chez les personnes âgées, elle demeure toujours faible. En un mot, le taux de l'amétropie est directement proportionnel à l'amplitude accommodative dont dispose le blessé. Cette conclusion s'appuyait absolument sur l'hypothèse d'Helmholtz relative au mécanisme de l'accommodation, dont elle était, à son tour, la démonstration clinique.

Or, depuis la théorie d'Helmholtz, des idées nouvelles ont vu le jour, et l'on peut craindre qu'elles n'aient contribué à rendre plus difficile la compréhension de la myopie traumatique. Très simple, si l'on admet que la diminution de la tension zonulaire a pour effet d'augmenter l'épaisseur du cristallin, ainsi que la courbure de sa face antérieure, l'explication en devient malaisée, sinon impossible, à l'aide de

1. Arlt, *Blessures de l'œil*, 1873.
2. Dufour, *Rupture du ligament suspenseur du cristallin et mécanisme de l'accommodation* (*Bulletin de la Société médicale de la Suisse Romande*, 1874).

l'hypothèse contraire, nouvellement émise ou reprise[1] par Tscherning. Celle-ci, on le sait, suppose que la contraction du muscle ciliaire a pour effet de tendre la zonule, et attribue à cette tension active la formation d'un véritable *lenticône accommodatif*.

Donc, tandis qu'avec la première hypothèse, le relâchement de la zonule augmente la réfringence du cristallin, avec la seconde, il correspond au minimum de réfringence, au repos de l'accommodation.

En présence d'opinions aussi divergentes, il pouvait paraître opportun de remettre à l'ordre du jour la question de la myopie traumatique. C'est ce qu'a fait Bouchart, dans sa thèse de Lyon, 1899[2], à laquelle nous avons emprunté les renseignements bibliographiques antérieurs à cette date. Elle donne l'explication des faits suivant les différents auteurs qui ont été consultés. Pour Dufour, Arlt, Schiess-Gemuseus[3], Darier[4], il se produit, sous l'influence de l'ébranlement du globe oculaire, un allongement de la zonule dépassant les limites de son élasticité, susceptible de déterminer sa rupture. C'est la justification pure et simple de la théorie d'Helmholtz. Nous n'y reviendrons pas. Quant à l'astigmatisme (parfois élevé) que l'on a souvent mentionné, il résulterait, soit de l'obliquité du cristallin subluxé, soit d'une déchirure inégale de la zonule.

Berlin[5] fait intervenir le sang répandu entre le cristallin et le corps ciliaire, pouvant déterminer par son contact des phénomènes mécaniques et, par action réflexe, du spasme de l'accommodation. « Il est très probable, dit-il, que les hémorragies dans le voisinage immédiat du cristallin, hémorragies que nous avons démontrées expérimentalement,

1. Hess, Rapport sur l'*État actuel de nos connaissances sur le mécanisme de l'accommodation de l'œil* (Congrès international de Médecine de Paris, 1900).

2. Bouchart, *Des mécanismes comparés de la myopie traumatique et de l'accommodation*.

3. *Klinisch. Monatsblætter für Augenheilkunde*, 1881.

4. Thèse de Bouchart, obs. XIV, *inédite*.

5. *Bericht über die Versammlung der Opht. Gesellschaft*, Heidelberg, 1884.

peuvent agir sur la forme du cristallin et, dans certaines circonstances, sur sa position, et que cette action, jointe à la contraction spasmodique du sphincter de l'iris, produit un astigmatisme irrégulier et partant un trouble visuel.

« La marche et le degré du trouble visuel s'accorderaient fort bien avec l'hypothèse d'un changement dans la forme et la position du cristallin, causé par l'effet mécanique des petits foyers hémorragiques. » Peut-être même pourrait-on supposer ces derniers capables de refouler mécaniquement les points d'insertion de la zonule de Zinn, ce qui serait éminemment favorable à la théorie de Tscherning. Mais Bouchart pense que la traction de la zonule s'explique mieux par l'hypertension du vitré, corollaire de la tension sanguine, qui existe dans les cas (les moins nombreux) compliqués de phénomènes glaucomateux; et il conclut :

« 1° Les faits de myopie traumatique, sans rupture de la zonule, nous paraissent également explicables par la théorie de Helmholtz et par celle de Tscherning, en admettant un spasme de l'accommodation.

« 2° Les faits de myopie traumatique, avec rupture de la zonule, nous semblent, au contraire, entièrement favorables à la théorie de Helmholtz et inexplicables par la théorie de Tscherning.

« 3° Le fait d'un astigmatisme oblique dans l'axe de la luxation doit être en partie attribué à l'obliquité de la lentille cristallinienne, en partie à la rupture localisée de la zonule. »

Darier, qui a traité à deux reprises différentes le sujet actuel[1], fait justice du spasme de l'accommodation : celui-ci ne saurait résister à l'instillation systématique de l'atropine pendant une longue série de jours. D'ailleurs les cas qui lui sont personnels ont présenté, non du myosis, comme l'indique Schmidt-Rimpler[2], cité par lui, mais de la dilatation pupillaire plus ou moins marquée. Aussi abandonne-t-il

1. *Soc. d'Ophtalm. de Paris*, 1896. — *La Clinique Ophtalmologique*, 25 avril 1899.
2. *Archiv für Augenheilkunde*, XII, p. 135, 1882.

l'atropine, préconisée par ce dernier auteur, pour accorder toutes ses préférences à l'ésérine, dont il a presque toujours obtenu une atténuation réelle de la myopie. Est-il besoin d'ajouter que Darier apporte un nouveau plaidoyer en faveur de la théorie de Helmholtz?

Pour notre part, nous n'avions pu, jusqu'ici, nous former une opinion bien personnelle sur la myopie passagère, aiguë, compliquant les contusions du globe oculaire (ce qui n'a pas lieu de surprendre, vu la rareté de cette affection), lorsqu'il nous a été donné d'observer le cas suivant, que nous venons de présenter au comité médical des Bouches-du-Rhône.

Observation

Le 31 *octobre* 1899, le jeune R..., âgé de 15 ans, a reçu sur l'œil gauche une balle dure, en étoffe, lancée par un de ses amis, avec lequel il jouait. La violence du choc a été telle qu'il s'est évanoui. Revenu à lui, il a constaté une diminution considérable de la vision de l'œil atteint, au point, dit-il, qu'il ne pouvait reconnaître, de cet œil, la physionomie des personnes présentes. Le soir, il percevait vaguement la clarté d'un bec de gaz, sans pouvoir distinguer la flamme. Le trouble de la vue persistait le lendemain et les jours suivants.

Le 4 novembre, le malade vient me consulter. Il accuse de la photophobie. L'œil est injecté, larmoyant, la pupille dilatée, sans réaction lumineuse appréciable. Les mouvements de l'œil donnent lieu à un faible tremblotement de l'iris et du cristallin.

A l'ophtalmoscope, papille hyperhémiée, nuageuse, limites papillaires diffuses. Le trouble est étendu à toute la région de la macula, dont il est impossible de distinguer le moindre détail. Veines dilatées, tortueuses, artères de calibre normal.

La tension oculaire, comparée à celle de l'œil sain, est augmentée.

V. OG = 1/10 difficilement. Le maximum de netteté est obtenu à l'aide d'un verre de — 3,50 dioptries sphériques.

Traitement antiphlogistique, collyre à l'ésérine.

Le 11 *novembre*, pupille moins dilatée, ne réagissant toujours pas à la lumière. Aucun changement notable du côté du fond de l'œil, qui demeure masqué par les opacités rétiniennes. La tonicité du globe oculaire est redevenue sensiblement normale.

V. OG = 1/10 sans verre, et 3/10 avec — 3,50 dioptries. Ce résultat concorde avec l'examen kératoscopique, qui décèle de la myopie faible. Le malade n'éprouvant plus ni photophobie, ni fatigue pendant l'examen fonctionnel, se prête plus volontiers que la première fois à mes investigations. Voyant mon insistance à lui essayer des verres, il me rappelle qu'il s'est déjà présenté à mon cabinet, il y a plus de deux ans, et qu'à cette époque, je lui ai prescrit des lunettes. Je retrouve en effet son observation, datée du 21 janvier 1897; j'en extrais le renseignement suivant : Réfraction de l'OD et de l'OG : astigmatisme hypermétropique simple (0°+0,50 cyl.). Acuité visuelle normale de chacun des deux yeux. Il ne peut donc exister aucun doute : les modifications de la réfraction survenues dans l'œil blessé sont bien la conséquence du traumatisme.

21 *novembre*. — V. OG = 4/10 avec un verre de — 3,50 sph. Aucune amélioration par les verres cylindriques.

11 *décembre*. — V. OG = 1/2 avec — 2 sph. La pupille, dilatée, n'offre aucune réaction perceptible à la lumière, ni à l'accommodation. Cette dernière est cependant rétablie en partie, car le malade lit de près, sans le secours d'aucun verre, le n° 2 de l'échelle de Parinaud pour la lecture.

Les membranes profondes sont congestionnées, la pupille pâle et d'aspect un peu flou. En dehors de celle-ci, on découvre une tache foncée, noirâtre, à contours mal définis, recouverte par l'œdème, qui s'étend encore sur la région comprise entre la papille et la macula.

2 *janvier* 1900. — Il n'existe plus aucun trouble du fond de l'œil. Papille complètement détergée, mais pâle. A une

faible distance de son bord temporal, existe une importante déchirure de la choroïde, offrant l'aspect d'un large trait grisâtre se détachant verticalement sur le fond rouge de l'œil. Avec ses deux extrémités recourbées en dedans, elle représente assez bien un quart de circonférence, à concavité regardant le nerf optique.

V. OG = 4/10 sans verre, et 6/10 avec — 1,50 sph.

23 *avril.* — Même aspect du fond de l'œil. La pâleur papillaire est surtout marquée du côté externe. Pupille modérément dilatée; commence à réagir à la lumière.

V. OG = 6/10 sans verre, et 8/10 avec — 0,75 sph.

20 *juillet.* — Pupille faiblement dilatée; réflexe lumineux et réflexe accommodatif médiocres. V. OG = 1 avec un verre de — 0,50 sph., et 8/10 sans verre. La guérison est à peu près complète.

On remarquera tout d'abord que la myopie n'a atteint, chez notre blessé, qu'un degré assez faible (— 3,50 dioptries), bien inférieur au taux de l'accommodation maxima dont est capable un sujet de 15 ans, ce qui est en faveur d'une simple distension sans déchirure de la zonule. Aucun déplacement du cristallin; peu ou pas d'astigmatisme. Quant au relâchement des attaches cristalliniennes, il est mis en évidence par le tremblotement de l'iris et de la lentille elle-même. Dès lors, on s'explique très bien que le cristallin, cessant d'être tiraillé par la zonule, tende à prendre la forme sphérique, comme il le fait pendant l'accommodation, et cela, dans les limites compatibles avec le degré même de la distension zonulaire produite par le traumatisme.

Nous ne nous attarderons pas à discuter, chez notre malade, le rôle possible du spasme accommodatif, ayant toujours observé chez lui, même lors de notre dernier examen, de la dilatation pupillaire bien franche.

Il n'est pas davantage possible d'arguer des manifestations glaucomateuses du début en faveur d'une traction exagérée de la zonule provoquée par l'excès de tension du corps vitré. A supposer que l'existence de cette traction fût compatible

avec le ballottement de l'iris, il suffirait de nous rappeler avec quelle facilité l'hypertension qui a suivi la commotion du globe oculaire s'est laissé dissiper par les instillations d'ésérine, sans que, pour cela, il se produisît la moindre modification dans le degré de la myopie. Celle-ci, après être restée quelque temps stationnaire, a diminué progressivement, au fur et à mesure que s'opérait probablement la réparation de la zonule, et que cette dernière reprenait son action sur la convexité du cristallin. Ainsi que nous l'avons dit dans le cours de l'observation, la réfraction initiale de l'œil blessé était connue, de sorte qu'il n'était pas nécessaire de la préjuger d'après celle de l'autre œil.

Nous ne croyons pas utile de nous appesantir sur les lésions du fond de l'œil (hyperhémie papillaire, œdème rétinien, déchirure de la choroïde), dont l'influence sur le trouble de la vision est admise sans conteste. Nous ne nous occuperons pas davantage de la commotion rétinienne, que l'on fait si souvent intervenir à propos des contusions du globe oculaire, et qui n'offre, elle aussi, qu'un intérêt secondaire dans la question qui nous occupe.

Il serait puéril de tirer une conclusion quelconque d'une observation isolée, tant au point de vue du pronostic que de l'interprétation des faits. Il n'en est plus de même, si l'on rapproche le cas actuel de ceux qui figurent déjà dans la littérature ophtalmologique. On voit qu'il s'agit d'une myopie transitoire, dont le pronostic est généralement favorable, et dont l'interprétation, en l'état actuel de nos connaissances, paraît corroborer en tous points la théorie de Helmholtz sur le mécanisme de l'accommodation.

Dr Ch. Guende.

LES STIGMATES OPHTALMOSCOPIQUES DE LA SYPHILIS HÉRÉDITAIRE ET ATAVIQUE

NOUVELLES CONTRIBUTIONS

PAR

Le Dr A. ANTONELLI (de Paris)[1]

Je ne pourrais pas donner ici, en détail, les nouveaux documents cliniques que j'ai recueillis peudant ces derniers trois ans, soit à l'hôpital Saint-Louis, soit à ma clinique et dans ma clientèle privée. Il s'agit d'environ 400 observations, qui viennent corroborer l'étude des *stigmates ophtalmoscopiques rudimentaires de la syphilis congénitale, héréditaire ou atavique*. L'étude de ces stigmates, que j'ai signalés pour la première fois en 1896, au Congrès de la Société française d'ophtalmologie, a reçu, depuis, de nombreuses contributions confirmatives, en ce qui concerne leur fréquence et leurs variétés d'abord, leur signification pathologique ensuite. Quant à la confirmation anatomo-pathologique, qu'il me soit permis d'y insister par quelques mots, car c'est la plus récente et la plus importante. Cette confirmation se trouve surtout dans une thèse récente de Loktew, de Saint-Pétersbourg, thèse dont j'avais lu avec joie un large résumé dans les périodiques de notre spécialité. Ma joie a été encore plus grande lorsque, ayant reçu par l'aimable envoi de l'auteur son travail original, je n'y ai trouvé, dans une bibliographie sommaire, du reste, aucune mention de mon mémoire de 1897, ni des publications consécutives.

C'est donc dans un esprit tout à fait libre de prévention,

1. Communication faite au Congrès international d'ophtalmologie, Paris, août 1900.

que M. Loktew a trouvé, dans les yeux de *dix* enfants hérédo-syphilitiques avérés, âgés de 7 jours à 10 mois, *constamment* des altérations histologiques. En général, il s'agissait de lésions vasculaires (endovasculite, périvasculite, parfois dégénération hyaline des parois vasculaires), d'infiltrations parvicellulaires et de processus granulomateux. Le plus souvent les altérations intéressaient le tractus uvéal (l'iris dans tous les 10 cas), et, quant à la choroïde, c'était le segment postérieur, ou péripapillaire, celui où la dilatation vasculaire, l'endo et périvasculite et l'infiltration granulomateuse se montraient au plus haut degré. Le nerf optique et ses gaines montraient, au moins dans la moitié des cas, infiltration parvicellulaire, interstitielle et périvasculaire, allant jusqu'à la néoformation granulomateuse dans l'adventice des vaisseaux papillaires. La rétine (dans 2 cas) présentait également endo et périvasculite, infiltration lymphoïde et œdème des couches internes.

Il serait inutile de nous étendre sur les rapports étroits qui existent entre ces données anatomo-pathologiques et la fréquence et la nature des stigmates ophtalmoscopiques (surtout vasculaires, de la papille et de la région environnante) signalés par nous. Je ne suis pas autorisé à relater dès aujourd'hui les recherches de M. Frugiuele, de Naples, en train d'étudier des yeux d'hérédo-syphilitiques que j'ai eu la chance de pouvoir lui confier pour l'examen histologique. Il me reste, enfin, à regretter que M. le prof. Falchi n'ait pas pu faire au Congrès sa communication, dont le titre (*Pathologie oculaire de la vie fœtale, dans la syphilis héréditaire*) me laissait espérer d'autres précieux documents anatomo-pathologiques.

Quant aux nouvelles contributions cliniques, ou pour mieux dire aux nouvelles applications de l'étude de nos stigmates rudimentaires, je me bornerai à signaler aujourd'hui les plus importantes.

En premier lieu, la série des manifestations *para-hérédo-syphilitiques* et celle des manifestations hérédo-syphilitiques *tardives et isolées*, que la découverte des stigmates ophtalmos-

copiques peut éclairer. Nombre d'ulcères de jambes, chez des sujets à varices peu prononcées et datant d'un âge peu avancé, sont des manifestations tardives de syphilis congénitale; tous les chirurgiens et les dermatologues savent combien est parfois difficile le diagnostic de nature et d'origine de ces lésions, combien désespérant leur traitement. Dans le service de M. le prof. Fournier, il nous est arrivé assez souvent d'affirmer sûrement la nature spécifique de l'ulcère, dans certains cas du genre, grâce à l'examen du fond de l'œil, et d'assister à la guérison après un traitement mercuriel institué et prolongé en toute confiance de succès.

Un ordre de faits analogues est celui des *syphilides lupiformes*, dont les stigmates ophtalmoscopiques tranchent les difficultés diagnostiques. Mais, à côté des cas à diagnostic douteux, ou presque inévitablement erroné, il y a des cas de lupus, vrai lupus, qui ont été améliorés, si ce n'est pas guéris, par le traitement mercuriel, notamment par les injections de calomel. La présence des stigmates ophtalmoscopiques, dans ces cas, nous permet d'affirmer, en premier lieu, qu'il s'agit de *lupus chez des hérédo-syphilitiques*, association morbide qui n'a rien d'extraordinaire, et, par conséquent, qu'il est possible d'améliorer la lésion cutanée en modifiant, par le traitement approprié, le terrain hérédo-spécifique. C'est là l'explication, nous croyons, des cas de lupus guéris ou améliorés par les injections de calomel ou traitement analogue.

Je revois dans mon esprit, presque devant mes yeux, les cas auxquels je fais allusion par ce que je viens d'affirmer. Le mois dernier, encore, dans le service de M. le prof. Fournier et à la Société de dermatologie et syphiligraphie, j'ai pu montrer une malade de ma clinique, femme de 39 ans, atteinte de périostite orbitaire hérédo-syphilitique, manifestation tardive et isolée, simulant une affection lacrymo-ethmoïdale, diagnostiquée grâce aux stigmates ophtalmoscopiques *rudimentaires* et guérie après traitement spécifique.

Les stigmates ophtalmoscopiques nous ont permis de re-

cueillir, pendant ces dernières années, plusieurs observations de syphilis récente, acquise à l'âge adulte (au-dessus de 20 ans), par des hérédo-syphilitiques avérés. Nos idées, sur l'immunité des hérédo-syphilitiques à l'égard des syphilomes éminemment infectieux, en ont été modifiées, comme il est ressorti d'une discussion à la Société de médecine de Paris (9 et 23 juin 1900), sur la soi-disant loi de Proféta, ou de Behrend. D'enfants *sains*, issus de parents syphilitiques, il n'en existe pas; car, même lorsque ces enfants n'ont aucune manifestation tégumentaire, même lorsqu'ils sont en apparence superbes, les lésions du fond de l'œil, rudimentaires assez souvent, nous montrent que l'enfant n'a pas échappé à l'infection.

Les recherches anatomo-pathologiques de Loktew, et des faits cliniques tels que celui communiqué dernièrement par Jullien et Thuvien (*Annales de dermatologie et de syphiligraphie*, 1900) sont venus confirmer ce que j'avançais à notre Congrès de 1898; à savoir, que *des hémorragies soi-disant spontanées, dans le vitré des jeunes sujets, peuvent représenter parfois une manifestation tardive de syphilis héréditaire.* Je réserve pour un prochain travail les observations documentant cette question et d'autres, toutes se rattachant à l'étude des stigmates ophtalmoscopiques rudimentaires.

Cette étude nous a permis, enfin, d'apporter aussi une contribution à la question controversée de l'*hérédité seconde* (*atavique*) *en syphilis.* Depuis les 8 observations de mon mémoire de 1897, qui venaient démontrer l'*hérédité seconde*, j'en ai recueilli d'autres, toujours par le même procédé, qui n'est pas pour servir aux besoins de la cause: découverte de stigmates ophtalmoscopiques rudimentaires chez un enfant amené à la consultation pour toute autre raison, par exemple choix de verres, amblyopie congénitale, strabisme, troubles fonctionnels, etc.; confirmation éventuelle de la tare congénitale, chez l'enfant, par d'autres stigmates, ou d'autres manifestations relativement tardives de syphilis héréditaire; résultat négatif des recherches au sujet de la syphilis acquise chez les parents et, par contre, constatations de stigmates

hérédo-spécifiques, y compris ceux du fond de l'œil, chez le père ou la mère du petit malade.

Ainsi, ce sont les faits cliniques eux-mêmes, sans parti pris du côté de l'observateur et sans trop de difficulté pour l'interprétation de sa part, qui sont venus me démontrer la syphilis seconde, grâce à des stigmates *rudimentaires* du fond de l'œil. Tout ce qui justifie cette hérédité morbide *médiate* ne constitue pas une série d'arguments *a priori*, mais simplement l'explication rationnelle des phénomènes que la clinique nous montre.

A la question : « Les stigmates ophtalmoscopiques de l'hérédité seconde diffèrent-ils de ceux rencontrés dans l'hérédité première? Par leur examen pourrons-nous distinguer les sujets de l'une ou de l'autre génération? » Nous devons répondre de suite : *non*, à part quelques réserves. Et la raison en est facilement trouvée, si nous résumons nos idées, sur les *stigmates ophtalmoscopiques rudimentaires*, de la façon suivante : la syphilis héréditaire, à part l'influence dystrophique qu'elle peut exercer sur l'appareil oculaire et les malformations qu'elle peut y occasionner, est presque constamment la cause d'une névrite optique, rétrobulbaire ou papillaire, ou d'une névro-rétinite, ou d'une chorio-rétinite, ou d'un processus combiné de ce genre, processus qui évolue pendant les derniers temps de la vie fœtale, ou pendant les premiers temps de la vie extra-utérine, plus rarement pendant la première enfance. Ces processus hérédo-spécifiques du fond oculaire sont très souvent peu intenses, surtout lorsque l'hérédité morbide est tellement atténuée qu'il en résulte des syphilis héréditaires monosymptomatiques ou olosymptomatiques; mais il en reste tout de même des traces visibles à l'ophtalmoscope, stigmates plus ou moins bien caractérisés ou plus souvent *stigmates rudimentaires*.

La pathogénie et la signification de ces derniers étant ainsi établies, l'on voit de suite pourquoi ils doivent être les mêmes, que la syphilis héréditaire soit directe ou bien *seconde*. Tout au plus pourrait-on présumer que, la syphilis atavique étant encore atténuée, par rapport à l'héréditaire directe, les stig-

mates ophtalmoscopiques devraient être encore plus rudimentaires dans l'hérédo-spécificité atavique. Mais, il y a une limite à l'atténuation, ou, pour mieux dire, à notre pouvoir de reconnaître les manifestations morbides ou dystrophiques d'un virus trop atténué; et, puisque nous parlons déjà de stigmates *rudimentaires*, il ne faudrait pas pousser l'analyse trop loin, surtout devant l'extrême variété de l'aspect ophtalmoscopique normal. D'autre part, dans mes observations de syphilis seconde, *je n'ai pas trouvé de différences notables, entre les stigmates ophtalmoscopiques rudimentaires des enfants et ceux du père ou de la mère, qui étaient, eux, des hérédo-spécifiques avérés.*

Je termine par ces conclusions :

1° Dans la syphilis héréditaire *directe*, les *stigmates ophtalmoscopiques rudimentaires* représentent la règle, puisqu'ils ne manquent presque jamais, ils restent même isolés ou faiblement accompagnés dans les cas de syphilis héréditaire monosymptomatique ou olosymptomatique. — Les stigmates ophtalmoscopiques bien manifestes : grosses plaques de choroïdite atrophique, rétinite pigmentaire typique, etc., représentent déjà l'exception.

2° Dans la syphilis atavique (syphilis héréditaire *indirecte* ou *seconde*), les *stigmates ophtalmoscopiques rudimentaires* représentent déjà une rareté, puisque la syphilis atavique est elle-même relativement rare, et les manifestations oculaires bien caractérisées : kératite parenchymateuse, chorio-rétinite, etc., sont tout à fait exceptionnelles.

3° Les *stigmates ophtalmoscopiques rudimentaires* ne sauraient pas servir à différencier d'emblée une syphilis héréditaire d'une syphilis atavique ; mais ils représentent l'élément le plus constant, le plus sûr, donc le plus précieux, pour le diagnostic d'une *syphilis congénitale*, dont la véritable origine peut être établie seulement grâce à une enquête médicale plus ou moins complète.

4° Toujours est-il que nos *stigmates rudimentaires*, ayant considérablement élargi le cadre de la syphilis congénitale, nous offrent un moyen excellent pour dépister les cas de

syphilis atavique, cas dont l'existence ne saurait pas laisser aujourd'hui ombre de doute, et dont la rareté nous paraît même beaucoup moins grande qu'on ne le croit en général.

Dr A. ANTONELLI.

SOCIÉTÉ D'OPHTALMOLOGIE DE PARIS

Séance du 9 *octobre* 1900

PRÉSIDENCE DE M. VALUDE

Le procès-verbal de la séance précédente est lu par M. MORAX, *secrétaire annuel*, et adopté.

M. WUILLOMENET, *secrétaire général*, dépouille la correspondance qui comprend :

1° Une lettre de M. le Dr Dor père, de Lyon, qui pose sa candidature à une place vacante de membre correspondant national.

2° Deux numéros des *Annales d'ophtalmologie* de Mexico.

3° Les deux premiers numéros des *Archives de médecine et de chirurgie spéciales* publiées par M. Suarez de Mendoza.

4° Le programme du Congrès des sociétés savantes de Paris et des départements qui se tiendra à Nancy en 1901.

M. le Président annonce à la Société la présence de M. Suarez de Mendoza, correspondant national, déclare la vacance de deux places de membre correspondant national et nomme une commission composée de MM. JOCQS, TERSON, DREYER-DUFER et DARIER, *rapporteur*, chargée de faire le classement des candidats aux trois places vacantes de membre correspondant national.

Contribution à la discussion sur la perforation précoce de la membrane de Descemet dans les kératites à hypopyon. Examen anatomique d'un cas d'ulcère à hypopyon à forme clinique serpigineuse, par le Dr PETIT (de Rouen). — Des travaux expérimentaux sur la kératite purulente et des observations cliniques chez l'homme, on avait cru pouvoir conclure, jusque dans ces dernières années, que la membrane de Descemet possé-

dait une résistance considérable et que le plus généralement cette membrane restait imperforée jusqu'à ce que tout tissu propre de la cornée fût détruit au-devant d'elle. A ce moment on observait le développement bien connu de la kératocèle. Telle était sensiblement l'opinion exprimée dans les ouvrages classiques; aussi peut-être certains lecteurs ont-ils été étonnés de voir dans le remarquable ouvrage classique de Fuchs une opinion sensiblement contraire[1]. Comme nous le verrons plus loin, et en se basant sur des faits rigoureusement constatés, Fuchs décrit comme type à peu près général la perforation précoce de Descemet comme se produisant bien avant la perforation *intoto*. (Il est convenu que l'on entend par perforation précoce de la membrane de Descemet, la solution de continuité qui se produit dans cette membrane, les autres couches de la cornée restant imperforées au-dessus d'elle.) Si l'on se demande pourquoi il existe des divergences aussi considérables d'opinions, on en trouve facilement les raisons. D'abord l'image clinique est tout à fait insuffisante pour élucider ces questions, ceci est hors de discussion; en outre, les examens anatomiques dans des conditions satisfaisantes, c'est-à-dire d'ulcères à hypopyon dès les premiers jours de leur évolution, sont très rares; ils deviennent exceptionnels lorsqu'il s'agit d'yeux antérieurement sains jusqu'à l'époque où s'est développée l'affection (nous verrons que la majorité des examens de cette sorte ont trait à des yeux glaucomateux).

Pendant de longues années on ne connut guère que les travaux de Verdese sur ces faits et la perforation précoce de la membrane de Descemet fut considérée comme une exception. Les travaux de Elchnig et de Fuchs, au contraire, semblent tendre à généraliser l'opinion tout à fait opposée, à savoir que bien loin d'être une exception la perforation précoce est presque de règle, tout au moins lorsqu'il doit se produire une perforation totale. Nous verrons plus loin ce qu'il faut en penser et combien il y a encore matière à hypothèse sur ce sujet.

Les examens anatomiques d'ulcères à hypopyon étant très peu nombreux et leur rareté des plus grandes, nous l'avons dit, lorsqu'il s'agit d'ulcères tout à fait au début, nous avons pensé qu'il serait intéressant de rapporter l'état anatomique d'un œil atteint d'ulcère à forme serpigineuse au début de l'évolution du processus, que nous avons eu la bonne fortune d'examiner à la clinique du prof. Axerfeld à Rostock.

Dans des travaux antérieurs, nous préoccupant avant tout de la

1. E. Fuchs, *Manuel des maladies des yeux*, 7e édition (édition allemande), 1898, page 187.

meilleure différenciation possible des kératites à hypopyon, nous avons exprimé cette idée que cette différenciation devait être faite d'après l'étiologie de l'infection et nous nous basions sur les faits et l'évolution cliniques; partant de ce principe, nous ajoutions qu'il serait indispensable de grouper les faits anatomiques, aussi bien que les faits cliniques, d'après l'infection causale; nous en avions donné un exemple en publiant un cas d'ulcère serpigineux typique à pneumocoques en collaboration avec Druault. Nous avions eu la bonne fortune d'avoir un cas récent et une observation complète. Dans la plupart des examens anatomiques rapportés jusqu'à présent, l'étiologie est passée sous silence ou insuffisamment rapportée, les auteurs ne s'étant pas placés au point de vue précédent. C'est à leur cas que devra être joint celui que nous allons rapporter aujourd'hui.

La notion étiologique rigoureuse fait défaut et la question devra donc être envisagée, non au point de vue de la différenciation, mais rattaché à un ordre de faits plus spécial et concernant uniquement des interprétations anatomiques.

Dans ce cas, l'évolution n'a été suivie que tout à fait à son début, puisque l'œil a dû être énucléé, mais cette circonstance a justement permis de porter toute l'attention sur un point encore très discuté, c'est-à-dire l'état de la membrane de Descemet à cette période.

Voici cette observation :

Mme Christine W..., 64 ans, entre à la clinique ophtalmologique de l'Université de Rostock le 11 *avril* 1899, pour un cancroïde qui a envahi les paupières de l'œil gauche. On lui fait l'ablation des deux tiers externes des paupières supérieures et inférieures dans toute leur épaisseur, jusqu'au rebord orbitaire. Une blépharoplastie immédiate fut pratiquée au moyen d'un lambeau pédiculé unique en forme d'U emprunté à la peau de la tempe et du front. A la partie postérieure de ces paupières artificielles furent transplantés, suivant la méthode de Thiersch, de petits lambeaux qui prirent bien.

L'œil lui-même était sain à part un léger trouble équatorial du cristallin. V = 5/12 avec + 0 d. 75. L'œil droit présentait quelques opacités du cristallin, une hypermétropie de + 1.50 et une acuité visuelle V = 5/8.

Au bout de quinze jours, malgré les précautions qui avaient été prises, il se produisit une rétraction des paupières néo-formées et de la fente palpébrale, de telle sorte que l'œil ne fut plus qu'incomplètement recouvert.

Le 26 *avril*, on pouvait voir sur la cornée, à 2 millimètres du

limbe, dans le secteur externe et inférieur, une petite perte de substance. Au-dessous, dans la partie environnant l'ulcération dans sa moitié inférieure, l'épithélium paraît trouble, irrégulier. L'ulcération elle-même est sensiblement transparente et très superficielle. La partie non recouverte de la conjonctive bulbaire est un peu injectée et œdémateuse au niveau de l'angle externe. Peu de douleurs, pas d'iritis ni d'hypopyon. Le traitement consiste en instillations d'atropine et en applications de compresses chaudes.

Le 1er *mai*, même état. Jusqu'au 7 *mai*, l'aspect de l'ulcération ne varie guère et se présente toujours sons forme d'une érosion superficielle.

Le 8 *mai*, des douleurs apparaissent localisées dans l'œil et autour de l'orbite. L'ulcération est infiltrée, d'aspect gris jaunâtre. La zone de cornée qui l'entoure est trouble, fumeuse; le trouble s'étend jusqu'à la phériphérie. Iritis marquée.

Le 10 *mai*, les douleurs sont très violentes, l'insomnie absolue; la cornée présente une infiltration jaunâtre, en croissant, au côté nasal de l'ulcération; cette infiltration semble située en plein parenchyme cornéen. L'hypopyon a augmenté.

Le 11 *mai*, l'ulcération occupe une étendue de un tiers de diamètre de la cornée dans le sens horizontal sur 3 millimètres de hauteur environ. Elle paraît peu profonde. L'infiltration purulente a progressé du côté nasal et atteint maintenant le centre de la cornée. Le fond de l'ulcère est trouble, grisâtre, irrégulier. La cornée est uniformément trouble. A sa face postérieure se trouve une masse située derrière l'ulcère, de là partent des traînées purulentes se perdant dans l'hypopyon; celui-ci a notablement augmenté. La pupille s'est un peu dilatée par l'atropine et est irrégulière. En bas, principalement, se trouvent de fortes synéchies postérieures.

La recherche bactériologique, faite tout à fait à la superficie de l'ulcère et non en plein bord progressif, est négative. Cette conduite a été tenue en vue d'une opération radicale probable pour ne pas produire de lésions au moyen de l'aiguille.

L'impossibilité étant absolue de soigner cet œil non couvert et très douloureux, l'énucléation est pratiquée le 11 *mai*. Au cours de l'opération, l'épithélium de la cornée se desquame sous l'influence du lavage et de la cocaïne; il n'en reste que les parties périphériques et le tiers supérieur; mais au niveau de cette perte de substance, la membrane de Bowman est tout à fait polie, sauf, bien entendu, dans l'étendue de l'ulcération où elle fait défaut.

Examen anatomique. — Le segment antérieur de l'œil est fixé par le formol et inclus dans la celloïdine. Une série complète de

coupes est faite et examinée. Ces coupes ont été faites dans le méridien vertical et non dans l'horizontal, sens dans lequel l'ulcère était en voie de progression, dans le but de juger de l'état de la membrane de Descemet, dans le sens vertical, et de ses rapports avec les masses purulentes adossées à la cornée et pendant jusque dans l'hypopyon. Les coupes ont été colorées par l'hématoxyline et l'éosine, par le rouge de Lithien et l'acide picrique, et par la méthode de van Gieson.

L'ulcère n'occupe pas tout à fait le quart de la cornée en hauteur; à son niveau, la cornée est détruite dans un tiers de son épaisseur. Pour étudier les lésions, les différentes couches doivent être examinées successivement.

L'épithélium fait défaut dans la plus grande partie de la cornée. A la partie supérieure, il est distant du bord de l'ulcère de 3 millimètres environ. Au point où il s'arrête, ses couches sont sensiblement normales, et il se termine en biseau; en ce point. une petite partie de l'épithélium s'est repliée sur elle-même en dehors. A la partie inférieure, l'épithélium ne recouvre la cornée que sur une petite distance à partir du limbe; il se termine insensiblement sur la membrane de Bowman et, dans une petite étendue, ne présente qu'une seule couche de cellules. Nous avons dit plus haut que cette vaste perte de substance épithéliale était due le plus vraisemblablement à l'action de la cocaïne et des manipulations au cours de l'opération.

La membrane de Bowman recouvre normalement toute la cornée, sauf au niveau de l'ulcère; en cet endroit, elle se termine insensiblement; en bas, on la suit difficilement près du bord de l'ulcère, partout ailleurs, elle est facilement reconnaissable.

Le tissu propre de la cornée est détruit au niveau de l'ulcère dans un tiers de son épaisseur environ. Les bords sont taillés en pente douce, surtout l'inférieur; ces bords sont gonflés et, en ce point, la cornée est augmentée de un cinquième de son épaisseur; ils sont très infiltrés de leucocytes; cette infiltration leucocytaire est encore très marquée dans les couches moyennes, moins dans les couches inférieures. Au niveau des bords, les lames cornéennes sont dissociées; dans le bord inférieur, elles se relèvent perpendiculairement en éventail et en s'entremêlant. Ces lames ainsi dissociées présentent des amas de leucocytes dans leurs intervalles. En certains points, la cornée est en pleine nécrose : ce sont le bord progressif, le bord inférieur et les couches superficielles du fond de l'ulcère. Dans les couches moyennes, beaucoup de cellules fixes se colorent mal et la coloration des lames est diffuse; dans les couches profondes, la forme et la coloration de nombreuses cellules est aussi peu nette; les leucocytes sont mal colorés et

présentent des aspects de segmentation. La nécrose commençait donc à gagner la profondeur.

Entre le tissu propre et la membrane de Descemet se trouve une couche mince très colorée, d'aspect granuleux, vraisemblablement formée de leucocytes dégénérés.

La *membrane de Descemet* est intacte dans toute son étendue dans laquelle on peut la suivre partout nettement. Son *endothélium* doit être étudié en divers points. Au niveau de l'ulcération, l'endothélium manque. Dans presque toute l'étendue de l'ulcération, et adossé à la membrane de Descemet, se trouve un volumineux amas leucocytaire, duquel partent des traînées de leucocytes qui vont se perdre dans l'hypopyon. L'endothélium manque encore dans une certaine étendue au-dessous du bord progressif, où l'on ne rencontre que quelques cellules rares. Dans l'examen en série des diverses coupes, on peut constater que cet endothélium fait complètement ou presque complètement défaut dans une étendue, comprenant horizontalement la partie située au niveau de la moitié nasale de l'ulcère (côté progressif) et verticalement toute la hauteur de l'ulcération, plus une étendue égale en continuant vers la partie inférieure de la cornée. Au-dessous de l'ulcération, on constate encore un volumineux amas leucocytaire plus considérable encore que celui qui est adossé à l'ulcère. On retrouve au milieu et derrière ces agglomérations leucocytaires, de nombreux amas constitués par les cellules de l'endothélium de la membrane de Descemet. Quelques-uns présentent un aspect qui rappelle les cellules géantes.

Si l'on poursuit l'examen de l'endothélium de Descemet, vers le bas, on trouve, presque jusqu'aux limites de la chambre antérieure, des altérations; en plusieurs points, l'endothélium manque et on le retrouve, sous formes d'amas analogues aux précédents, à la surface de l'hypopyon ou près de la membrane de Descemet; en d'autres points, il est infiltré de leucocytes. Au-dessus de l'ulcère, dans les parties supérieures, l'endothélium fait défaut en quelques points dans une certaine étendue; on le retrouve toujours recroquevillé, en amas près de la membrane de Descemet ou accolé à celle-ci; plus haut, l'aspect est sensiblement normal. Derrière les amas leucocytaires adossés à la membrane de Descemet se trouvent encore, à la surface postérieure de l'ulcère, dans la chambre antérieure, des masses fibrineuses coagulées qui vont se perdre dans l'hypopyon. Ces masses ne communiquent en aucune façon avec le tissu propre de la cornée, dont elle est séparée par l'amas leucocytaire et la membrane de Descemet intacte. En aucun point des préparations, on ne constate même de traînées leucocytaires à travers la membrane de Descemet.

Le tiers inférieur de la chambre antérieure est occupé par l'*hypopyon*, composé de cellules polynucléées et de fibrine.

L'*iris* est infiltré de leucocytes dans sa totalité, mais cette infiltration est surtout bien marquée dans les parties périphériques et près du bord pupillaire. Dans la partie inférieure, notamment, on voit nettement des vaisseaux entourés de foyers de leucocytes. Les *procès ciliaires* sont très peu infiltrés et on remarque en certains endroits quelques foyers colorés qui paraissent être des exsudats albumineux. Dans presque toute son étendue, la membrane irienne est à quelque distance du cristallin; ce dernier s'est trouvé refoulé en arrière au cours des manipulations. Dans la partie inférieure de la coupe, on voit que l'extrémité de l'iris manque au niveau du bord pupillaire, mais on la retrouve adhérant à la cristalloïde antérieure; elle a été vraisemblablement déchirée au cours des manipulations; on peut suivre quelques filaments infiltrés de cellules allant de cette extrémité déchirée à la surface postérieure de l'iris; on retrouve une disposition presque identique de l'iris dans la partie supérieure de la coupe, mais là, ce n'est pas tout à fait le bord pupillaire qui est resté adhérent à la cristalloïde, mais une petite partie voisine. Les couches postérieures de l'iris ne présentent pas d'altérations considérables; on voit s'en échappant quelques granulations pigmentaires et on en retrouve de semblables dans l'hypopyon.

Au-devant de la cristalloïde antérieure et au niveau de la pupille, on voit un exsudat surtout marqué dans la moitié inférieure et adhérente à la cristalloïde. Cette dernière est normale. En aucun point son épithélium ne montre de proliférations ou de cellules ballonnées. Le *cristallin* a été légèrement dissocié au cours des manipulations. Il présente quelques altérations équatoriales ainsi qu'à la partie postérieure, sous forme de petites gouttelettes représentant vraisemblablement des lames dégénérées; celles-ci ne sont pas disséminées entre les lames encore saines, mais le processus est tout à fait localisé. Le cristallin lui-même est resserré du fait de l'inclusion.

Le *corps vitré* est anormalement riche d'une substance coagulée par la fixation de très petits points granuleux et on voit, en de certains endroits, quelques cellules migratrices.

Les autres parties de la coupe présentent certains points assez infiltrés d'une façon plus ou moins marquée (angle de la chambre antérieure, vaisseaux, conjonctive épibulbaire, etc.).

Recherche des microorganismes. — Cette recherche a été faite par la coloration suivant la méthode de Gram modifiée, et par la coloration de Lœfler. Dans les diverses parties de la pièce et notamment au niveau et en deçà du bord progressif et dans l'éten-

due de l'ulcère, elle n'a pas donné de résultats nets. Par la méthode de Lœfler, seulement, il a été permis de voir un certain nombre de formes cocco-bacillaires assez grosses, associées par deux. Mais une telle constatation est trop insuffisante pour qu'il soit même permis d'émettre une hypothèse.

En résumé, *cliniquement*, il s'agit, dans le cas que nous rapportons, d'un ulcère à hypopyon à évolution serpigineuse douloureuse, ayant succédé à l'infection de la cornée après une petite perte de substance. Cette dernière avait été inoffensive pendant une période de douze jours précédant cette infection. Dès que celle-ci se développa, des douleurs et des manifestations graves du côté de la cornée se produisirent, caractérisées par la progression d'un bord purulent s'accompagnant d'hypopyon et d'iritis. Trois jours après, l'œil fut énucléé; l'affection était donc encore à son début.

Au point de vue *bactériologique*, les examens microscopiques, en cultures ou dans les coupes, n'ont pas donné de résultat probant; nous ne connaissons donc rien de précis sur l'étiologie de l'infection.

Au point de vue *anatomique*, il existait une ulcération, avec perte de substance du tissu cornéen dans un tiers de l'épaisseur de la cornée, les cellules du tissu propre étaient atteintes de nécrose à des degrés divers, mais profondément au niveau de l'ulcération et jusqu'à la membrane de Descemet elle-même. Celle-ci était absolument normale et facile à mettre en évidence sur tout son parcours et, nous l'avons dit, c'était le point principal objet de notre recherche. Son endothélium était altéré en de nombreux points et réuni par places en amas. Enfin les autres parties de la pièce présentaient des lésions inflammatoires sans intérêt particulier.

Nous ne rappellerons pas ici tout ce qui a été dit au sujet des lésions anatomiques dans l'ulcère serpigineux mais il est un point sur lequel il nous paraît utile d'insister un peu, à savoir ce qui a trait à la perforation précoce de la membrane de Descemet, car cette question est des plus intéressantes et nullement résolue jusqu'à présent. Nous avons rappelé plus haut ce qu'il fallait entendre exactement par ce mot de *perforation précoce* (Frühperforation), celle-ci se produisant au début du processus et ainsi appelée en opposition avec la perforation qui se produit lorsque la marche de l'affection est assez avancée et comprenant la totalité des couches de la cornée.

Un certain nombre d'auteurs ont attribué un rôle à cette perforation précoce dans la production de l'hypopyon, en permettant à

l'amas de leucocytes qui se trouvait conteuu entre la membrane de Descemet et le parenchyme cornéen (abcès postérieur) de se déverser dans la chambre antérieure. Les uns (Verdese, etc.) ont pensé que c'était cet abcès postérieur qui éclatait en quelque sorte la membrane de Descemet en la rompant, par conséquent, d'avant en arrière; d'autres, au contraire, et en s'appuyant sur des examens anatomiques pratiqués sur des yeux glaucomateux, ont pensé que cette perforation se faisait plutôt par un mécanisme agissant d'arrière en avant. Voyons donc rapidement les cas dont il est permis surtout de faire état pour l'éclaircissement de la question, et si cette perforation précoce est constante ou des plus fréquentes.

Verdese publia le premier un examen anatomique d'ulcère serpigineux en 1887 [1].

La pièce qu'il avait examinée avait subi des altérations notables. L'épithélium cornéen manquait dans une certaine étendue autour de l'ulcère et dans certains autres points. Le parenchyme cornéen, au niveau de l'ulcère, ne présentait de traces de mortification que tout à fait superficiellement, les couehes moyennes et inférieures étant seulement infiltrées. Entre la membrane de Descemet et le dernier faisceau du parenchyme se trouvait une petite quantité de pus. « La lame de Descemet est rompue comme brisée dans ce point sur un petit espace. » L'endothélium est partout intact. Au point qui correspond à cet aspect de rupture présenté par la membrane de Descemet se trouve un flocon pendant dans la chambre antérieure; l'auteur pense que ce flocon est pathognomonique de la rupture de la membrane de Descemet.

Quelques remarques doivent être faites sur ce cas de Verdese, et pour cela on doit considérer attentivement les reproductions qui accompagnent son travail. Voici ce qu'on y constate : l'endothélium de la membrane de Descemet est normal dans ses éléments et dans sa topographie; il va de chaque côté jusqu'au bord de la perforation que Verdese juge exister. Or, dans la plupart des cas de la littérature, rapportant des faits où une telle perforation existait indubitablement et même lorsque celle-ci n'existait pas (consulter entre autres les cas de Druault et Petit, Nuël, etc., et le dessin ci-joint qui accompagne ce travail) il a toujours été noté des altérations étendues de l'endothélium. La pénétration des toxines n'avait donc causé en ces points aucune lésion alors qu'on en observe d'habitude dès le début de l'affection; elle en avait causé également de minimes au sein des lames cornéennes

1. Verdese, *Contribution à l'anatomie de l'ulcus serpens de la cornée* (*Archives d'ophtalmologie*, novembre-décembre, 1887, p. 226).

puisque, sauf tout à fait à la superficie, l'auteur n'a pas relevé de nécrose marquée des cellules fixes du tissu. En outre, si l'on vient à examiner attentivement l'aspect du point décrit par l'auteur comme perforé et notamment les terminaisons de la membrane de Descemet, on est surpris de voir que — contrairement à ce qui a été constaté dans les cas assez nombreux de Elchnig et de Fuchs — les bords terminaux de cette membrane ne sont pas rejetés de chaque côté dans la chambre antérieure, mais qu'ils se perdent insensiblement dans les amas de leucocytes.

Nous avons cru utile à ce propos de donner ci-joint deux reproductions inédites de préparations que nous avons examinées au laboratoire du professeur Axenfeld et que celui-ci a eu l'extrême obligeance de laisser à notre disposition. Ces deux dessins concernent un ulcus serpens dont l'histoire clinique et l'examen anatomique ont été rapportés dans un précédent travail de MM. Uhthoff et Axenfeld[1] (Fig. 3 de la planche 1).

Ils servent à démontrer qu'au cours des manipulations il arrive non rarement que la membrane de Descemet se trouve légèrement pliée; il peut devenir difficile de la reconnaître nettement, si, au-dessus et au-dessous d'elle, en avant et en arrière de sa section, se trouvent des amas de cellules migratrices, parce que ces cellules sont encore suffisamment visibles au travers de la membrane à laquelle elle est juxtaposée et laquelle se trouve sectionnée assez *obliquement*. Dans la préparation reproduite dans nos dessins et qui présentait cet aspect en plusieurs points, on aurait pu, au premier abord, être induit en erreur et croire à une perforation, mais si l'on faisait varier la vis micrométrique et qu'on examinât avec soin les divers plans, en prenant la précaution de faire varier l'éclairage au moyen du diaphragme, on pouvait constater que la membrane de Descemet se perdait au milieu des cellules qui l'entouraient et qui ne permettaient que de deviner sa présence en l'apercevant confusément. En de certains points où cette membrane était coupée très obliquement, on voit très nettement intacte la couche de cellules endothéliales couvrant en cet endroit la membrane de Descemet qui paraît faire complètement défaut; il en est de même là où les cellules migratrices entourent la membrane de Descemet à laquelle elles sont juxtaposées et un observateur non prévenu pourrait certainement s'y tromper en l'absence d'un examen approfondi. Uhthoff et Axenfeld avaient dans le travail cité ci-dessus, attiré l'attention sur ces faits de *pseudo-perforation* (Scheinperforation).

1. W. Uhthoff et T. Axenfeld, *Beiträge zur pathologischen Anatomie und Bakteriologie des eiterigen keratitis des messeten* (*Archiv f. opht.*, t. XLII, 1).

Dans le cas de Verdese[1], la perforation de la membrane de Descemet qu'il décrit, correspond justement à un point de la cornée qui est déformé, plié à la suite de son séjour dans les liquides conservateurs, comme il est facile de le voir nettement sur le dessin qu'il donne; il est donc très difficile de se convaincre, de manière irréfutable, qu'il y a bien là une perforation véritable et non « une pseudo-perforation ».

Ces objections restent tout entières à propos des recherches expérimentales faites un peu plus tard par cet auteur. Une des figures de son travail (Fig. 3, page 153) représente une perforation de la membrane de Descemet qui a la plus grande analogie avec le dessin que nous donnons ci-dessus de pseudo-perforation. D'ailleurs tout près de cette perforation en est représentée une autre et il n'est pas très facile de comprendre comment la petite partie de la membrane de Descemet qui les sépare est restée sensiblement normale, juxtaposée au tissu cornéen et nullement soulevée ni déchirée.

Enfin il n'est pas douteux, d'après les travaux qui ont paru depuis ceux de Verdese, que ses conclusions comme quoi l'hypopyon aurait presque toujours sa source dans l'abcès postérieur ne sont rien moins que prouvées.

Ces faits peuvent être rapprochés de ceux qu'a décrits Silvestri[2] à la suite d'expériences sur la kératite septique. Dans la figure 2 qui accompagne son travail et qui a pour but de représenter une perforation de la membrane de Descemet, on a encore un aspect presque identique à ce que produit notre dessin d'une pseudo-perforation. La membrane de Descemet est environnée d'amas considérables de leucocytes; d'un côté, elle se perd en droite ligne au milieu d'eux, de l'autre elle s'y perd encore en décrivant une courbe qui la rapproche de l'autre soi-disant extrémité. Il est bon de faire remarquer que, dans la figure 1, l'auteur représente une inoculation microbienne, profonde, puisqu'elle va jusqu'à la membrane de Descemet, ayant amené une nécrose considérable des tissus dans toute l'épaisseur de la cornée et dans une certaine étendue; malgré cela, la membrane de Descemet est intacte et seul son endothélium présente des altérations.

Nüel[3] donne une description anatomique complète d'un ulcère

1. A. Verdese, *Recherches expérimentales sur la perforation précoce de la membrane de Descemet dans les processus ulcératifs infectants de la cornée* (*Archives d'ophtalmologie*, mars-avril 1889, p. 147).

2. A. Silvestri, *Experimentelle Untersuchungen über septische keratitis* (*Archiv für opht.*, t. XXXVII, 2, page 220, 1891).

3. J.-P. Nüel, *Description anatomique d'un œil atteint d'ulcère cornéen avec hypopyon* (*Archiv. d'opht.*, juin 1895, page 337).

à forme serpigineuse. La membrane de Descemet et les plans postérieurs étaient intacts. Il en concluait que l'hypopyon ne pouvait pas venir de l'ulcère. Les cellules fixes se coloraient bien; pas de cellules migratrices dans les plans profonds. Aux approches de l'ulcère, l'épaisseur de la cornée était augmentée; un œdème interstitiel distendait les fentes interfibrillaires. Les extrémités des lamelles cornéennes exulcérées et gonflées se recourbent en avant. Cataracte sénile au début. Altérations de pigment sur lesquelles Nüel insiste longuement. Le segment antérieur en est inondé. Le point de départ est la face postérieure de l'iris, surtout à la périphérie. Nous n'avons pas rencontré de lésions aussi marquées de pigment, mais il est intéressant de faire remarquer combien les autres lésions se rapprochent de celles que nous avons décrites dans notre cas.

Nous n'analysons pas les travaux, si complets et si remarquables, d'Uhthoff et d'Axenfeld sur la kératite à hypopyon, mais nous rappelons les nombreux examens anatomiques qui en font partie (peu se rapportent à notre sujet à cause des lésions avancées); ils insistent, comme nous l'avons déjà dit, sur la méprise possible de la pseudo-perforation.

Green et Ewing[1] rapportent un examen anatomique où il existait certainement une perforation précoce. Dans ce cas comme ceux qui ont été rapportés en certain nombre depuis, il existait un glaucome absolu.

Mais c'est surtout les travaux des deux auteurs Fuchs et Elchnig qui ont apporté d'importants matériaux à la question.

Fuchs[2], dans la dernière édition de son traité, s'exprime ainsi :

« A la perforation contribuent aussi les altérations qui se développent en même temps » — c'est-à-dire en même temps que la destruction des couches cornéennes — « à la face postérieure de la cornée. Là se présentent de bonne heure un amas de corpuscules purulents qui s'acheminent principalement vers le foyer inflammatoire en suivant la face postérieure de la membrane de Descemet (an der hinteren Fläche der membrana Descemeti). Ils dérivent des vaisseaux de l'uvée, surtout des vaisseaux du voisinage de l'angle irien; comme preuve de leur origine, beaucoup d'entre eux contiennent de petites granulations pigmentaires venant de l'uvée. Les cellules purulentes se réunissent en un amas de pus à la surface postérieure de la cornée. Elles pénètrent alors dans la membrane de Descemet que l'on trouve divisée en feuillets et finalement entrent dans la cornée elle-même. De

1. Green and Ewing,
2. Fuchs, *loco citato.*

cette manière, se forme, correspondant au lieu de l'ulcère, une sorte d'abcès postérieur. Immédiatement devant lui sont situées les lamelles cornéennes se nécrotisant, dont j'ai parlé plus haut, qui sont privées de cellules fixes. L'abcès, combiné avec cette nécrose des lamelles, cause la perforation de la cornée. Comparés avec les expérimentations de Leber sur le lapin, l'infiltration du bord progressif et cet abcès postérieur doivent être considérés comme partis de la zone d'immigration. Le pus de l'abcès postérieur, situé dans la cornée même, se trouve en communication avec celui qui est à la face postérieure; les masses purulentes pendent à cet endroit comme des amas cohérents au fond de la chambre antérieure et se réunissent à l'hypopyon, etc. »

Fuchs appuie cette opinion sur l'examen de préparations anatomiques de 9 cas d'ulcères serpigineux (dont 4 sont dus à Elchnig). Il donne deux dessins, l'un schématique, l'autre plus détaillé; d'après eux, il n'y a pas de doute qu'il existait une perforation de la membrane de Descemet avec altérations endothéliales étendues. Il semble que les 5 cas de Fuchs doivent se rapporter à un processus ayant évolué sur des yeux glaucomateux, car c'est un tel œil qui est représenté comme type (iris atrophié, angle irien obstrué) et dans l'explication qu'il donne, Fuchs dit qu'il en est de même dans les examens anatomiques d'ulcus serpens faits jusqu'à présent dans les yeux avec glaucome absolu.

Ainsi qu'on le voit, Fuchs décrit, dans un manuel classique, la perforation de la membrane de Descemet avant la perforation totale comme un type habituel, un fait sensiblement régulier; et cependant, pour ne prendre que 1 des cas d'Elchnig lui-même (Obs. I) il est permis de constater que la perforation n'est pas toujours régulière, puisque, dans cet exemple, la membrane de Descemet n'était pas perforée, quoique la profondeur de l'ulcération ne fût pas moindre que dans les 3 autres cas qu'il décrit.

Les 4 cas cités par Elchnig[1] dans son excellent travail ont trait à des yeux présentant un glaucome absolu. Dans 3 cas, il existait un ulcère à hypopyon, profond et large, et la cornée n'était pas perforée au point de vue clinique, c'est-à-dire *intoto*. Dans ces 3 cas, le tissu cornéen au fond de l'ulcération se montrait nécrotisé d'une façon homogène. Dans le premier (Obs. I) la membrane de Descemet existait dans toute son étendue et il n'y avait pas d'abcès postérieur; dans les deux autres, au contraire, il y avait une perforation précoce avec abcès postérieur et la membrane était divisée en plusieurs feuillets. Dans l'un de ces cas, le feuillet intérieur montrait la perforation la plus grande, tandis

1. Elchnig, *Archiv für opht.*

que les feuillets tournés vers la cornée montraient une moindre perforation. Par cette perforation précoce de la membrane de Descemet, l'hypopyon communiquait avec l'abcès postérieur. Elchnig conclut d'abord que dans les cas où une perforation précoce se trouve, cette perforation a été faite du côté de la chambre antérieure vers la cornée par la puissance *histolytique* des leucocytes. Dans ce sens, lui semble parler le fait que, dans son premier cas, il n'y avait pas d'abcès postérieur et pas de perforation de la membrane de Descemet. Elchnig s'exprime d'ailleurs ainsi (page 422) : « Il dépendra de diverses conditions que la perforation précoce de la membrane de Descemet apparaisse, et à quel moment se fera cette apparition. Peut-être n'est-ce pas seulement un hasard qu'elle ait été trouvée si souvent chez des yeux glaucomateux. Il est possible que la diminution de la nutrition et de la résistance des tissus de l'œil dans le glaucome contribuent à ce fait. D'ailleurs, une destruction de la membrane de Descemet pourrait peut-être aussi se trouver favorisée et accélérée, si devant elle, c'est-à-dire entre la membrane et la couche postérieure de la cornée, s'est fait un amas de leucocytes; alors l'influence histolytique des leucocytes peut se faire des deux côtés. On ne peut pas exclure l'opinion qu'en face d'une accumulation très considérable de pus dans la cornée au-devant de la membrane de Descemet, se puisse produire une perforation précoce du côté de la cornée; mais pour mes cas je dois conclure à la direction contraire. »

Elchnig avance en outre que la stérilité connue de l'hypopyon, avant la perforation totale, s'arrangerait mieux d'une perforation venant de l'intérieur de l'œil. Ce n'est là qu'une hypothèse et d'ailleurs, alors même que cela pourrait servir d'argument au sens où le conçoit Elchnig, il faudrait d'abord prouver que la perforation précoce de la membrane de Descemet est un fait constant et régulier.

L'abcès postérieur de la cornée dérive, d'après l'opinion d'Elchnig, des cellules de la chambre antérieure et il est consécutif, d'après lui, à la perforation précoce, contrairement à ce que dit Verdese comme quoi c'est la perforation précoce qui suit l'abcès. Avant la perforation précoce, le nombre de ces cellules se réunissant en amas ne serait que modéré, tandis qu'après la perforation, l'abcès véritable se formerait.

Elchnig ajoute une constatation intéressante que nous pouvons rapprocher de faits personnels : « Ce mode d'origine de l'infiltration profonde de la cornée et de la perforation dans la kératite suppurative, dit-il, ne se trouve pas en opposition avec les faits cliniques; il y a déjà longtemps, avant que j'aie eu cette opinion,

que j'avais remarqué que, bien souvent dans les cas graves de kératites suppuratives, une partie du contenu de la chambre antérieure seulement se vidait dans la ponction faite au limbe et qu'un bourbillon résistant restait fixé, ne pouvant être déchiré de la cornée qu'avec peine avec les pinces. La plupart du temps, on a alors l'impression que l'on retire le coagulum exsudatif d'une poche à la face postérieure de la cornée et que la profondeur de l'ulcération trouvée avant la ponction est augmentée comparativement à ce qu'elle était auparavant. » Nous avons eu l'occasion de faire des observations cliniques identiques et on voudra bien se rapporter, à propos de ce point qui nous paraît avoir quelque intérêt, aux observations que nous avons publiées dans un travail précédent.

Parmi les cas anatomiques rapportés où la membrane de Descemet était intacte, doivent être mentionnés les cas de von Hippel[1], Druault et Petit[2], et un autre encore de Druault[3].

Dans les cas de von Hippel il s'agissait d'une kératomalacie double à pneumocoques; les deux tiers d'une des deux cornées étaient ulcérés; la membrane de Descemet était intacte. Il y avait de l'hypopyon et des décollements marqués de l'endothélium. L'autre œil avait une perforation. Dans un autre cas de kératite neuro-paralytique avec hypopyon, il y avait une névrose marquée du fond de l'ulcération, excepté le tiers postérieur, avec infiltration de la membrane de Descemet, décollement de l'endothélium étendu, hypopyon. La membrane de Descemet ne présentait pas de traces de destruction.

Dans le cas que nous avons publié avec Druault, nous avions affaire à un ulcère serpigineux typique, à pneumocoques; il y avait une forte infiltration au niveau des couches inférieures de la cornée près de la membrane de Descemet, qui, elle, était intacte. L'endothélium présentait de nombreuses lésions.

Enfin, Druault[4] a publié un cas très intéressant au point de vue de la précocité des lésions endothéliales comparativement à des lésions ulcéreuses peu marquées. Seules les couches tout à fait superficielles de la cornée étaient atteintes. La membrane de Des-

1. E. von Hippel, *Anatomische Befunde bei eitriges keratites des Menscher* (*Archiv für opht.*, XLVII, 1, 1898, p. 157).

2. P. Petit, *Recherches cliniques et bactériologiques sur les infections aiguës de la cornée* (Thèse de Paris 1908, observations XXXVIII et XLI. Voir aussi obs. L et LI).

3. A. Druault et P. Petit, *Un cas d'ulcère serpigineux typique avec examen anatomique* (*Archiv. d'opht.*, juillet 1899).

4. A. Druault, *Un cas de décollement de la rétine suivi de glaucome. Ulcère de la cornée survenu quelques jours avant l'énucléation* (*Archiv. d'opht.*, novembre 1899, page 641).

cemet était intacte, mais son endothélium présentait de nombreuses altérations et des parties entièrement absentes.

Conclusions

Si l'on compare les divers cas de la littérature, concernant des examens anatomiques d'ulcères à hypopyon à leur première période, on devra remarquer que la perforation précoce de la membrane de Descemet ne correspond pas du tout à l'étendue, à la profondeur de l'ulcération pas plus qu'à la nécrose du tissu propre de la cornée au fond de l'ulcération. Par exemple, dans le cas que donne Fuchs, l'ulcération a été beaucoup moins profonde que dans notre cas propre, néanmoins il y a eu perforation précoce des plus nettes, tandis que dans le nôtre il n'y en avait pas de traces. Dans la première opération d'Elchnig, la nécrose et l'ulcération étaient des plus considérables sans être accompagnées de perforation précoce de la membrane de Descemet. Donc, la perforation précoce n'est pas l'accompagnement obligé d'une certaine profondeur ou étendue de la kératite à hypopyon.

Quoique la plupart des examens bactériologiques n'aient pas été faits ou soient restés très incomplets dans les divers cas, il ne semble pas que la perforation précoce soit liée à telle ou telle espèce microbienne de préférence à une autre. Ainsi, dans les 2 cas de Elchnig où existait une perforation précoce, l'état bactériologique paraissait différent : dans l'un on trouva des bacilles et formes filamenteuses se décolorant par la méthode de Gram, dans l'autre, au contraire, des formes cocco-bacillaires prenant le Gram et ressemblant au pneumocoque. Si les expériences de Silvestri étaient confirmées, ce qui n'est pas, le staphylocoque pourrait aussi donner, tout au moins chez l'animal, une perforation précoce de la membrane de Descemet.

Un point reste encore à signaler. Il est remarquable que la perforation précoce soit toujours décrite comme accompagnant l'abcès postérieur de la cornée, excepté pour le cas douteux de Verdese où l'on ne peut parler d'un véritable abcès postérieur. Un tel abcès s'est trouvé dans tous les cas de Elchnig et de Fuchs, c'est-à-dire qu'il existait un amas de leucocytes en avant de la membrane de Descemet et il paraît assez vraisemblable, comme le dit Elchnig, que cet abcès a un rapport quelconque avec la perforation précoce. Dans notre cas entre autres et dans ceux qui lui sont comparables, une forte collection de leucocytes (abcès postérieur) n'existait pas à proprement parler; la membrane de Descemet était intacte. Mais ne serait-ce pas aller trop loin que de faire une dépendance obligatoire entre l'abcès postérieur et la

perforation précoce? Ainsi, dans les expériences chez le lapin (Leber, Silvestri, Uhthoff et Axenfeld), on peut avoir de forts abcès postérieurs sans perforation précoce.

En résumé, nous sommes loin de devoir considérer comme constante la perforation précoce et, lorsqu'elle se produit, il nous est encore difficile d'en expliquer la cause certaine. Mais une chose est indispensable, c'est qu'avant d'émettre même des hypothèses à nouveau, des recherches étiologiques soigneuses soient faites et qu'on sache à quelle sorte d'infection il faut rattacher tel ou tel cas, car cela paraît être le meilleur moyen de jeter quelque lumière sur ces questions où règne encore une grande obscurité.

En terminant, nous croyons pouvoir conclure que :

1° Certains cas qui ont été cités souvent dans la littérature concernant la perforation précoce de la membrane de Descemet (travaux de Verdese, Silvestri, etc.) ne sont pas à l'abri de toute critique et qu'ils doivent être pour le moins considérés comme des cas douteux dans lesquels il est difficile d'affirmer qu'il existât une perforation ou une pseudo-perforation;

2° On ne peut encore se prononcer sur le point de savoir si une perforation précoce de la membrane de Descemet favorise et avance la perforation totale. Sous ce rapport, Fuchs nous semble avoir été peut-être un peu loin;

3° Il est important de faire remarquer que, dans les cas où il a été décrit une perforation précoce certaine, il s'agissait presque toujours d'yeux affectés d'un glaucome absolu. Le fait reste encore à prouver chez des yeux sains antérieurement;

4° De nouvelles recherches anatomiques faites sur des yeux non porteurs de lésions trop avancées seraient indispensables, mais avec notre thérapeutique actuelle, tout au moins pour ce qui a trait à des yeux sains antérieurement, ces observations sont appelées à devenir de plus en plus rares;

5° Il ne semble pas que l'on observe d'une façon fréquente les lésions de la couche postérieure de l'iris que Nüel a décrites. L'état glaucomateux dans ce cas peut avoir quelque importance;

6° Dans les cas qui peuvent être publiés dorénavant, il est *indispensable* que les auteurs fassent le plus grand cas de l'examen bactériologique et qu'ils le mettent au premier plan pour qu'il soit possible d'établir une distinction entre les variétés d'infection et dans les lésions qui les accompagnent.

M. Morax. **Rapport sur le travail précédent du Dr P. Petit. de Rouen.** — Le travail que nous adresse M. Petit est basé sur l'étude anatomique très complète d'un fait d'ulcère serpigineux.

et ses recherches portent sur un point très discuté de l'anatomie pathologique des ulcérations cornéennes. On sait que l'obstacle qu'oppose aux lésions profondes des couches de la cornée la membrane de Bowman est très peu considérable et que la résorption de cette membrane sur une étendue plus ou moins considérable s'observe presque constamment dans les lésions cornéennes qui ne sont pas strictement limitées à la couche épithéliale. En est-il de même de la membrane de Descemet ? Il va sans dire que dans les cas de porforation de la cornée, la membrane de Descemet est perforée comme les autres tissus, mais à quel moment se produit cette perforation ; est-elle antérieure ou contemporaine de la perforation totale? Pour Fuchs, dans la majorité des cas, la perforation de la membrane de Descemet précéderait toujours la perforation totale. Elschnig partage l'opinion de Fuchs, alors que Verdese, dont les publications sont antérieures, considérait cette perforation précoce comme constituant l'exception.

Le fait étudié par M. Petit concerne une malade de 64 ans atteinte d'un cancroïde des paupières et à laquelle on pratiqua une résection palpébrale suivie de greffe de Thiersch. Quinze jours après l'opération, il se produisit une rétraction des paupières et une inocclusion de celles-ci. Consécutivement à ce trouble apparut une perte de substance superficielle de la cornée, qui persiste sans modification pendant douze jours. Puis cette érosion se complique d'infiltration cornéenne, d'iritis, d'hypopyon avec des phénomènes douloureux et assez violents. A partir de ce moment l'évolution de l'ulcération cornéenne est celle de l'ulcère serpigineux. On pratique l'énucléation de l'œil quinze jours après le début de l'érosion et trois jours après que les symptômes d'infection cornéenne ont éclaté.

L'examen anatomique très soigneusement fait et exposé par le Dr Petit montre, ainsi qu'en témoignent les planches, une ulcération intéressant à peu près le tiers de l'épaisseur de la cornée. La perte de substance porte sur l'épithélium, sur la membrane de Bowman et sur une partie du tissu propre de la cornée. Les bords de l'ulcère sont taillés en pente douce. Ils sont gonflés par l'infiltration leucocytaire qui disjoint les lames cornéennes. La membrane de Descemet est intacte dans toute son étendue. Il a fallu, pour s'en assurer, examiner la totalité des coupes microscopiques faites au travers de la cornée. L'endothélium de Descemet manque dans la zone correspondant à l'ulcération cornéenne ; à ce niveau existe un amas leucocytaire considérable qui se continue dans les parties inférieures avec l'hypopyon composé de leucocytes et de fibrines.

L'iris est infiltré de leucocytes. Le corps ciliaire l'est à un beaucoup plus faible degré.

Il manque malheureusement à cette observation pour être complète le contrôle bactériologique, et l'examen miscrocopique, s'il a permis de constater des microbes dans la zone d'infiltration de l'ulcère, n'a pas permis d'en préciser la nature.

Quoi qu'il en soit, on peut conclure de ce fait et de l'analyse des cas publiés par différents auteurs que la perforation précoce n'est pas l'accompagnement obligé d'une certaine profondeur ou étendue de la kératite à hypopyon. Quoique les examens bactériologiques n'aient pas été faits ou soient incomplets, il ne semble pas que la perforation précoce soit liée à telle ou telle espèce microbienne. Il est remarquable que la perforation précoce soit toujours décrite comme accompagnant « l'abcès postérieur », c'est-à-dire un amas de leucotytes siégeant en avant de la membrane de Descemet. Dans le cas de Petit, cet amas leucocytaire n'existait pas. Mais on ne saurait trouver l'explication absolue de la perforation dans l'existence de cet amas leucocytaire et il est encore difficile d'en indiquer la cause certaine. Quoi qu'il en soit, il est un fait digne de remarque, c'est que, dans presque tous les cas où l'on a décrit une perforation précoce, il s'agissait presque toujours d'yeux atteints de glaucome absolu. Il est indispensable que, dans les cas qui seront publiés dorénavant, on ne se contente pas de la description clinique de l'ulcère, mais que l'on tienne compte de sa nature bactériologique.

M. le Dr Petit poursuit, ainsi que le prouve son intéressant travait actuel, ses importantes recherches sur les kératites. Il y a deux ans, je vous présentais un travail fait en collaboration avec M. Petit sur une forme spéciale d'infection cornéenne à type serpigineux. Je vous rappelle ses publications sur les ulcères serpigineux, sur les ulcérations cornéennes au cours de la conjonctivite subaiguë et le travail très remarquable qui constitue sa thèse de doctorat sur les infections de la cornée.

Je ne vous parle que de ses titres scientifiques. Tous ceux d'entre vous qui le connaissent ont pu apprécier son intelligence et ses qualités morales. La Société de Paris s'honorera de le compter parmi ses correspondants nationaux.

M. Dreyer-Dufer cite deux observations où l'on a fait l'énucléation des deux yeux pour un goitre exophtalmique, et M. Valude est étonné qu'on ait enlevé l'œil dans de pareilles circonstances.

M. Valude cède momentanément le fauteuil de la présidence

à M. Darier, vice-président, pour faire la communication suivante :

M. VALUDE. **Opération de la cataracte chez le chien.** — La cataracte est assez fréquente chez le chien, et il n'est pas d'ophtalmologiste qui, sur ses propres animaux ou sur les chiens de ses amis, n'ait été tenté ou sollicité de pratiquer l'extraction de la cataracte. Or, cette opération présente chez le chien des difficultés multiples qui rendent l'intervention fort différente de ce qu'elle est chez l'homme, et surtout beaucoup plus aléatoire.

La première série de difficultés provient de la cataracte elle-même. Le cristallin d'un chien est, par rapport au volume du globe, deux fois plus gros que celui de l'homme ; de là, la nécessité d'une ouverture cornéenne démesurée si l'on peut dire. De plus la capsule de ce cristallin est très dure et épaisse, ce qui rend les cataractes secondaires fort redoutables et difficiles à traiter. Enfin la cataracte du chien, outre le noyau, est constituée, ainsi que l'avait déjà fait remarquer Berlin, par des masses molles très visqueuses et adhérentes, dont l'extraction complète est fort difficile. Voici le récit d'une double opération de cataracte pratiquée chez un chien de grande espèce, une dogue d'Ulm, grise, poil ras, âgée de 5 ans. La cataracte était de couleur blanchâtre, demi-molle d'aspect. Je pratiquai la chloroformisation avec la muselière spéciale du laboratoire de physiologie, après avoir injecté sous la peau 7 centigrammes de morphine et 3 milligrammes d'atropine. L'anesthésie fut facile, rapide, sans agitation, et, malgré sa forte taille, le chien put ne pas être attaché. L'écartement des paupières dut être pratiqué avec deux écarteurs de Desmarres, car les blépharostats ordinaires ne sont pas assez puissants, et l'œil, attiré en arrière par le muscle rétracteur, restait toujours enfoncé d'une manière gênante pour l'opérateur. Je fis une large incision de la cornée avec un long couteau de de Graefe. Après une large discission de la capsule cristallinienne, j'essayai d'extraire le cristallin, mais sans succès. Je fis alors une iridectomie qui fut correcte et facile, bien qu'il faille noter ici la grande épaisseur et la résistance à la section du tissu irien. Le noyau cristallinien sortit alors, mais il demeura des masques visqueuses et surtout une capsule très épaisse qu'il fallut arracher avec des pinces, séance tenante. Je pratiquai un point de suture cornéenne et je réunis les deux paupières également, mais sans avivement des bords palpébraux. Je pansai à la manière ordinaire, en assujettissant le pansement à l'aide d'une muselière spécialement construite à cet effet, et munie d'œillères en cuir dur destinées à protéger le pansement des yeux des chocs et de l'effort des pattes. Le premier pan-

sement (après ablation du fil palpébral), fait au bout de cinq jours, montra un œil un peu rouge, la cornée légèrement opalescente. J'instillai de l'atropine et je saupoudrai l'œil d'iodoforme. Au bout de quelques jours, l'œil prend un aspect favorable; la cornée s'éclaircit et la pupille apparaît bien visible, mais un peu encombrée de sang. Peu à peu ce sang se résorbe, en partie, et la chienne paraît douée d'une assez bonne vision, malgré la présence d'une exsudation secondaire dans la pupille. Le fil de suture cornéenne est tombé tout seul au quinzième jour.

Un fait particulier à noter, c'est l'effet de l'atropine chez ce chien. Chaque instillation du collyre à l'atropine était suivie immédiatement d'une salivation abondante avec mouvements de déglutition et de mastication, le tout durant une demi-heure. Un mois après pourtant, la vision paraissait moins nette; attribuant cette baisse visuelle à la présence de la cataracte secondaire exsudative devenue très épaisse, j'en pratiquai la discission au couteau de de Graefe. Le résultat ne fut pas concluant, en ce sens que la vision de la bête ne parut pas améliorée. En raison des difficultés de l'extraction et de l'établissement de la cataracte secondaire à qui j'avais eu affaire sur le premier œil, je résolus de pratiquer, sur le second œil du chien, la réclinaison. J'exécutai donc la réclinaison par scléroticonyxis avec un instrument construit à cet effet sur les anciens modèles de Desmarres. Après l'opération le cristallin reste abaissé, mais le corps vitré paraît infiltré de sang. Les suites visuelles de cette opération furent mauvaises; le corps vitré infiltré de sang ne tarde pas à se transformer en un tissu dense et blanchâtre; la vision fut nulle. L'atropine en instillation provoquait régulièrement, comme lors de la première opération, des mouvements de mastication avec une salivation abondante.

Je crois que l'opération de la cataracte, rendue difficile chez le chien par le volume du cristallin et par l'état visqueux des masses secondaires, est, de plus, compliquée par la constitution anatomique du tractus uvéal dans cette espèce. L'iris chez le chien saigne facilement, et le corps vitré réagit vivement après l'opération; ces deux conditions rendent presque inévitable l'établissement d'une cataracte secondaire et les troubles irrémédiables du vitreum. Ajoutons que, malgré les muselières les mieux construites, l'asepsie des pansements reste illusoire, ce qui augmente les chances de l'infection oculaire, malgré l'occlusion mécanique des paupières.

M. Jocqs — Je n'ai pas eu l'occasion d'extraire la cataracte normale chez le chien, mais lorsque j'ai commencé mes expériences d'extraction du cristallin transparent après opacification artificielle par injection d'humeur aqueuse, j'ai eu affaire à l'œil du chien, et j'ai remarqué quelques-unes des particularités désa-

vantageuses dont a parlé M. Valude qui ne m'ont pas encouragé à continuer mes expériences avec cet animal.

Dans ma première tentative, j'obtins très rapidement une belle cataracte molle sans beaucoup de réaction de l'œil; mais, lorsque je voulus faire la discission avec la pince à capsule, je n'y réussis pas et ayant agrandi l'incision cornéenne, je fis l'extraction du cristallin tout entier avec la capsule suivi d'ailleurs d'une grande quantité de corps vitré.

Pour le second œil, ayant obtenu aussi facilement l'opacification du cristallin, je fis la section de la cristalloïde avec le couteau. Les masses opacifiées s'écoulèrent pour la plus grande partie, mais les deux cristalloïdes épaisses ou épaissies s'accolèrent, emprisonnant des débris de cristallin, et la vision demeura nulle. La plaie de la cornée ayant mis longtemps à se fermer à cause de l'indocilité de l'animal, l'œil resta longtemps enflammé, ce qui augmenta l'épaisseur de la cataracte secondaire.

Chez le lapin, où je n'ai pas rencontré toutes ces difficultés, j'ai pu faire beaucoup plus facilement les expériences dont j'ai rapporté le résultat au Congrès d'Utrecht en 1899.

M. Suarez de Mendoza. — J'ai eu occasion, messieurs, d'opérer trois fois la cataracte chez le chien. Le premier cas, qui fut fait en octobre 1888, a été publié dans ma première communication à l'Académie de médecine sur la suture de la cornée.

J'ai toujours employé le chloroforme et les sujets se sont bien endormis après une période d'excitation exagérée. La première fois que j'ai employé le chloroforme, j'ai dû remettre la partie au lendemain, parce que l'animal qui n'était pas ligoté, eut une période d'excitation si terrible, aboyant et cherchant à mordre, que nous dûmes lui abandonner la chambre.

Le lendemain, après l'avoir enveloppé d'un drap et lui avoir roulé autour 20 mètres de bandes, nous procédâmes à l'anesthésie qui fut obtenue sans encombre, après une période d'excitation assez longue.

L'extraction fut facilement faite à l'aide d'un large lambeau, et grâce à la suture de la cornée, la guérison se fit sans encombre. Dans une opération, chez le chien, j'ai remarqué, comme M. Valude que la capsule était très résistante et opaque. J'ai fait la discission au couteau et, après la fermeture de la plaie cornéenne par un ou deux points de suture, j'ai arraché la capsule à l'aide d'une pince à griffes.

J'ai, dans un cas, essayé de faire porter à mon opéré des verres montés sur une espèce de masque, et au bout de quelque temps l'animal est arrivé à chercher de lui-même à introduire le museau dans le masque et à conserver celui-ci sur la face. Je me demande

encore si, en ce faisant, il y cherchait le plaisir de voir plus net, ou si, simplement, il accomplissait un tour de *chien savant*, stimulé qu'il était par la récompense habituelle.

M. Valude présente une pince pour l'opération du trichiasis de M. le Dr Charamis, d'Athènes.

Cette pince a comme base les anciens modèles de Snellen, Knapp, mais présente, d'après l'auteur, les avantages de permettre à l'opérateur d'opérer tout seul, d'assurer une hémostase complète et de laisser libre la surface palpébrale en entier.

La séance est levée.

XIIIe CONGRÈS INTERNATIONAL

SECTION D'OPHTALMOLOGIE[1]

(SUITE)

Séance du lundi 6 *août* (suite).

Le traitement de l'œil avant et après l'opération de la cataracte (Rapport par le Dr Schœtz, de Christiania). — *Avant l'opération.* — L'antisepsie doit porter sur les bords palpébraux, la conjonctive et le sac lacrymal.

Pour faire l'antisepsie des bords palpébraux, l'auteur est d'avis qu'on ne peut y réussir qu'en arrachant tous les cils, et il recommande cette pratique.

Pour les voies lacrymales, il faut faire des injections même quand elles sont saines et les soigner quand elles sont malades.

Pour la conjonctive, il emploie le pansement témoin et fait des irrigations si elles sont nécessaires.

Après l'opération. — En fait de pansement ici, l'auteur se borne à conseiller de ne pas en faire du tout. Après l'opération, le malade est couché, il lui est permis de cligner les yeux autant qu'il veut. Quoique, d'après l'auteur, l'absence de pansement fasse que le malade est moins porté à toucher son œil, il lui fait cependant attacher les mains.

M. Schiœtz présente une statistique de 100 yeux traités avec pansement et de 50 sans pansement.

1. Compte rendu emprunté à la *Clinique ophtalmologique.*

Dans les 100 cas, 3 yeux ont été perdus par suppuration.

Dans les 50 cas, il y a eu deux infections.

Se basant également sur la statistique de Hjort à l'hôpital de Christiania, l'auteur, constatant que les pertes ont été réduites à 3 p. 100 par la suppression du pansement, recommande chaleureusement cette méthode.

Dr A. Bourgeois. **Extraction simple de la cataracte sénile par kératotomie latérale externe et sutures de la cornée.** — Cette méthode n'est pas destinée à se substituer aux procédés actuels. Elle a pour but de permettre d'opérer avec sécurité les sujets difficiles, chez lesquels il y aurait impossibilité ou danger à appliquer l'extraction simple habituelle.

Pour pénétrer latéralement dans la cornée, le moyen le plus simple consiste à faire deux sections, séparées par un pont. Le seul instrument auquel on puisse avoir recours est la *broad-needle* ou couteau lancéolaire, coudé, étroit, très pointu et coupant sur ses deux tranchants. On peut accoupler par leurs manches deux couteaux semblables, les manches arrivant à se séparer facilement après la pénétration des lames dans la chambre antérieure. Ou bien on peut faire rapidement avec une seule *broad-needle*, de parfaite qualité, les deux ponctions cornéennes l'une après l'autre. Les autres instruments sont empruntés à l'arsenal usuel.

Après avoir pris les précautions antiseptiques voulues et bien cocaïné l'œil, un écarteur externe est mis en place, tandis que la pince à fixer, confiée à l'assistant, tient l'œil du côté interne. Le chirurgien, à gauche du malade pour l'œil gauche, à sa tête pour l'œil droit, présente les deux pointes du double couteau lancéolaire au niveau du méridien horizontal de la cornée; puis la lame supérieure est conduite le long du limbe cornéen qu'elle sectionne; ensuite, la lame inférieure chemine de la même façon pour faire la section inférieure; il reste un pont de cornée entre les deux sections qui embrassent ainsi le tiers externe du limbe cornéen.

On place alors deux sutures, l'inférieure la première, la supérieure ensuite, en traversant d'abord la lèvre cornéenne de la section, pour passer après cela le fil dans la lèvre scléro-conjonctivale, en laissant flotter une anse de fil en bas et en haut. Cela fait, on sectionne le pont de cornée avec un couteau mousse coudé, le tranchant dirigé vers le haut.

On procède à l'extraction comme pour toute opération de cataracte, l'extraction se faisant par le côté externe, soit par le mode de pression habituel, soit qu'il y ait lieu d'intervenir avec la curette.

Il ne reste plus après cela qu'à serrer les fils de suture : ce qui se fait en tirant du côté du chef conjonctival et non du côté du chef cornéen.

Les suites opératoires sont très simples. On enlève les fils le cinquième ou le sixième jour en les coupant du côté de la cornée avec des ciseaux courbes pointus.

L'indication du procédé pourra se rencontrer dans les circonstances suivantes : 1° chez les sujets indociles ; 2° lorsqu'il y aura saillie du globe oculaire ou excès de tension pouvant faire craindre une perte de vitré ; 3° chez les individus totalement sourds ; 4° en cas de petite fente palpébrale ; 5° pour les cataractes régressives, dans lesquelles la zonule paraîtrait susceptible de se rompre ; 6° pour les cristallins en subluxation atteints de cataracte.

Des expériences faites, il semble ressortir que si l'on veut, dans l'avenir, appliquer facilement des sutures cornéennes et toute l'extraction capsulo-lenticulaire, il sera peut-être préférable de s'adresser à la voie latérale externe.

M. Hocquart. **La plaie de la cornée dans l'opération de la cataracte.** — Dans les extractions de cataracte à grands lambeaux, la plaie cornéenne est toujours distante de plus de 1 millimètre du tendon du corps ciliaire ; donc aucun risque de blesser ce tendon.

Le trajet du couteau n'est presque jamais absolument rectiligne. Au point de vue de la cicatrisation, la plaie peut être divisée en deux portions : une superficielle et une profonde. A la superficie, la cicatrice s'établit en trois jours, par prolifération cellulaire et néovascularisation, aux dépens de la couche épisclérale ; dans la profondeur, il faut de dix à douze jours pour l'organisation de l'exsudat interposé en une couche solide et mince de ciment amorphe qui soude bout à bout les lames cornéennes, sans l'interposition d'aucun élément figuré. Donc, il peut être dangereux de ne pas protéger la plaie au début par un pansement légèrement compressif.

D. E. Landolt (Paris). **Discussion sur le traitement des opérés de cataracte.** — Le traitement des plaies sans pansement, « die offene Wundbehandlung », a été surtout mis en pratique par le Dr E. Rosé, professeur de chirurgie à l'Université de Zurich. J'étais son assistant en 1868. C'est ainsi que j'ai eu l'occasion de connaître à fond cette méthode, aussi hardie qu'heureuse pour l'époque, et d'en apprécier la haute valeur.

Nous avons tous salué depuis un progrès plus grand encore, le plus grand que la chirurgie ait jamais fait : *l'antisepsie* et *l'asepsie*.

Il va de soi que notre spécialité a largement profité et qu'elle profitera encore des perfectionnements de la chirurgie générale. Il est bon cependant de ne pas perdre de vue certaines conditions particulières qui caractérisent l'organe sur lequel nous opérons.

Le globe oculaire est constamment couvert par les paupières. Il ne saurait donc être question de « offene Wundbehandlung », du traitement à ciel ouvert, pour les plaies que nous pratiquons sur ce globe.

D'autre part, en communication avec les cavités nasale et buccale, cavités essentiellement infectieuses, une asepsie rigoureuse n'est guère possible pour l'œil.

Nous avons ensuite l'extrême mobilité de l'organe sur lequel portent nos opérations, l'impossibilité d'assurer cette immobilité si favorable à une prompte cicatrisation. Et cependant une guérison par première intention n'est nulle part plus importante que précisément pour nos opérations sur le globe oculaire.

Ces circonstances, et d'autres encore, montrent qu'on ne saurait sans discernement appliquer à la chirurgie oculaire les procédés de la chirurgie générale. Il faut être éclectique. Et, dans la spécialité même, il faut encore individualiser si l'on ne veut pas aller à la rencontre de grands déboires.

Le pansement a des inconvénients; cela est incontestable : mal appliqué, il peut comprimer l'œil; il le chauffe; il entrave l'absorption normale des larmes. Il peut amener le délire chez les alcooliques, etc., etc. Mais cela n'empêche pas que, bien souvent, on sera obligé de recourir à un pansement et cela surtout pour protéger l'œil contre les imprudences du malade.

Dans ce cas, je donne la préférence à la *grille*, simple ou double, que M. Fuchs a si heureusement introduite dans l'ophtalmologie.

Bien souvent aussi l'obscurité, qui est un danger pour l'alcoolique, est salutaire à des malades agités qui ne se tiendraient point tranquilles, s'ils avaient la faculté de voir au moins d'un œil.

Or, l'immobilité est, comme nous l'avons déjà rappelé, la condition essentielle d'une guérison prompte pour l'œil opéré, comme pour tout organe. Elle n'existe pas, si l'autre œil remue, puisque les deux yeux se meuvent toujours ensemble.

Bien plus, après une opération de cataracte, nous n'avons pas seulement à considérer la cornée, mais encore l'iris, car, sectionné ou non, les mouvements qu'il exécute sous l'influence de changements d'éclairage ou d'accommodation, peuvent être nuisibles : autre indication pour l'occlusion des deux yeux dans certains cas.

Il me semble assez significatif que la suppression du pansement, préconisée il y a bien longtemps déjà, entre autres par notre sympathique confrère Chisolm, de Baltimore, a rencontré peu d'imitateurs dans sa patrie, mais de fervents partisans dans les pays du nord où la population est, sans contredit, plus calme et plus docile qu'ailleurs.

Les champions du traitement ouvert nous parlent presque tous de gouttes qu'on doit instiller, de lavages à faire, de morceaux de linge humectés à appliquer sur l'œil et à renouveler à d'assez courts intervalles. Je me demande si l'utilité de ces pratiques ne se trouverait pas essentiellement dans l'obligation de surveiller le malade de près? La garde qui lave son œil, l'empêchera de faire des imprudences. Dans ces conditions, outre la suppression du pansement, bien des libertés peuvent être permises.

Mais là où l'on ne peut pas placer une sentinelle au chevet de l'opéré, de l'opéré à sang chaud surtout, il convient peut-être d'entourer l'organe d'un grillage protecteur.

Et, en tous les cas, il faut *individualiser*, adapter le traitement aux mille circonstances variées et variables que nous rencontrons dans notre pratique ophtalmologique.

M. Valude (de Paris). **Discussion du rapport du Dr Schiotz.** — *A priori*, il semble imprudent de laisser sans protection un œil opéré de cataracte. Mais, ce que je puis dire, c'est que les reproches adressés au pansement classique par M. Schiotz ne sont pas justifiés.

Pourquoi conserver la tradition injustifiée du pansement binoculaire après l'opération de la cataracte? Cette coutume est aussi inutile que le maintien de l'opéré dans la chambre noire à laquelle tout le monde, ou à peu près, a renoncé.

Pour ma part, depuis plusieurs années je ne couvre qu'un œil après l'opération et les malades supportent, cela va sans dire, très bien leur pansement, d'autant qu'ils résident dans une chambre claire et qu'ils peuvent profiter de leur œil découvert. Je n'ai jamais reconnu à cette pratique aucun inconvénient, et les hernies de l'iris (qui je pense sont seules visées par le double pansement) ne sont, chez mes opérés, ni plus ni moins fréquentes qu'autrefois.

Il faut faire des pansements rares selon les principes généraux de toute la chirurgie actuelle. Nous appliquons sur l'œil une rondelle de gaze stérilisée sèche et, par-dessus, une couche d'ouate sèche maintenue par une bande; le tout est laissé quatre jours en place, *même si le malade se plaint de l'œil.*

Pour guérir les infections, il faut simplement arroser l'œil infecté, six fois par jour, avec une solution de sublimé au mil-

lième. Conjointement on instille l'atropine. Cette thérapeutique peut paraître trop simple, beaucoup peut-être n'oseront renoncer au cautère ou aux injections sous-conjonctivales. J'affirme cependant qu'elle m'a donné de meilleurs résultats que toutes les autres. J'ai publié à cet égard plusieurs observations où la vision était redevenue normale après une infection intense et prolongée.

Relativement aux précautions à prendre avant l'opération de la cataracte, nous sommes d'accord avec le rapporteur pour qu'elles soient minutieuses, mais n'est-il pas un peu excessif d'épiler le bord ciliaire chez tous les futurs opérés? Un nettoyage avec une brosse douce, un décapage minutieux de la base des cils avec un coton imbibé d'une solution antiseptique suffisent, selon moi, dans l'immense majorité des cas.

Pour ma part, je pratique de la manière suivante et, depuis déjà nombre d'années, la préparation de mes opérés de cataracte. La veille, après cocaïnisation, je lave, je récure la conjonctive, et surtout les replis de la caroncule, avec du coton imbibé d'une solution de cyanure de mercure ou de sublimé. La peau des paupières, les cils et les sourcils sont savonnés, brossés et lavés de la même manière.

Enfin j'instille largement dans l'œil une solution de formol au millième et je tiens l'œil couvert jusqu'au lendemain sous un léger bandeau.

Il y a sept ans que je pratique ainsi la désinfection préalable de la conjonctive avec le formol. Mes recherches cliniques sur cet agent antiseptique, qui a fait du chemin depuis lors, ont été les premières et datent de 1893. J'ai démontré que le formol avait la propriété spéciale et précieuse, non pas d'être un antiseptique puissant et de détruire les microbes vivants, mais d'empêcher la pullulation des spores et des microbes à naître. C'est ce qui en fait un agent incomparable dans l'asepsie de la conjonctive préparatoire de l'opération. Après avoir désinfecté la muqueuse avec une solution antiseptique énergique comme le cyanure ou le sublimé, l'instillation de formol maintient la surface conjonctivale aseptique, et le lendemain on n'y trouve pas ou presque pas de microbes, tandis que le simple lavage au sublimé n'aurait empêché aucune pullulation de ceux-ci. Le bandeau, ici, ne joue pas le rôle de pansement témoin, mais n'intervient que pour prévenir l'accès des infections extérieures jusqu'au moment de l'opération.

Dr Bourgeois (de Reims). **Traitement après l'opération de la cataracte.** — Je ne suis pas de ceux que ralliera la suppression du pansement après l'opération de cataracte. J'ai toujours

présentes à la mémoire les expériences faites par Gillet de Grandmont, expériences qu'il a rapportées à la Société française d'ophtalmologie en 1892. Dans ses recherches sur la nature microbienne des kératites, Gillet de Grandmont faisait des inoculations septiques dans les lames de cornées de lapins; l'inoculation ne manquait jamais et donnait une ulcération persistante, lorsque l'œil était violenté par un coup. Ces faits sont d'ailleurs bien connus aujourd'hui. Qu'un enfant tuberculeux subisse un traumatisme sur le genou, ce sera souvent le point de départ d'une tumeur blanche. J'ai vu, il y a quelques années, un jeune homme de 16 ans, en apparence bien portant, recevoir un coup sur la jambe gauche, et mourir en quelques jours d'ostéomyélite infectieuse. Ces exemples pourraient être multipliés.

En conséquence, l'œil opéré de cataracte devra être protégé contre les chocs ou les attouchements *inévitables*, par un pansement protecteur, si simple qu'il soit.

Un chirurgien, n'enlèverait-il qu'un modeste kyste sébacé, s'empresse d'appliquer un pansement après l'opération. Laisser un opéré de cataracte sans pansement est contraire à toute règle chirurgicale.

De plus, je dis que c'est rabaisser l'opération de la cataracte, l'une des plus belles conquêtes de la chirurgie oculaire, que de laisser croire à l'opéré qu'elle est d'une telle simplicité que le traitement est terminé après l'extraction. Les malades n'ont déjà que trop de tendance à envisager l'opération de la cataracte comme équivalant à l'extraction d'un corps étranger de la cornée. Ne mettons pas nous-mêmes ces interventions sur le même plan.

Si la suppression du pansement était donnée comme règle, les opérés ne tarderaient pas à nous demander à quitter nos cliniques le lendemain, voire le jour même de l'opération... pour nous revenir alors peu après dans l'état que je laisse à penser, bien entendu en rendant l'opération responsable des accidents survenus.

M. Vacher. — Le pansement témoin dont j'ai été un des premiers à vanter l'emploi ne doit pas être compressif; en tout cas, si on ne l'emploie pas, on doit tout au moins porter toute son attention sur l'état général du malade, voir surtout s'il n'est pas atteint de suppuration plus ou moins latente de l'oreille, de la bouche, etc. Il faut se garder d'opérer un malade atteint de furonculose, car, pour ma part, le seul cas de suppuration que j'aie observé ces derniers temps, je l'ai attribué à un gros furoncle du cou dont était atteint le malade. Quant au pansement je préconiserai toujours celui que j'emploie depuis des années : un coussinet de ouate recouvert d'une rondelle de gaze que l'on maintient adhérent à la peau par une légère couche de collodion; ce pansement n'est ni

compressif, ni gênant, mais il est bien aseptique et protecteur.

M. Lagrange. — Je suis partisan d'une antisepsie aussi rigoureuse que possible; je suis un de ceux qui attribuent au grand lavage de la cavité conjonctivale avec une solution légère de CyHg une importance plus grande encore peut-être par son action mécanique que par son pouvoir antiseptique. Quant à l'épilation, je la rejette comme un procédé barbare tout au moins pour les gens de nos pays. Une désinfection soignée des cils même sans brossage me paraît une précaution bien suffisante. Quant à la suppression du pansement, je la considérerais plutôt comme un progrès à rebours.

M. Mac Hardy. — Dans ces dix-huit dernières années, j'ai pratiqué beaucoup la maturation de la cataracte par le procédé de Forster avec des succès plus ou moins brillants, et je serais bien heureux de voir se réaliser les promesses que nous fait M. Vitali au sujet de son procédé opératoire de la cataracte.

Au point de vue de l'antisepsie, j'attribue une grande importance à la propreté de la bouche de l'opérateur et des assistants, depuis que j'ai observé un cas de panophtalmie causée par des sarcines de l'estomac. Quant au pansement, je crois que s'il est bien appliqué, surtout avec les coques protectrices de Snellen, il aura une utilité réelle et inspirera confiance au malade.

M. Kuhnt. — Il est de la plus haute importance de pratiquer dans tous les cas un lavage soigné des voies lacrymales dans un temps d'autant plus antérieur à l'opération que les voies lacrymales sont plus sérieusement affectées; quant à l'épilation, je la crois superflue et je me contente le plus souvent de couper les cils au ciseau.

M. Dransart. — Il serait fort à désirer qu'on pût pratiquer l'extraction des cataractes avant la maturité complète; dans ce cas, pour faire l'opération, il convient de pratiquer la capsulectomie, l'extraction du noyau, puis des injections intra-oculaires pour diluer les masses corticales, enfin aspiration de ces dernières au moyen d'une seringue.

M. Panas démontre la manière de faire un pansement bien immobilisateur sans pour cela comprimer le globe oculaire.

Séance du mercredi 8 août.

Dr A. Darier. **De la dionine en thérapeutique oculaire. — Son action analgésiante profonde, ses propriétés comme succédané des injections sous-conjonctivales de NaCl.** — Parmi les produits chimiques récemment introduits en thérapeutique, trois ont particulièrement attiré notre attention.

1° Le *protargol* que nous avons le premier employé en oculistique et que nous croyons appelé à remplacer très avantageusement dans presque toutes ses applications l'omnipotent nitrate d'argent.

2° L'*acoïne*, succédané précieux de la cocaïne qui nous a permis de rendre presque indolores les injections sous-conjonctivales et hypodermiques de sels d'hydrargyre.

3° En recherchant dans la *dionine* les qualités très intéressantes que lui a trouvées Wolffberg, nous avons eu le bonheur de découvrir et d'étudier à fond les propriétés analgésiantes de ce dérivé éthylique de la morphine.

Grâce à la dionine, toute une voie nouvelle est ouverte à la thérapeutique oculaire. Nous sommes heureux d'avoir été le premier à mettre en lumière cette classe particulière des *analgésiques oculaires locaux à action profonde et de longue durée.*

Dans un travail antérieur, nous avons passé en revue (*Clinique ophtalmologique*, n° 6, 1900) plusieurs agents, presque tous dérivés de la morphine, possédant à un degré plus ou moins marqué une action analgésiante sur les parties profondes de l'œil; mais, jusqu'à la découverte d'un produit supérieur encore, ce qui ne manquera pas d'arriver, *la dionine reste le plus parfait, le moins toxique, le plus actif des analgésiques oculaires.*

Je concluais que dans la plupart des cas la dionine en collyre est capable de remplacer les analgésiques généraux et même les injections de morphine, quand il s'agit de calmer les douleurs oculaires profondes produites par l'iritis, l'iridochoroïdite, le glaucome, etc.

Mais la dionine n'a pas que cette propriété remarquable qui en a fait un produit d'élite tout à fait à part. A l'encontre de la plupart des analgésiques généraux et des anesthésiques locaux qui ont presque tous un revers de médaille, la dionine possède une action thérapeutique favorable toute particulière : elle active la circulation lymphatique, accélère la résolution et la résorption des exsudats pupillaires en même temps qu'elle facilite la dilatation de la pupille; aussi bien souvent, après l'emploi de la dionine, la maladie se trouve-t-elle rapidement entraînée vers la guérison.

Neuschüler. — J'ai, après les publications de M. Darier et de M. Wolffberg, fait des essais avec la dionine en solution à différents titres et sur l'homme et sur les animaux; mais je ne crois pas que ce produit entre facilement dans la pratique courante, car il présente pour moi des inconvénients assez sérieux. D'abord, il provoque chez le malade, pendant les quelques minutes qui suivent son application, une douleur si violente que la malade dont M. Darier cite l'observation avait raison d'appeler cette poudre

la poudre de feu. Chez le lapin, après l'application de la dionine, il se produit un chémosis si considérable que la cornée apparaît comme dans le fond d'un cratère. Quant à l'effet analgésique il a besoin d'être encore étudié.

M. Jocqs. — La dionine à 5 p. 100 est un excellent médicament, comme vient de le dire M. Darier. Mais le chémosis qu'elle produit à cette dose peut être effrayant pour les malades et leur entourage, même lorsqu'ils sont prévenus. Pour voir si ce médicament pouvait produire son effet analgésique sans donner lieu au chémosis, j'ai entrepris de l'essayer à des doses progressives, en commençant par la plus faible, soit : 0,50 p. 100. Je n'ai fait l'essai qu'une fois à cette dose, mais j'ai eu la satisfaction et la surprise, dans un cas d'iritis aiguë très douloureuse, empêchant le sommeil, de voir les douleurs disparaître totalement après l'instillation de huit gouttes dans la journée, soit l'instillation de deux gouttes chaque fois à deux heures d'intervalle. Ces instillations répétées n'ont produit ni rougeur, ni œdème, ni douleur. Comme moi le malade a été émerveillé du résultat. Je suis donc loin de partager les préventions de M. Neuschüler contre la dionine à faible dose, et je crois que c'est un médicament précieux, appelé à nous rendre de grands services dans les affections douloureuses de l'œil.

En associant l'atropine aux solutions faibles de la dionine, nous pourrons avoir un excellent médicament contre l'iritis, puisqu'il pourra être à la fois analgésiant et curateur.

M. Dor (fils). — Je suis étonné d'entendre parler de telle façon de la dionine. Ce médicament, qui paraît avoir des propriétés des plus intéressantes, est un produit absolument nouveau qui n'a jusqu'ici aucun analogue dans les agents employés en ophtalmologie. Il est donc nécessaire de l'étudier d'une façon toute particulière et toute spéciale, comme l'a fait M. Darier, pour pouvoir bien apprécier ses différentes et si intéressantes qualités. La dionine a une action pour ainsi dire vésicante sur la conjonctive oculaire, il est naturel que son application soit douloureuse; c'est peut-être cette douleur, cette révulsion momentanée, qui calme pour un temps prolongé la souffrance occasionnée par le processus morbide et dont se plaignait le malade. Cette action vésicante se traduit par un chémosis parfois énorme, d'autres fois de très peu d'importance, mais en tout cas il y a une hyperhémie qui, à elle seule, pourrait expliquer la résorption plus rapide des exsudats pupillaires, des infiltrations cornéennes, etc. Je recommande donc fort à tous nos confrères de faire un essai méthodique et sérieux de la dionine.

M. Darier. — Je ne puis qu'engager M. Neuschüller à continuer

ses essais avec la dionine et je suis persuadé que, comme moi, il en obtiendra de très bons résultats. Quant à ses expériences sur le lapin, je leur refuse catégoriquement une valeur égale à celles que j'ai faites sur l'animal le plus approprié à ce genre d'expérience, l'homme normal et pathologique. Pour qui a pratiqué longtemps comme moi les expériences sur les animaux, l'expérimentation sur l'homme devient facile et bien plus probante.

Je publierai ultérieurement une foule de détails qui montreront tout le parti que l'on peut tirer de l'action lymphagogue et surtout de l'action analgésiante de la dionine. Si je n'ai employé dans ma seconde série d'expériences presque exclusivement que la solution à 5 p. 100, c'était pour donner plus d'homogénéité aux résultats thérapeutiques obtenus, mais je ne saurais trop approuver la proposition de M. Jocqs d'employer des solutions faibles de dionine (1/2 p. 100) qu'on instillerait à de plus fréquents intervalles dans la journée. Peut-être obtiendra-t-on par ce moyen des effets analgésiques suffisants sans provoquer l'œdème conjonctival qui effraye parfois les malades. En tout cas, ce que je puis affirmer, c'est que la dionine est jusqu'ici le seul agent possédant à un tel degré des propriétés analgésiantes profondes et de longue durée et que ce produit est, pour l'ophtalmologie, une des conquêtes les plus précieuses faites dans ces dernières années.

Dr Piton. **Campo-périmètre.** — M. le Dr Piton présente un appareil auquel il a donné le nom de campo-périmètre.

Cet instrument, de petit volume et de très faible poids — 86 grammes — peut se mettre dans une trousse; il permet de faire à volonté la campimétrie et la périmétrie.

Il se compose essentiellement :

1° D'une tige métallique de longueur variable.

2° D'une plaque fixatrice permettant d'adapter l'instrument à un tableau, à une porte.

3° D'un demi-rapporteur gradué sur ses deux faces.

4° D'une deuxième tige métallique, de longueur variable, mobile, articulée au centre du rapporteur. Elle porte à son extrémité un pas de vis destiné à recevoir de petites sphères de couleurs diverses.

Manœuvre du campimètre. — La tige de l'appareil ayant été fixée perpendiculairement au centre d'un tableau quelconque, l'observé approche son œil du centre du rapporteur.

L'observateur détermine, comme dans la méthode de de Wecker, les points cardinaux et secondaires du champ visuel.

Pour calculer l'angle de ce champ dans un diamètre, il suffit de rabattre le campimètre sur le tableau dans une direction per-

pendiculaire à la ligne qui va du centre du tableau au point observé.

Il ne reste qu'à réunir le centre du rapporteur à ce point, par la tige métallique mobile dont l'extrémité sera munie d'un fil, pour obtenir l'angle cherché dont on lira la mesure sur le rapporteur.

Le champ visuel sera ainsi déterminé en angles, au lieu d'être représenté par une courbe.

Notons qu'on peut, au moyen de ce campimètre, transformer les angles en courbe et réciproquement, sans avoir besoin de recourir à aucun calcul.

Manœuvre du périmètre. — L'observateur tient l'appareil à la main au lieu de le fixer sur un tableau. Il se place en face du sujet dont il peut surveiller les mouvements de l'œil.

La tige articulée au centre du rapporteur munie d'une sphère sera placée au 90° degré.

L'observateur l'attire lentement vers le zéro, jusqu'au moment où elle est aperçue par l'œil examiné placé contre le centre du rapporteur.

Il fixe alors la tige mobile et lit la valeur de l'angle cherché.

Les avantages de ce campo-périmètre sont :

1° La possibilité de contrôler la campimétrie par la périmétrie et réciproquement;

2° La possibilité de faire, à des distances diverses, plusieurs examens successifs qui se contrôlent mutuellement.

L'angle du champ visuel est, en effet, invariable chez la même personne, dans le même diamètre, depuis la distance minima jusqu'à la distance maxima de la vision distincte.

3° La notation du champ visuel en angles ou en courbe, à volonté;

4° Son petit volume et son faible poids qui en font un instrument pratique et clinique.

M. ANTONELLI. **Les stigmates ophtalmoscopiques rudimentaires de la syphilis héréditaire et atavique ; nouvelles contributions.** — Après les nombreuses confirmations cliniques, apportées par différents auteurs à l'étude des *stigmates ophtalmoscopiques rudimentaires*, une confirmation anatomo-pathologique éclatante nous a été fournie par la thèse récente de Loktew, de Saint-Pétersbourg. En réservant pour un prochain travail les documents cliniques que j'ai recueillis pendant ces trois dernières années (environ 400 observations), je dois signaler toute une série de cas de manifestations *parahérédo-syphilitiques*, ou de vraies manifestations hérédo-syphilitiques, *tardives et*

isolées que la découverte de nos stigmatés ophtalmoscopiques peut singulièrement éclairer. Ainsi les ulcères de jambes chez des sujets relativement jeunes, à varices peu prononcées, ou bien les lésions lupiformes. Il nous est arrivé assez souvent de pouvoir affimer *sûrement* la nature spécifique de ces lésions, dans des cas déterminés, grâce à l'examen du fond de l'œil, et d'en obtenir la guérison seulement après traitement spécifique. Un cas récent, par exemple, présenté par moi à la Société de syphiligraphie, concernait une femme de 39 ans, atteinte de périostite orbitaire hérédo-syphilitique, manifestation tardive et isolée simulant une affection lacrymo-ethmoïdale, diagnostiquée grâce aux stigmates ophtalmoscopiques *rudimentaires* et guérie après traitement spécifique. Enfin, l'étude de ces *stigmates* nous a permis d'élucider nombre de questions de pédiatrie et de syphiligraphie, notamment celle de la réinfection chez les hérédo-syphilitiques et celle de l'existence de la syphilis atavique qui, suivant nous, est bien loin d'être contestable ou très rare.

M. Hirschberg. — Depuis longtemps, les lésions dont parle M. Antonelli sont connues des ophtalmologistes, mais ce que nous ne connaissions pas encore, c'est le nom qui leur a été donné de stigmate rudimentaire.

J'ai été le premier à démontrer que les lésions choroïdiennes que l'on trouve dans le fond de l'œil chez les enfants de 10 à 12 ans ne sont que les résultats de processus inflammatoires aigus de la choroïde que j'ai observés à l'ophtalmoscope chez les petits enfants âgés de 3, 4 et 5 mois.

Etat actuel de nos connaissances sur le mécanisme de l'accommodation de l'œil (Rapport par le prof. C. Hess, de Marbourg). — Les théories de l'accommodation peuvent se diviser en deux groupes :

A. — L'augmentation de la courbure du cristallin se fait par relâchement de la zonule (Helmholtz).

B. — Théories qui expliquent l'augmentation de la courbure par une traction augmentée de la zonule.

a. — La contraction du muscle ciliaire a pour effet l'augmentation de la tension de la zonule et un changement de sa direction, de sorte que celle-ci est dirigée plus en arrière; la diminution de la pression intra-oculaire dans la chambre antérieure, l'augmentation de cette pression dans le corps vitré (Mannhardt, 1858, Schœn, 1885).

b. — La contraction du muscle ciliaire agit uniquement sur les parties périphériques du cristallin qui s'aplatissent, tandis que le centre augmente de courbure (Tscherning).

Pendant l'accommodation, la tension de la zonule est-elle augmentée ou diminuée?

L'auteur, dans des conditions appropriées, a observé chez des personnes de tout âge, même chez des enfants, chez lesquels on a produit une contraction forte du muscle ciliaire par l'ésérine, que, par suite de petits mouvements de l'œil, le cristallin vacille ou tremblote considérablement. Les vacillations ne se produisent que pendant les mouvements de l'œil.

L'auteur a également montré que pendant un effort d'accommodation, sans mouvement de l'œil, le cristallin descend de 1/4 à 1/2 millimètre suivant la pesanteur vers la partie dirigée en bas de l'anneau ciliaire, c'est-à-dire suivant l'inclinaison de la tête, vers le nez ou vers les tempes, vers la joue ou vers le front.

D'après M. Hess, ces faits ne peuvent s'expliquer que par un relâchement de la zonule.

Schœn a cherché à les expliquer par une traction augmentée de la zonule. Hess réfute ses explications.

Pour Tscherning, ce déplacement ne correspond pas à un déplacement tout entier du cristallin, mais seulement de la masse cristallinienne dans l'intérieur de sa capsule. Hess réfute cette explication en démontrant que cette descente du cristallin s'observe également chez des personnes atteintes de cataracte. Il démontre également que ces vacillations du cristallin sont indépendantes des mouvements de l'œil.

Les observations sur *l'œil iridectomisé* permettent de voir que, pendant l'accommodation, les procès ciliaires se portent en avant vers le centre de la cornée. Le fait est en contradiction avec les idées de Schœn et de Tscherning, car cette théorie exige un déplacement des procès ciliaires en arrière, vers le corps vitré.

Les observations faites sur le cristallin enlevé de l'œil et isolé à l'air sont bien moins importantes. Hess réfute les observations faites dans ces conditions par Tscherning pour étayer sa théorie.

Hess n'accepte pas l'hypothèse de Morat et Doyon, d'après laquelle une accommodation négative pour loin se ferait par le nerf sympathique. Il a fait, avec M. Heine, des expériences où l'excitation du sympathique produisait bien une dilatation de la pupille, mais ne changeait point la courbure du cristallin.

Pression intra-oculaire pendant l'accommodation. — Les partisans des différentes théories sont d'accord sur ce point que, pendant l'accommodation, la pression dans le corps vitré augmente, et que celle dans la chambre antérieure diminue.

D'après Hesse, cette discussion est tranchée par le fait que le cristallin peut vaciller pendant une accommodation forte; cela ne peut se faire que si la pression en avant et en arrière du cris-

tallin est la même. La pression est donc toujours la même, en avant et en arrière du cristallin, même pendant un très grand effort d'accommodation.

Pendant l'accommodation, la pression *intra-oculaire totale* dans les deux espaces est-elle augmentée par la contraction du muscle ciliaire?

Des expériences de l'auteur avec M. Heine, sur des singes et des pigeons dont le pouvoir accommodateur est à peu près le même que celui de l'homme, il résulte que la pression dans la chambre antérieure n'augmente pas, l'effort d'accommodation étant même très grand. Ils ont vu également que la même pression se trouve dans le vitré.

Mais ils ont vu que la contraction des muscles extérieurs de l'œil peut augmenter considérablement la pression intra-oculaire.

A l'encontre de l'opinion d'Helmholtz, ces expériences prouvent que, pendant l'accommodation, la zonule peut rester distendue et qu'elle n'est pas maintenue tendue par l'augmentation de pression dans le vitré.

Ces faits prouvent encore que, dans la *myopie*, il n'y a pas à craindre l'augmentation de tension par la contraction du muscle ciliaire. Puisque cette augmentation de tension peut dépendre de la convergence, il y a intérêt à corriger toute la myopie pour que les myopes puissent éloigner davantage les objets et faire un moindre effort de convergence.

De même pour le *glaucome*. Les expériences prouvent que l'accommodation leur est plutôt favorable.

Pour ce qui concerne la *presbytie*, l'auteur combat cette opinion générale qu'à l'adaptation pour le punctum proximum correspond toujours une contraction maxima du muscle ciliaire. Pour le presbyte, il ne faut qu'une partie relativement très petite de la force du muscle ciliaire pour s'adapter au punctum proximum. S'il ne fait pas un effort plus grand, c'est qu'il est pour lui inutile de contracter le muscle davantage, du moment que la zonule est complètement relâchée. C'est pour cela que les presbytes ne se plaignent pas d'asthénopie accommodative.

Il s'ensuit également que chez le presbyte les rapports entre la convergence et l'accommodation ne changent pas à mesure que la presbytie augmente.

Pour Hess, il y a une *contraction latente et manifeste* du muscle ciliaire. Ce n'est que la contraction manifeste qui peut produire un changement de courbure du cristallin. Si, par un violent effort d'accommodation, on provoque la contraction latente, le cristallin descend plus bas, mais n'augmente pas de courbure.

Accommodation astigmatique. — L'auteur n'admet pas la con-

traction partielle du muscle ciliaire pour corriger l'astigmatisme cornéen. Pourquoi les astigmates s'adapteraient-ils pour une *ligne* puisqu'ils reçoivent généralement des images bien plus nettes et s'adaptent au *cercle* focal. Dans ses expériences, il n'a pas trouvé un seul cas de contraction partielle du muscle ciliaire, effectuée dans le but de mieux voir.

Il n'y a pas d'accommodation *indépendante du cristallin*. Sattler a démontré dernièrement que l'œil privé de son accommodation cristallinienne n'a plus d'accommodation du tout.

M. Schœn. — Pour expliquer le mécanisme de l'accommodation, la théorie d'Helmoltz à elle seule n'est pas suffisante. Les procès ciliaires et la rétine ne forment en somme qu'une sphère continue et enveloppant le corps vitré. Sous l'influence de la contraction des muscles ciliaires le corps vitré bombe en avant, distend la zonule permettant ainsi au cristallin d'augmenter sa courbure. Tel est, selon moi, le mécanisme de l'accommodation.

M. Tscherning. — La forme d'équilibre du cristallin ne correspond nullement à la forme accommodative, comme l'exigerait l'hypothèse de von Helmholtz. Il est suffisamment démontré maintenant que la forme du cristallin mort, très loin de ressembler à la forme accommodative, se rapproche au contraire beaucoup de la forme de repos. L'hypothèse de von Helmholtz semble donc absolument inacceptable.

Dans certains cas pathologiques, on peut pourtant trouver le cristallin mort en « état accommodatif ». Ce sont des cas où la zonule a été, pendant la vie, exposée à une traction insolite. La myopie qu'on constate quelquefois dans les cas d'iritis trouverait ainsi son explication par une hypersécrétion de l'humeur aqueuse.

M. L. Dor (fils). — Si j'ai relevé la phrase de M. Hess sur l'accommodation négative et si je me suis permis d'entrer en discussion avec lui, c'est que je possède une observation clinique dans laquelle il me semble nécessaire d'admettre une accommodation négative; je ne puis pas la mentionner ici, car l'exposé en serait trop long; je m'appuyais sur les expériences de Doyon, et l'interprétation me semblait simple.

Avec la théorie de M. Hess, les faits me paraissent plus difficiles à interpréter; je demande encore une fois à M. Hess s'il ne consentirait pas à répéter les expériences de Morat et Doyon en se plaçant dans les mêmes conditions que ces auteurs et si, en attendant le résultat de ces expériences, il ne souscrirait pas à cette rédaction un peu différente de celle de son rapport :

« L'hypothèse de Morat et Doyon, d'après laquelle une accommodation négative pour la distance se ferait par le nerf sympathique rencontre une objection dans une expérience faite en

collaboration avec M. Heine et de nouvelles recherches sont nécessaires pour éclaicir ce point particulier. »

M. Guende (Marseille). — La tension de la zonule est-elle augmentée ou diminuée pendant l'accommodation? La solution de cette importante question pourrait peut-être nous être donnée par la clinique. Arlt, Dufour et Darier nous ont montré que la distension traumatique et la rupture de la zonule ont pour effet d'augmenter la réfringence du cristallin et de produire ainsi une sorte de myopie aiguë proportionnelle à la puissance accommodative du sujet. Les observations qu'ils ont publiées ont été, à diverses reprises, corroborées par des faits nouveaux. Pour ma part, j'ai eu la bonne fortune d'observer un cas de myopie traumatique chez un jeune homme de 15 ans, dont la réfraction initiale m'était connue. Celle-ci avait été déterminée par moi, deux ans environ avant l'accident, et avait été trouvée égale à — 0° + 0,50 cyl. Or le malade étant revenu me consulter, en novembre dernier, pour un violent coup de balle qu'il venait de recevoir sur l'œil gauche, j'ai constaté que cet œil présentait une myopie de — 3,50 diopt. La pupille était dilatée. Quant au relâchement de la zonule, il était mis en évidence par le tremblotement de l'iris et du cristallin.

Il est permis de supposer qu'il existe entre le mécanisme de la myopie traumatique et celui de l'accommodation une analogie plus ou moins complète. De là à admettre que la tension zonulaire diminue pendant l'accommodation, il n'y a qu'un pas. En tout cas, l'interprétation des faits cliniques paraît fournir un argument de plus en faveur de l'hypothèse d'Helmholtz.

M. Ostwalt. — Je suis de l'avis de M. Hess en ce qui concerne le mécanisme de l'accommodation et je crois à la théorie de Helmholtz, mais, où je ne suis plus de l'avis du rapporteur, c'est quand il vient nous dire que le muscle ciliaire forme une sorte d'entité musculaire comme les différents sphincters de l'organisme, et qu'il lui est impossible de se contracter partiellement. Pour ma part, je crois, au contraire, que le muscle ciliaire est composé d'une infinité de petits muscles ayant tous une certaine individualité et pouvant, par des contractions partielles et symétriques provoquer un astigmatisme fonctionnel capable de compenser dans une certaine mesure l'astigmatisme statique de la cornée.

M. Darier. — Après la lecture des remarquables travaux de M. Tscherning, j'avais été très tenté d'abandonner l'hypothèse de Helmholtz; mais, à la suite d'observations cliniques collationnées dans la thèse d'un de nos élèves, M. Bouchard, sur la myopie traumatique, j'ai eu pour ainsi dire la preuve expérimentale chez l'homme que le cristallin augmente sa courbure ou devient plus réfringent quand la zonule a été distendue par action purement

mécanique. Si l'on y portait plus d'attention, comme je l'ai fait moi-même ces dernières années et comme l'a fait M. Guende à la suite de la lecture de la thèse de M. Bouchard, on serait étonné de voir combien fréquente est la myopie aiguë provoquée par une contusion de la cornée.

M. Ed. Pergens (Bruxelles). **Observations critiques sur les échelles optométriques.** — Quoique les échelles à signes soient plus scientifiques que celles à caractères, l'orateur pense que dans la pratique les dernières seront plus commodes. Il a institué un nombre d'expériences sous des conditions identiques afin d'analyser l'acte complexe qui fait reconnaître les signes et les caractères. En prenant un rond noir, qui apparaît sous un angle de 5′ à 50 mètres de distance et en enlevant 12 arcs pour en faire un dodécaèdre, celui-ci n'était reconnu comme angulaire qu'à 16 mètres; les angles n'étaient comptés qu'à 12 m. 5. Quand on enlevait seulement un arc du rond, cette partie put être indiquée à 31 m. 5.

Un autre exemple est celui d'un rond du même diamètre dont un secteur correspondant à 1′ a été enlevé jusqu'au centre. L'espace blanc put être indiqué à 77 m. 5. Quand le centre de la figure était recouvert d'un disque blanc ayant 3/5 du diamètre total, l'ouverture phériphérique était reconnue à 124 mètres. On voit ainsi que la question est plus compliquée qu'on ne le supposerait.

En prenant des crochets ⌊⌋ hauteur et largeur pour 5′, épaisseur 1′, la visibilité était de 140 mètres environ, même en réduisant les branches terminales au 4/5 et au 3/5 de leur hauteur. Pour la figure en ⌊ si les bras sont de 5/5 ou de 4/5 la visibilité était encore à 140 mètres. En plaçant un carré dans l'angle du L la visibilité est augmentée.

L'orateur communique encore quelques observations analogues et insiste sur la nécessité d'une expérimentation systématique, afin de pouvoir déterminer les facteurs qui interviennent dans la mensuration de l'acuité visuelle au moyen des différentes échelles optométriques.

Il signale que Daça de Valdes, en 1623, employa des grains de moutarde placés sur une ligne pour l'essai des lunettes; qu'au commencement de ce siècle certains oculistes mentionnaient l'acuité visuelle observée par l'indication de caractères bien définis et par la distance à laquelle ils étaient vus; que Küchler en 1843 a déjà édité des optotypes.

Thomas Jonnesco (de Bucarest). **Extirpation des tumeurs du nerf optique avec conservation du globe de l'œil par la résection temporaire de la paroi orbitaire externe.** — La con-

servation du globe oculaire présente un double avantage au point de vue esthétique quand le globe conserve son intégrité; pour favoriser la prothèse quand celui-ci s'atrophie, car il facilite l'application d'un œil artificiel. Les procédés transconjonctivaux (Knapp, Lagrange) sont insuffisants (Raineri, Vacher, Parent).

L'opération de Kroenlein, résection temporaire de la paroi orbitaire externe, seule, permet l'énucléation de la tumeur et la conservation du globe oculaire. Ce dernier procédé a été employé dans 5 cas de tumeur primitive du nerf optique : 2 cas de Braunschweig, 1 de Schreiber et les 2 personnels qui font l'objet de cette communication. Le procédé que j'ai employé peut être résumé ainsi : 1° dissection d'un lambeau cutané en fer à cheval à convexité antérieure; celle-ci embrasse toute l'étendue du rebord orbitaire externe et est éloignée de 1 centimètre de la commissure palpébrale externe, la base du lambeau est en arrière dans la fosse temporale; 2° section et libération du lambeau ostéo-musculaire : comprenant la paroi orbitaire externe et le muscle temporal qui s'y insère; 3° exploration de la cavité orbitaire, dénudation, libération et extirpation de la tumeur après section à ses deux pôles du nerf optique; ce temps s'exécute sans section musculaire ni hémorragie; 4° reconstitution de l'orbite : le lambeau ostéo-musculaire est fixé par deux points périostiques un à chacune des extrémités, au catgut n° 0; pas de suture osseuse ni aponévrotique; 5° suture du lambeau cutané : suture intra-dermique au catgut 00, sans drainage. La consolidation osseuse se fait rapidement et parfaitement. Si une légère hémorragie demande un drainage, il est préférable par le cul-de-sac conjonctival inférieur et non par la plaie opératoire.

Dans le premier cas : jeune fille de 15 ans, exorbitisme énorme de l'œil droit depuis huit ans, avec luxation presque complète du bulbe et de la glande lacrymale; opérée le 26 septembre 1898; conservation parfaite de l'œil depuis près de deux ans. La tumeur encapsulée, de la dimension d'une noix, est un fibrome avec dégénérescence colloïde ayant complètement détruit le nerf optique dans toute la portion incluse dans la tumeur. Dans le deuxième cas, fillette de 5 ans : douleurs, perte de la vue et exorbitisme de l'œil droit depuis un an; luxation très prononcée du bulbe; opérée le 16 février 1900; conservation parfaite de l'œil depuis cinq mois. La tumeur, encapsulée, de la dimension d'une petite noix, est un myxome du nerf optique.

Conclusion : Les tumeurs primitives du nerf optique sont rares. La conservation du globe oculaire doit être toujours tentée dans l'extirpation de ces tumeurs, soit pour l'esthétique, soit pour favoriser la prothèse. Les procédés transconjonctivaux doivent être

abandonnés, la conservation de l'œil étant souvent impossible par ces méthodes. La résection temporaire de la paroi orbitaire externe est excellente, car, par la voie d'accès dans l'orbite qu'elle procure, elle permet l'extirpation facile de la tumeur, elle écarte toute blessure des organes rétro-bulbaires, et permet toujours la conservation parfaite du globe; la reconstitution de l'orbite est parfaite après l'opération. L'œil conservé garde presque toujours son intégrité et est toujours préférable à l'œil artificiel.

Dr Aurand (de Lyon). **Tuberculose conjonctivale à forme végétante consécutive à une tuberculose lacrymo-nasale.** — M. Aurand relate l'observation d'un jeune homme de 24 ans qui fut atteint, trois ans après une tuberculose primitive du sac lacrymal gauche, de tuberculose des fosses nasales et de tuberculose végétante en forme de crête de coq de la conjonctive droite avec intégrité des voies lacrymales du même côté.

Les poumons étaient indemnes de tuberculose. Après sept mois de traitement, le malade a guéri par des raclages et des galvano-cautérisations répétées des végétations conjonctivales et nasales.

Cette forme de tuberculose végétante et surtout celle en crête de coq, est beaucoup plus rare que les formes ulcéreuses et granuleuses.

L'examen histologique a en outre montré que l'épithélium conjonctival qui est cylindrique, stratifié à l'état normal au niveau du tarse et du formix, subissait, au niveau des végétations tuberculeuses, une transformation très nette et devenait pavimenteux stratifié se rapprochant ainsi du type de la conjonctive bulbaire.

Cette transformation est analogue à celle qui a été signalée par Villard (de Montpellier) dans la conjonctivite granuleuse et le catarrhe printanier.

La nature tuberculeuse des lésions de la conjonctive et du nez, démontrée d'abord par le microscope et l'inoculation au lapin et au cobaye, a été aussi démontrée par le séro-diagnostic tuberculeux, suivant la méthode de MM. Arloing et Paul Courmont.

Cette méthode, qui est rapide et absolument inoffensive, mériterait donc d'être expérimentée en ophtalmologie, d'autant plus que, d'après ses auteurs, ses résultats sont d'autant plus positifs que la tuberculose est moins virulente; il est donc permis d'espérer que dans les cas de tuberculose de l'œil ou de ses annexes qui sont le plus souvent des tuberculoses atténuées, le séro-diagnostic tuberculeux pourra donner aux ophtalmologistes des résultats positifs et rapides et contribuer peut-être à éclairer un diagnostic douteux.

Dr CAMPOS (Paris). **Cas d'infection conjonctivale et cornéenne d'origine meibomienne.** — Le Dr V. D... nous consulte pour une sécrétion conjonctivale assez intense de l'œil droit : un examen rapide nous permet de constater vers la partie externe de la paupière inférieure une petite saillie jaunâtre en regard de laquelle, vers la partie inféro-externe de la cornée, il existe une infiltration superficielle de la grosseur d'une tête d'épingle. Cette saillie n'est autre que l'extrémité supérieure d'un infarctus meïbomien facile à voir par transparence en renversant la paupière inférieure : nous en pratiquons l'extraction par une pression sur la face conjonctivale de la glande à l'aide de l'extrémité mousse d'une aiguille, qui en permet l'issue sous la forme d'un filament de consistance pâteuse, d'une longueur de quelques millimètres. Cette simple extraction accompagnée d'une cautérisation de la conjonctive au pinceau avec une solution de nitrate d'argent au centième a suffi à amener la guérison. La filiation des phénomènes pathologiques est facile à suivre : l'unilatéralité de la conjonctivite, l'infiltration de la partie de la cornée en rapport avec l'infarctus, la guérison après son ablation, démontrent que celui-ci était la cause de tout le mal.

Dr LAVAGNA. **Un cas de kyste hydatique à échinocoque rétro-oculaire.** — Chez une enfant de 2 ans, on observait depuis trois mois une chute de la paupière de l'O. G. qui était augmenté de volume, ou plutôt faisait saillie en bas et en dehors. Par la palpation on avait le sentiment qu'en arrière du globe oculaire devait se trouver une tumeur de la grosseur d'une petite noix, sans pulsation, ni augmentation de température. La vision ne paraissait pas altérée. A l'ophtalmoscope, légère névrite optique. L'enfant vivant avec des chiens était souvent léchée par eux sur la figure.

Le 22 décembre, on procède à l'extirpation du kyste. A l'examen de la tumeur on trouva deux poches kystiques; la plus petite creva pendant l'opération et laissa écouler un peu de pus. La paroi du kyste était peu adhérente ni au globe ni à l'orbite. Dans son intérieur, on trouva une vésicule contenant 6 scolex d'échinocoque.

Dr F. SCHANZ, de Dresde. **Le phénomène pupillaire de Wesphal-Piltz.** — A. Wesphal et Piltz ont décrit presque en même temps un phénomène pupillaire, soi-disant nouveau. Il consiste en ce que, par l'influence énergique, intense, des paupières, la pupille se rétrécit. Il considère ce phénomène comme une association de mouvements qui, probablement, se produit, comme

cela a lieu ordinairement, dans les mouvements du globe en haut et en dehors.

Tous deux pensent que pour la contraction énergique des paupières, la branche pupillaire de l'oculo-moteur peut entrer en fonction même quand la pupille ne présente aucune réaction. Galassi avait déjà auparavant considéré ce symptôme comme devant servir à distinguer la paralysie périphérique de la paralysie centrale de l'oculo-moteur.

Schanz ne croit pas qu'une excitation de la branche pupillaire de l'oculo-moteur donne cette réaction; il a plutôt la conviction qu'il s'agit ici simplement d'une action mécanique. Le muscle orbiculaire des paupières peut, pendant la contraction, comprimer inégalement différentes parties du globe, et peut, par une hyperhémie de l'iris, amener un rétrécissement de la pupille. Il a souvent observé cette réaction. Il la vit dans un cas d'ophtalmoplégie interne tenace.

Le fait que l'on n'observe pas ce phénomène à l'état normal vient de ce que le réflexe lumineux étant beaucoup plus puissant, le rétrécissement de la pupille, sous l'influence d'une stase veineuse, dans l'iris passe inaperçu.

On observera donc dans les meilleures conditions le signe de Wesphal, chez les malades avec immobilité pupillaire et pupille moyennement dilatée.

O. Neustætter, de Munich. **Quelques éclaircissements sur la théorie de la skiascopie.** — L'exposition de la théorie de la skiascopie diffère dans les divers livres d'études ou monographies sur des points plus ou moins importants.

M. Neustætter cherche, par son intéressant travail, à jeter une nouvelle lumière dans cette question encore assez embrouillée au point de vue théorique.

Carl Grosmann. **Examen quantitatif des couleurs.** — L'auteur fait certaines objections à la méthode de Holmgreen par les écheveaux de laine, au moyen de laquelle on ne peut pas déceler la présence d'un scotome central pour les couleurs. De nos jours, les desiderata demandés à un examen sérieusement fait sont les suivants : 1° que l'examen soit fait avec une série assez nombreuse d'objets colorés; 2° la grandeur de ces objets doit être variable; 3° leur intensité de couleur, leur luminosité doivent être également variables; 4° il ne faut jamais demander au patient le nom de la couleur, mais lui faire simplement classer les mêmes couleurs ensemble; 5° les teintes employées doivent imiter autant que possible les signaux lumineux.

C'est pourquoi M. Grossmann présente un appareil au moyen duquel, partant d'une teinte fondamentale, il peut apprécier la perception des couleurs par 1/2, 1/4, etc.

Dr JACQUEAU (de Lyon). **La double hémianopsie homonyme.** — M. Jacqueau rapporte deux nouvelles observations d'hémianopsie latérale homonyme double. Dans l'une d'elles, il persistait un petit champ visuel central, tandis que, dans l'autre, la cécité était complète; mais dans l'un et l'autre cas la perte de la vision avait été subite.

De l'étude de ces observations et de quelques autres analogues, M. Jacqueau arrive aux conclusions suivantes :

1° Le faisceau rétinien maculaire ne subit pas de décussation. Il existe très probablement pour lui un centre visuel spécial distinct quoique très voisin du centre visuel périphérique.

2° L'hémianopsie double à début brusque apparent se fait d'ordinaire en deux temps, mais on ne s'aperçoit de la première hémianopsie qu'à l'occasion de la seconde.

3° Cette double hémianopsie peut exister à l'état pur, isolée de tout autre complexus morbide. Elle peut être précédée de troubles visuels temporaires fugaces prémonitoires de la cécité définitive.

BIBLIOGRAPHIE

Die diagnose der praktisch wichtigen angeborenen storungen des tarbensinnes, von Dr Wil. A. NAGEL, chez Bergmann à Wiesbaden. — L'auteur dit que les méthodes pour la recherche du sens chromatique doivent être simples et à la portée de tous les praticiens. Il recommande la méthode de Kolmgren et comme épreuve complémentaire le procédé de Pflüger. Mais il préconise à ceux qui sont au courant de ces recherches son propre appareil. Le principe consiste à montrer au sujet une lumière rouge et une lumière verte dont on peut changer l'intensité pour chacune. Celui qui est vicié pour le rouge-vert peut trouver les deux lumières égales : en changeant l'intensité d'une d'elles, il arrive à former pour lui une comparaison qui les rend analogues. Pour le voyant normal, les couleurs restent toujours distinctes.

La brochure est au surplus intéressante par la bonne description que donne l'auteur de la cécité des couleurs, par l'excellent choix critique des méthodes de diagnostic et leur valeur dans des cas spéciaux, tels que les examens en masse, pour les chemins de fer

et la marine, pour découvrir la simulation et la dissimulation, pour la recherche de la dyschromatopsie par un daltonien.

M. Nagel, avec une foule d'idées personnelles très justes, a fait une mise à point de la question jusqu'à l'heure actuelle.

Papule syphilitique de la conjonctive bulbaire (*Berlin. Klin. Wochenschr.*, 1900). — Le Dr Hugo Wolff a observé une tumeur du volume d'un grain de chanvre sur la conjonctive bulbaire, à bords taillés à pic, ressemblant à une pustule. Le diagnostic fut facilité par l'apparition d'un exanthème papuleux dans la figure du malade et par le gonflement des ganglions du cou. La tumeur existait depuis huit jours et avait fait son apparition quatre semaines après l'infection primaire. La tumeur disparut sous l'effet du traitement mercuriel.

Jusqu'ici on admettait que les inflammations oculaires se rencontraient rarement dans la période secondaire de la syphilis. Engel-Reimers a publié en 1895 qu'on rencontra l'éruption papuleuse dans 10 p. 100 des cas de syphilis précoces d'après ses observations à l'hôpital d'Hambourg.

Contribution à l'extirpation du ganglion cervical supérieur du sympathique dans le glaucome (*Klin. Monatsbl. f. Augenh.*, 1900). — Le Dr Mohr relate les observations après 3 cas opérés à la clinique universitaire de Tubingue. Dans 2 de ces cas, à glaucome chronique, la tension oculaire augmenta après l'intervention chirurgicale sous forme de glaucome inflammatoire violent, alors que, pendant des années, il n'y avait eu que du glaucome simple. Dans le troisième cas de glaucome inflammatoire subaigu la tension resta normale, et le champ visuel devint complet; mais avant l'intervention opératoire les instillations d'ésérine avaient déjà réduit la tension et l'inflammation et élargi le champ visuel. La malade se plaignit pendant longtemps après de douleurs dans les muscles de la mastication. Un autre patient a souffert de paresthésies douloureuses dans la moitié droite de la tête, diminution de la motilité du bras droit, et il présenta un ptosis.

Mohr estime qu'éventuellement, on ne doit songer à enlever le ganglion que chez des malades qui n'ont plus qu'un œil et chez lesquels il n'est pas prudent de conseiller une intervention opératoire à ce seul œil ou aux deux yeux, pour n'importe quel motif.

VARIÉTÉS

Origine des lunettes. — Le docteur DAVIOS dit, dans le *South Western Medical Record*, que c'est à Charles II d'Angleterre que « le monde doit la découverte des lunettes ».

Voici la version du docteur Davios :

« Après son évasion en France, dit-il, et après que son père eut été décapité, il devint pensionnaire du grand roi Louis XIV.

« Tandis qu'il menait à Cologne une vie d'indolence et de dissipation, il fit la connaissance d'un habile verrier, et un jour qu'il regardait à travers des verres lenticulaires, il remarqua une amélioration dans sa vue imparfaite. Il prit l'ouvrier à son service.

« Le jeune prince, né avec une myopie astigmatique, obtint des lunettes assez parfaites pour lui donner une vision normale. Celles-ci sont conservées au Bristish Museum et sont les premières lunettes qui aient jamais été fabriquées. »

Quels foudres de génie ! Ainsi, bien avant l'invention de l'ophtalmoscope, et avant que personne n'ait pu faire un examen... à peu près... de l'œil, on a découvert chez Charles II une myopie *astigmatique*.

Nous ferons observer au docteur Davios que ce n'est pas aux Anglais que revient cet honneur.

Ainsi que le rapporte Sénèque, professeur de rhétorique à Rome (61 av. J.-C. à 32 apr. J.-C.), les anciens connaissaient, comme verre grossissant, le globe de verre plein d'eau.

Au XIIIe siècle un Italien, Salvino Armato, gentilhomme florentin, a confectionné des lentilles de verre, concaves et convexes, pour améliorer la vue. Dans les anciens manuscrits, on ne trouve nulle part trace d'invention de lunettes avant qu'il soit question de Salvino Armato.

On peut lire dans la *Florence illustrée*, de Leopardo del Migliore, le passage suivant : « Le premier inventeur des lunettes fut un gentilhomme florentin, le seigneur Salvino Armato, petit-fils d'Armati, encore en usage aujourd'hui, à la petite ruelle située derrière le Centaure... et l'on peut voir l'effigie de ce personnage, étendu en habit civil, sur une grande dalle, avec l'inscription suivante :

QUI GIACE SALVINO D'ARMATO DEGLI ARMATI DI
FIORENZA INVENTOR DEGLI OCCHIALI DIO GLI PERDONI
I SUOI PECCATI ANNO XCCCVII

Le Gérant : FÉLIX ALCAN.

5811. — L.-Imprimeries réunies, B, rue Saint-Benoît, 7. — MOTTEROZ, directeur.

CONTRIBUTION A L'ÉTUDE

DE LA

PERFORATION DU CRANE PAR LES SARCOMES

QUI ÉVOLUENT DANS L'ORBITE

PAR

Le Docteur VIEUSSE (de Toulouse)

Le 6 décembre 1899, j'ai opéré, à la clinique ophtalmologique de l'Hôtel-Dieu, un malade atteint de sarcome de l'orbite. Au cours de l'opération, j'avais constaté que le néoplasme avait pénétré dans la cavité cranienne en défonçant la paroi orbitaire interne. Sur vingt exentérations d'orbite que j'ai faites, c'était la première fois que semblable complication se présentait à mon observation.

Cette complication, d'après mon expérience, devait être rare. C'est ce qui m'a engagé à rechercher dans la littérature médicale s'il n'existait pas des cas analogues, à étudier le mécanisme suivant lequel se fait cette perforation, les troubles cérébraux qu'elle peut faire naître, l'influence qu'elle peut avoir sur la marche de la maladie, et enfin les indications qu'elle peut présenter au point de vue de l'intervention chirurgicale dont ces tumeurs sont justiciables.

Nous devons avouer que notre moisson a été des plus modestes. Les cas de sarcomes de l'orbite sont nombreux, et il est peu d'ophtalmologues qui n'en aient publié. Mais l'évolution de la plupart s'est limitée à la cavité orbitaire, et si un certain nombre ont pénétré dans le crâne, c'est en fusant le long du nerf optique. Nous n'avons rencontré que trois observations où le néoplasme a envahi la cavité cranienne après avoir perforé les parois orbitaires. Nous les rapportons plus loin.

Nous nous sommes adressé alors à deux maîtres de l'ophtalmologie ayant une longue pratique, M. le professeur Gayet,

de Lyon, et M. le docteur Galezowski, de Paris. Tous les deux nous ont répondu qu'ils n'avaient jamais rien observé de semblable. Cette pénurie de matériaux ne nous a pas rebuté; nous avons étudié avec soin les quelques observations que nous avions en notre possession; nous les avons analysées dans tous leurs détails, et ce sont les résultats de cette étude que nous allons exposer.

Nous rapporterons, dans un premier chapitre, les observations qui sont la base de ce travail; nous décrirons ensuite les symptômes que présentent les sarcomes de l'orbite, en ayant soin de mettre en relief ceux qui sont la conséquence de la pénétration de la tumeur dans le crâne, si toutefois il en existe; dans un troisième chapitre nous résumerons leur constitution anatomique; nous examinerons après comment on peut reconnaître leur extension à la cavité cranienne, et si cette complication a une influence sur la marche et le pronostic de l'affection, après quoi nous aborderons le traitement, et nous terminerons par les conclusions que nous avons cru pouvoir tirer de cet exposé.

Observation I

Tumeur fibro-plastique de l'orbite ayant récidivé sept fois dans l'espace de douze ans, par M. Letenneur, *de Nantes.*

Thèse de Barbot, Paris, année 1877, page 28.

M. W..., âgé de 45 ans, ancien marin, me consulta, en 1857, pour une petite excroissance charnue, ayant son siège dans l'angle interne de l'œil droit, au-dessus de la caroncule lacrymale. Cette excroissance, rouge, saignante, de la grosseur d'un grain de groseille, semblait avoir son point de départ sur la conjonctive elle-même; mais, en l'examinant plus attentivement, je reconnus que le pédoncule était dur, comme fibreux, et qu'il adhérait, au-dessous de la muqueuse, à une tumeur osseuse mal circonscrite qui se confondait

avec la paroi interne de l'orbite. L'examen de la fosse nasale droite ne donne qu'un résultat négatif.

Quoi qu'il en soit, la tumeur saignante du grand angle de l'œil devait être détruite, car elle causait un larmoiement continu, donnait lieu à une sécrétion muco-purulente et ressemblait fort à un cancroïde. J'excisai cette tumeur jusqu'à sa base et, pour plus de sûreté, je cautérisai le point d'implantation avec la pointe d'un cautère rougie à blanc.

La guérison fut prompte, mais la tumeur osseuse continua à s'accroître; un an après, cette tumeur avait le volume d'une noisette; elle repoussait un peu le globe de l'œil et causait de la diplopie. Le larmoiement, qui avait disparu, devenait aussi abondant qu'autrefois, mais sans être accompagné de muco-pus.

M. W..., fort inquiet de son état, vint me voir de nouveau. Malgré la dureté de la tumeur osseuse on pouvait la déprimer par la pression du doigt. Alors la paroi revenait immédiatement sur elle-même, comme on l'observe dans les kystes osseux; l'air passait toujours d'une façon incomplète par la narine correspondante, par conséquent, la tumeur n'avait qu'un petit volume. Je songeais à exciser la paroi du kyste, espérant que cette opération suffirait pour amener la guérison, lorsque le malade fit un voyage à Paris et y consulta M. Gosselin. L'avis de notre éminent collègue fut entièrement conforme au mien et, dès que M. W... fut de retour à Nantes, je pratiquai l'opération que j'avais projetée.

Une incision faite à travers la paupière à partir du tendon de l'orbiculaire, mit la tumeur à nu. Mais l'ablation de la tumeur osseuse me fit découvrir, non un liquide visqueux, comme je m'y attendais, mais une tumeur solide qui ne put être enlevée que par fragments. La cavité qui la contenait était mal limitée; son fond était formé par une couche de tissu d'apparence fibreuse, mais n'ayant point l'aspect lisse qu'on trouve dans ces kystes; la paroi orbitaire seule était osseuse. La tumeur, examinée au microscope, était composée en grande partie d'éléments fibro-plastiques, ainsi qu'on pouvait d'ailleurs le présumer à simple vue. Deux ans après,

l'œil commence de nouveau à se dévier en dehors; le malade se plaint de douleurs de tête et particulièrement de douleurs à la région frontale. Il est facile de constater la présence d'une tumeur qui occupe tout le côté interne de l'orbite.

Avant de pratiquer une nouvelle opération, je résolus de faire subir à M. W... un traitement par l'iodure de potassium, bien que rien, dans les antécédents, ne justifiât précisément cette indication et que la nature de la tumeur précédemment enlevée me fît prévoir l'inutilité de cet essai.

Après plusieurs mois, la tumeur ayant beaucoup augmenté, le malade réclame lui-même l'opération, qui eut lieu le 16 novembre 1860. La tumeur fut enlevée facilement et en totalité, bien que par fragments. Le doigt, introduit dans la cavité, pénétra jusque vers le fond de l'orbite et ne trouva que des tissus de consistance normale. La guérison fut très rapide. L'examen microscopique donna les mêmes résultats que pour l'autre tumeur. L'œil reprit sa direction et ses fonctions ne furent point altérées.

Malgré toutes les précautions, la tumeur reparut, mais, cette fois, sous la voûte de l'orbite, de manière à repousser l'œil directement en bas. Au mois de septembre 1861 eut lieu la quatrième opération. La tumeur coiffait toute la partie supérieure de l'œil et se prolongeait, en dedans et en arrière, jusqu'au fond de l'orbite. L'extraction fut très pénible : les tissus morbides adhéraient aux muscles et à tout le pédicule de l'œil, jusqu'au trou optique. Il fallut isoler, par la dissection, près des deux tiers du globe, enlever des lambeaux de muscles, ainsi que le nerf frontal.

La tumeur avait le même aspect qu'aux deux opérations précédentes, mais n'a point été examinée au microscope.

Après cette opération, la vue était conservée mais très affaiblie. Bientôt, la conjonctive s'enflamma, les paupières se tuméfièrent et un suintement muco-purulent coula sur la joue et y causa de l'érythème. La plaie de l'opération se guérit facilement, mais l'œil resta saillant La vue ne tarda pas à être complètement abolie, et je regrettai, je l'avoue, de n'avoir pas enlevé l'œil avec la tumeur, afin d'écarter le plus

possible les chances d'une nouvelle récidive. Néanmoins, pendant quatre ans, la guérison se maintint et je la crus définitive.

Dans l'intervalle, au mois d'octobre 1862, l'enchifrènement qui existait depuis longtemps augmenta beaucoup ; j'examinai de nouveau les narines et je reconnus des deux côtés des polypes muqueux, que j'arrachai.

Au mois de septembre 1865, quatre ans après la dernière opération, alors que nous comptions sur une guérison définitive, je reconnus l'existence d'une nouvelle tumeur placée entre le globe de l'œil et le plancher de l'orbite. Une proéminence plus grande de l'œil m'autorisait à croire que la tumeur se prolongeait profondément. Je proposai l'ablation du globe de l'œil avec la tumeur, ce que je fis le 5 octobre.

La tumeur faisait le tour de l'orbite, adhérait au périoste de la paroi supérieure, qui dut être dénudé dans toute son étendue; le périoste fut enlevé aussi en plusieurs autres points; le nerf optique fut coupé aussi profondément que possible; enfin, les suites de cette opération furent d'une simplicité extrême. Cependant, nous redoutions l'avenir, car l'expérience du passé ne nous permettait guère de nous livrer à l'espérance.

La sixième opération eut lieu le 31 mars 1866. Cette fois, la récidive avait été très prompte, puisqu'il ne s'était écoulé que six mois depuis la dernière opération; l'orbite, déjà rétréci d'une manière sensible, était rempli d'une production morbide, dure, bosselée, qui faisait saillie au pourtour osseux de la cavité; l'ablation ne put avoir lieu que par rugination.

Au mois de mars 1867, après un an d'intervalle, il fallut intervenir. Alors je trouvai l'orbite réduit, par le rapprochement de ses parois, à la moitié à peine de ses dimensions normales. Il fallut encore dénuder les surfaces osseuses au moyen de la spatule.

Je trouvai, à la paroi supérieure, l'os érodé, rugueux dans une étendue d'un centimètre environ. La guérison, comme toujours, fut prompte et facile. Le malade reprenait, après chaque opération, ses occupations ordinaires.

Je dus débarrasser les fosses nasales de nouveaux polypes au mois de décembre 1868.

Déjà il était évident que la maladie de l'orbite reparaissait encore. M. W... sentait ses forces diminuer, il perdait courage et redoutait une nouvelle opération. Avant de s'y soumettre, il fit plusieurs voyages pour ses affaires, se fatigua beaucoup, et me donna rendez-vous pour le milieu de janvier 1869.

Le chloroforme produisit plus d'agitation que de coutume; j'enlevai la tumeur, avec beaucoup de précaution à la partie supérieure où j'avais, deux ans auparavant, trouvé l'os malade. Là, je constatai une perforation pouvant recevoir l'extrémité du doigt et dont le fond était formé par la dure-mère.

Dès le soir de l'opération une loquacité qu'on ne pouvait attribuer à l'action du chloroforme, une fréquence assez grande de pouls, nous firent craindre l'apparition d'une méningite; ces craintes se réalisèrent et, après quelques jours de grande agitation, le malade tomba dans un état comateux qui se prolongea jusqu'à la mort.

Ainsi, dans l'espace de douze ans, ce malade a subi huit opérations, sans compter deux extractions de polype.

Entre les opérations, le plus court intervalle a été de six mois, le plus long de quatre ans.

Observation II

Myxo-sarcome de l'orbite, par F. Horner.

Thèse de Barbot, Paris, 1877.

Il s'agit d'un enfant de 4 ans, chez lequel un exophtalmos s'était développé et, sans exciter de douleurs, avait, en fort peu de temps, acquis des proportions considérables. La vision était fort diminuée et, avec l'ophtalmoscope, on constatait une rétinite par stase veineuse.

Nulle part on ne trouvait d'engorgement ganglionnaire, et

l'état général du jeune malade était satisfaisant. En raison de la tumeur, l'auteur diagnostiqua un sarcome siégeant à la partie supérieure et interne de l'orbite. L'extirpation ne put être faite que quelques mois plus tard, et il fallut d'abord enlever le globe de l'œil. Deux mois après sa sortie, le malade revint.

Le néoplasme s'était reproduit et remplissait tout l'orbite. La santé de l'enfant s'altéra, et, quatre mois après, il succombait, réduit au dernier degré du marasme. Entre temps, la tumeur avait acquis le volume du poing. A l'ouverture du crâne, l'auteur vit, à la surface inférieure du lobe cérébral, une tumeur du volume d'une noix, blanche, transparente, molle, occupant la fosse cranienne moyenne et pénétrant dans l'orbite par la fente sphénoïdale. En outre, il trouvait deux petites tumeurs de la dure-mère, à droite et à gauche du sinus longitudinal, qui avaient perforé la table interne des os pariétaux et pénétré dans le diploé. Quant à la tumeur de l'orbite, elle avait envahi la cavité nasale, les sinus maxillaire et sphénoïdal. La tumeur offrait un type parfait de myxo-sarcome, tandis que la tumeur secondaire présentait plutôt les caractères d'un fibro-sarcome.

Observation III

Sarcome fasciculé de l'orbite.

Thèse de Barbot, Paris, 1877.

Marthe J..., 19 mois, a été amenée à la clinique du docteur Meyer le 14 juin 1876.

Elle présentait à l'œil droit une tumeur intra-orbitaire déjà volumineuse, ayant provoqué le déplacement en avant et en dedans du globe oculaire, maintenu dans une immobilité complète.

Cette tumeur faisait saillie au bord extérieur et supérieur de l'orbite, s'avançait dans la commissure externe, entre les paupières, qu'elle écartait en soulevant la conjonctive bul-

baire jusqu'à 6 millimètres du bord de la cornée. Sa surface était lisse, sa consistance solide, sa couleur foncée, due aux vaisseaux multiples et assez volumineux qui la recouvraient. Sa surface, saillante, mesurait un peu plus de 2 centimètres de hauteur et 1 centimètre de largeur; elle ne semblait pas adhérente au globe de l'œil. En pénétrant, avec le petit doigt, sous la paupière supérieure pour explorer l'orbite, on sentait la surface lisse de la tumeur s'élargir progressivement derrière le globe oculaire et, aussi loin que le doigt pouvait s'avancer, il n'y avait pas d'adhérence avec le périoste orbitaire. Il n'était pas possible d'atteindre les limites de la tumeur.

Autant que l'on pouvait s'en assurer chez un enfant si jeune, l'œil ne paraissait pas privé de ses fonctions, la pupille réagissait, quoique faiblement, à la lumière.

L'aspect extérieur de l'œil ne présentait rien d'anormal. A l'ophtalmoscope, on trouvait une névro-rétinite avec gonflement de la papille optique et œdème de la rétine environnante, élargissement considérable et flexuosité des veines.

Les parents avaient cru remarquer, il y a environ quatre mois, que l'œil droit devenait plus gros que l'autre; puis l'enfant avait commencé à loucher et, depuis quelques semaines, la mère avait vu apparaître la petite tumeur, qui grossissait continuellement. La santé de l'enfant a toujours été excellente : elle mange et dort très bien; elle n'a rien perdu de sa gaîté naturelle. Le 20 juin, la petite malade est ramenée par ses parents, qui désirent l'opération, quoiqu'on leur ait expliqué qu'il faut sacrifier l'œil et qu'une récidive est à craindre.

L'enfant chloroformée, M. Meyer s'assure, par un nouvel examen, que la tumeur ne peut pas être circonscrite et qu'elle ne peut pas être enlevée sans énucléer le globe. En effet, l'œil étant à demi luxé, le petit doigt, porté entre la paroi orbitaire et le globe, peut suivre les prolongements de la tumeur jusqu'au nerf optique, qu'elle embrasse de tous côtés.

La conjonctive ouverte et les muscles droits externes et

supérieurs détachés de leurs insertions, on commence par séparer, avec le manche d'un scalpel, la tumeur du globe oculaire. L'énucléation est ensuite pratiquée, mais, derrière le globe, on se trouve en face d'une seconde portion de la tumeur, portion beaucoup plus considérable, qui remplit les deux tiers de la cavité orbitaire. Elle est attirée en avant à l'aide de pinces et excisée complètement. Il s'en échappe une masse molle, pulpeuse, rappelant assez bien de la matière cérébrale. L'examen microscopique dénonce un sarcome fasciculé type. Les suites de l'opération sont excellentes; le 7 juillet la plaie est complètement fermée.

Un mois après, une nouvelle tumeur s'est montrée vers l'angle externe de l'orbite.

En deux mois, à la place de l'œil droit, l'enfant présente une tumeur mamelonnée de la grosseur d'une orange, de consistance mollasse, de couleur rougeâtre, saignant au moindre contact, répandant une odeur fétide, faisant saillie entre les deux paupières amincies et énormément distendues. La bouche est déviée, la narine droite aplatie. L'enfant est anémiée, pas d'émaciation ni d'engorgement ganglionnaire.

Le 15 octobre, nouvelle opération faite par le Dr Ozanne. La tumeur est disséquée le mieux possible, et une ligature élastique est portée très loin au fond de l'orbite.

Sous l'influence de la constriction, la tumeur se transforme en une vaste escarre, qui se détache le 21 octobre. Un morceau de pâte de canquoin est maintenu en place, dans l'orbite pendant douze heures; mais, malgré plusieurs applications de ce caustique, la marche envahissante de la tumeur s'accentue de plus en plus.

Cependant, la santé générale de l'enfant est encore bonne : le pansement seul paraît provoquer des douleurs. Au mois de novembre apparaît, dans le voisinage de l'orbite, un gonflement qui prend bientôt des proportions considérables.

Le 15 janvier 1877, l'enfant offre le même aspect qu'à son entrée dans le service, quoique pâle, elle n'est pas émaciée; sommeil et appétit bien conservés. A partir de février, le dépérissement commence; amaigrissement rapide, œdème

de la face et des extrémités. La poussée du côté de la tumeur semble alors s'arrêter. L'enfant meurt le 19 février.

Autopsie. — La tumeur, qui mesure 10 centimètres sur 8 centimètres, s'étend du milieu du front jusqu'à l'angle de la mâchoire. Les parties molles de la joue sont en partie détruites; la narine droite est complètement fermée. Nous enlevons la tumeur et nous arrivons au fond de l'orbite. Nous trouvons d'abord l'os malaire englobé dans la production morbide; rien qui rappelle le nerf optique; les parois du sinus maxillaire, l'apophyse montante du maxillaire supérieur sont à peu près entièrement détruites. L'altération s'étend jusqu'à une partie du frontal et du temporal droits. La paroi interne de l'orbite paraît saine.

Le crâne est ouvert : une grande quantité de sérosité s'en écoule à l'incision des méninges; il y a de l'œdème cérébral; les sinus sont gorgés de sang. A l'extrémité du lobe cérébral moyen, on voit une petite excavation, résultat de la pression exercée par un prolongement de la tumeur de la grosseur d'une noisette, qui fait saillie dans la fosse cérébrale moyenne. A ce niveau, le tissu osseux est résorbé et la dure-mère seule est interposée entre la tumeur et la substance cérébrale...

Observation IV (personnelle)

Sarcome de l'orbite droit avec perforation du crâne.

B... (Baptiste), 53 ans, cantonnier, marié, père de cinq enfants. Rien de particulier dans ses antécédents héréditaires ni dans ses antécédents personnels. Aucune maladie à signaler jusqu'à l'affection actuelle. En 1880, le malade commence à souffrir de l'œil droit; les douleurs sont assez violentes, mais la vue est conservée; exophtalmie assez forte. Peu à peu, la vision diminue et finit par disparaître.

Devant les douleurs qui augmentent sans cesse, il se résigne à l'opération et, le 3 novembre 1882, l'énucléation est

pratiquée par les Drs Rey et Rigal. Après cette intervention, la douleur disparaît et le malade a six mois de repos.

Mais l'orbite est progressivement envahi, pendant ce temps, par une tumeur qui emplit bientôt toute la cavité.

Le malade nous renseigne sur sa consistance et son aspect, en nous disant que les chairs que l'on avait laissées au fond de son œil ont augmenté de volume et sortent de l'orbite. Le patient ne souffre pas; mais, sur les instances de MM. Rey et Rigal, il se fait opérer à nouveau : curettage de la cavité, par ces chirurgiens, vers mai 1883.

Vers le commencement de 1884, B... s'aperçoit qu'une grosseur se développe sur la joue droite au niveau du tragus. Du volume d'un pois d'abord, la tumeur augmente progressivement et, six mois après son apparition, elle est grosse comme un œuf de poule. Elle cesse alors de s'accroître, et le malade la garde pendant onze ans, jusqu'au 24 décembre 1895, époque à laquelle il se fait opérer par M. le Dr Maynard, chirurgien de l'Hôtel-Dieu de Toulouse. Il s'agissait probablement d'un commencement de généralisation qui, pendant onze ans, est restée localisée dans un ganglion pré-auriculaire. Pendant ces onze années, la tumeur de l'orbite reste silencieuse. Vers mai 1899, elle se met à croître progressivement; le malade éprouve des douleurs atroces dans la cavité orbitaire avec répercussion dans l'œil gauche; photophobie, céphalalgie frontale intense. Baptiste B... pouvait cependant dormir, ses douleurs se calmant la nuit. En juillet, il va voir M. le Dr Gendre, qui lui conseille de se faire opérer. C'est le 6 décembre 1899 qu'il entre à la clinique ophtalmologique de l'Hôtel-Dieu.

Lors de son arrivée dans le service, tout l'orbite droit est occupé par une tumeur qui le remplit en entier, déborde même cette cavité en avant et se propage aux deux paupières; celles-ci enfin font corps avec la tumeur; il est impossible de les faire glisser sur le néoplasme, elles sont dures, infiltrées, dépourvues de tout mouvement, soit spontané, soit communiqué. La palpation y fait reconnaître une dureté ligneuse à la partie antérieure; nulle part on ne

trouve de fluctuation. Les paupières présentent une consistance analogue à celle de la tumeur; il est impossible de faire mouvoir sur les parties profondes la peau qui les recouvre.

Par suite de la saillie que la tumeur fait en avant de l'orbite, le cul-de-sac orbito-palpébral supérieur n'existe plus, il est comblé par une partie de la tumeur qui proémine en ce point.

La tumeur adhère avec l'orbite. car il est impossible de lui imprimer le moindre mouvement d'expansion; l'auscultation ne révèle aucun bruit. La santé générale du malade est très bonne; toutes les fonctions s'exécutent normalement et, sauf les douleurs frontales déjà signalées, ne présentent rien de particulier à noter.

Les ganglions pré-auriculaires, sous-maxillaires et cervicaux sont sains.

Devant une telle situation, l'abstention s'imposait, et je fis part au malade de cette résolution; celui-ci réclama énergiquement une intervention, menaçant d'attenter à ses jours si on ne pratiquait pas l'ablation de la tumeur. Il fallut céder et l'opération eut lieu le 9 décembre 1899. Voici comment elle fut conduite.

Après chloroformisation complète, la peau et les tissus sous-cutanés furent incisés sur tout le pourtour de l'orbite. Hémorragie assez considérable, mais dont on a facilement raison par l'application de pinces à forcipressure; le périoste fut ensuite incisé et détaché, avec la rugine, du rebord orbitaire.

L'indicateur, alors introduit entre l'os et le périoste, détacha facilement de l'orbite les parties molles contenues dans la moitié externe. Au niveau de la partie interne et moyenne, le doigt fut arrêté par un prolongement de la tumeur qui s'enfonçait dans le crâne; il fut facile de se rendre compte de cette complication, car l'indicateur pénétra dans l'ouverture créée par la tumeur et put apprécier les détails qu'elle présentait.

La perforation osseuse qui faisait communiquer l'orbite

avec le crâne avait les dimensions d'une pièce de 2 francs, le doigt la circonscrivait sans difficulté et constatait que les bords étaient très minces.

En présence de cette complication et pour se rendre compte de la conduite à tenir, on jugea prudent de débarrasser l'orbite de la plus grande partie de la tumeur qui l'occupait. A cet effet, on enleva avec les ciseaux tout ce qui avait été isolé; une hémorragie considérable, due aux vaisseaux contenus dans le pédicule de la portion du néoplasme, qui s'enfonçait dans le crâne, se produisit. On l'arrêta par compression, ce qui permit d'isoler le reste de la tumeur dans sa partie externe et de l'enlever.

L'orbite se présenta alors privé de ses parties molles ; au niveau du nerf optique, on voyait une portion du néoplasme qui pénétrait dans le crâne avec ce nerf et, au niveau de la partie moyenne de la grande aile du sphénoïde, on apercevait le pédicule de la tumeur qui s'enfonçait dans la cavité cranienne; ce pédicule était animé de battements facilement perceptibles au doigt. Après un grand lavage de la cavité orbitaire avec une solution de sublimé à 1 p. 1000, on bourra celle-ci de gaze iodoformée et un pansement compressif maintint le tout. Les suites de l'opération furent des plus simples : l'opéré ne ressentit aucun malaise; il n'y eut ni fièvre, ni aucune autre complication. Le deuxième jour, on enleva le pansement taché par le sang ; tout était en bon état. Le huitième jour, le pansement fut renouvelé ; toute la partie antérieure de l'orbite était uniformément rouge et laissait suinter un liquide sanguinolent. A l'endroit où siégeait la perforation cranienne, on apercevait des battements que le doigt sentait également. Pendant les trente jours que le malade a passés dans le service, il n'a présenté rien de particulier, la guérison s'est effectuée lentement, mais sûrement, jusqu'à la fin.

Signalons ce fait qu'à mesure que la guérison se faisait, la peau de l'orbite a été attirée dans l'intérieur de cette cavité par le travail cicatriciel et a fini par la recouvrir presque entièrement. Du jour où la peau a fermé complètement l'ori-

fice qui faisait communiquer l'orbite avec le crâne, les pulsations du cerveau, perceptibles jusqu'alors à la vue et au toucher, ont complètement disparu.

Le malade s'est présenté à nous, pour la dernière fois, le 10 mai 1900 : tout l'intérieur de la cavité orbitaire était alors recouvert par la peau, il persistait seulement à son sommet une région étendue comme une pièce de 1 franc et qui était occupée par une croûte jaunâtre facile à enlever, au-dessous de laquelle on trouvait une plaie non cicatrisée donnant lieu à un suintement peu abondant. Les battements du cerveau avaient disparu ; l'état général du patient était excellent, il vaquait à ses occupations et rien ne faisait prévoir une récidive.

L'examen de la tumeur a montré qu'à la coupe elle présente l'aspect d'une truffe. Elle renferme des îlots complètement noirs, limités par des traînées fibreuses plus ou moins larges, se colorant facilement par le carmin. Les parties noires sont constituées par des granulations pigmentaires de volume très inégal ; en certains points, celles-ci se réunissent d'une façon si intime qu'on dirait qu'il s'agit d'un bloc énorme constitué par du pigment. Les travées qui séparent ces masses pigmentaires sont dues au tissu connectif, renfermant des vaisseaux assez nombreux sans membrane propre. On y trouve çà et là quelques cellules embryonnaires. Dans d'autres parties de la tumeur, ces lignes qui limitent les espaces remplis par le pigment ne renferment que de petites cellules rondes embryonnaires. Il s'agit donc d'un sarcome mélanique de forme embryonnaire.

Cette observation présente un intérêt réel qu'expliquent la marche, les deux récidives locales, son retentissement sur le ganglion préauriculaire voisin et enfin la complication intracranienne, qui a été le dernier accident constaté jusqu'à présent. Si l'on cherche à analyser l'évolution du mal, on voit que le point de départ a été, selon toute probabilité, un sarcome de choroïde. Cette tumeur, localisée tout d'abord dans l'intérieur de l'œil, s'est développée rapidement et a envahi l'orbite comme le prouve l'exophtalmie constatée,

le 3 mai 1882, par les premiers observateurs. A ce moment, l'énucléation du globe était une opération insuffisante puisque l'orbite était déjà envahi. Il fallait enlever tout le contenu de cette cavité comme l'ont fait les mêmes opérateurs en mai 1883. A la suite de cette intervention radicale, une accalmie s'est produite, qui a duré onze ans, puisque ce n'est que le 24 décembre 1895 que M. le Dr Maynard a pratiqué l'ablation d'un ganglion préauriculaire dégénéré. Nouvelle accalmie, et ce n'est qu'en 1899 qu'une récidive apparaît dans l'orbite ; à partir de ce moment, le malade éprouve des douleurs atroces dans l'orbite droit, avec répercussion dans l'œil gauche, qui présente de la photophobie ; il a une céphalalgie frontale très violente, mais ses douleurs se calment la nuit et lui permettent le repos.

M. le Dr Gendre, consulté, juge une opération indispensable et le malade vient se présenter, le 6 décembre 1899, à la clinique ophtalmologique de l'Hôtel-Dieu, où il est opéré le 9, on sait dans quelles conditions : c'est pour satisfaire aux exigences du malade que l'intervention eut lieu.

Il est probable, du reste, que si le diagnostic avait été complet et si la pénétration de la tumeur dans le crâne avait été prévue, je n'aurais pas cédé au désir du malade. Mais semblable hypothèse ne pouvait être établie sur les douleurs cérébrales seules, alors qu'il n'y avait ni signe de compression cérébrale, ni phénomène d'excitation et que les facultés intellectuelles étaient intactes. Cependant, vu l'état actuel du malade, vu aussi la tranquillité d'esprit que lui a procurée l'opération, il n'y a pas lieu de regretter l'intervention.

On peut même aller plus loin et soutenir que si une complication cérébrale était reconnue, à condition toutefois qu'elle n'eût pas déterminé d'accidents sérieux du côté de l'encéphale, et si le malade réclamait avec insistance une opération, il n'y aurait peut-être pas là indication formelle pour la non-intervention. L'exemple que nous venons de rapporter est bien fait pour justifier une semblable conclusion.

Dr VIEUSSE.

(*A suivre.*)

ÉTUDE

SUR

LES AFFECTIONS DES VOIES LACRYMALES

ET SUR

LES CONSÉQUENCES PATHOLOGIQUES QUI EN DÉCOULENT

PAR

Le Dr GALEZOWSKI

La thérapeutique des voies lacrymales n'est pas encore complètement approfondie, car ni son étiologie ni sa marche d'évolution ne sont pas bien connues.

D'autre part, la symptomatologie des troubles visuels provoqués par la circulation défectueuse des larmes dans les voies lacrymales, crée une série de phénomènes morbides, qui varient à l'infini, selon la durée du mal, la constitution des membranes oculaires et le degré d'irritabilité de ces membranes. Le contact continu et permanent du liquide lacrymal lui-même, à la surface des paupières, des cornées, des conjonctives, des glandes meibomiennes, des cavités lacrymales, provoquera des altérations variées.

Connaître bien à fond la fonction physiologique des organes qui composent tout l'appareil lacrymal, approfondir la composition chimique du liquide lacrymal normal et pathologique, c'est trouver en partie la guérison. Si ce liquide, en effet, ne passe pas, par suite d'obstruction de ces canalicules, par les voies naturelles, il s'altère, devient irritant et constitue des abcès, des fistules et de véritables poches celluleuses, des tumeurs lacrymales, des poches lacrymales précystiques, etc.

Reconnaître ces différentes conditions anormales, tel est le but principal qu'un ophtalmologiste doit avant tout approfondir avant d'entreprendre son ample traitement.

C'est en approfondissant ces différentes questions que

nous parviendrons, j'en ai la ferme conviction, à résoudre cette partie importante de la pathologie oculaire, et notamment *la pathologie oculo-lacrymale.*

La difficulté de cette étude est d'autant plus grande que l'extension des organes sécréteurs, de même que la fonction physiologique du liquide lacrymal varient selon les individus et la conformation anatomique elle-même.

L'organe sécrétoire, comme nous savons, c'est-à-dire la glande lacrymale, se compose de trois portions : *a*) orbitaire; *b*) palpébrale, et *c*) sous-conjonctivale. La première, qui a été déjà décrite par Galien, varie à l'infini par sa forme, son volume et sa disposition. La même variété s'observe dans la disposition anatomique de la portion palpébrale, qui présente deux dispositions différentes, dont les unes possèdent, selon Tillaux, des canaux excréteurs isolés, pendant que les autres canalicules s'embranchent dans des canaux excréteurs de la portion principale, orbitaire.

Ces seules variétés anatomiques suffisent pour imprimer des modalités très nombreuses dans la lubréfaction de l'œil.

Mais quel est le rôle des voies lymphatiques dans l'appareil lacrymal, quelles sont les glandes lymphatiques de cet appareil? Nous n'en savons rien, et tout est encore là à étudier et, par conséquent, à développer, pour comprendre bien le rôle physiologique des voies lymphatiques lacrymales, selon les individus, l'âge et la constitution. La connaissance exacte des fonctions physiologiques de ces organes nous permettra de bien envisager les symptômes pathologiques et morbides de tout l'appareil lacrymal.

Si la disposition anatomique des organes excréteurs des larmes varie d'une manière considérable, selon les individus, cette même modalité s'observe aussi, encore bien plus marquée, dans les voies excrétrices des larmes.

Les canalicules lacrymaux avec leurs embouchures changent de position et de volume; le sac lacrymal apparaît tantôt plus volumineux, tantôt changé de position, ce qui fait que ses fonctions et l'aspiration de liquide lacrymal peuvent varier à l'infini, surtout si l'on prend en considération

la disposition du canal naso-lacrymal, et la disposition osseuse et nasale elle-même.

Nous devons aussi prendre en considération cette seconde condition physiologique, non moins importante des fonctions lacrymales, c'est que le liquide lacrymal n'entre en fonction pour lubréfier toutes les surfaces externes de l'œil que par la loi de capillarité et d'aspiration.

Rosenmuller croit avoir trouvé des valvules à la réunion des canalicules supérieur et inférieur. Je pense, au contraire, que, dans des conditions physiologiques, normales, et embryonnaires, il n'y a point de valvules proprement dites dans aucun trajet des voies lacrymales, et que ces soi-disant valvules décrites par les auteurs ne sont que des étranglements, et une sorte de rétrécissements pathologiques des voies lacrymales, déjà provoquées par des altérations de la muqueuse lubréfiant les canalicules lacrymaux.

Les inflammations répétées des muqueuses oculaires, catarrhales ou de toute autre nature, en se renouvelant fréquemment, amènent des boursouflures de la muqueuse elle-même qui tapisse ces canalicules lacrymaux, et y constituent par places et à la longue de vrais bourrelets valvuliformes. De là la difficulté pour l'aspiration du liquide lacrymal, et son stationnement anormal, inaccoutumé et persistant qui devient à la longue une cause d'irritation et d'inflammation elle-même.

Des conjonctivites et des blépharites ainsi développées prennent des caractères tout spéciaux, qui m'ont permis de leur donner les dénominations toutes spéciales de *conjonctivites et de blépharites lacrymales*.

Au premier abord, on ne comprend pas bien pourquoi cette aspiration difficile des larmes provoque des conjonctivites et des blépharites elles-mêmes.

Le contact du liquide lacrymal avec toutes les membranes externes de l'œil est certainement de la plus haute importance. Mais sa constitution neutre et aseptique fait qu'elle doit être complètement inoffensive, et rester à la surface du globe sans aucune irritation. Tout au contraire, nous

voyons le même liquide devenir une cause d'irritation.

La cause en est multiple. D'une part, le liquide le plus inoffensif et même complètement neutre, en restant amassé constamment au bord des paupières, exercera une pression sur ces dernières, et provoquera un écartement de la paupière de la surface du globe, d'où il s'ensuivra un ectropion avec toutes ses conséquences. D'autre part, le liquide lacrymal, en restant amassé constamment entre les paupières, changera à la longue de composition, et de neutre qu'il était, il deviendra *alcalin*.

L'alcalinité des larmes est pour moi une des causes principales de l'inflammation des paupières. Les *blépharites ciliaires glandulaires*, les *eczémas*, les *conjonctivites* n'auraient pu être bien comprises, si on ne se rendait pas compte de ce phénomène, que les larmes, devenant alcalines par telle cause ou telle autre, deviennent irritantes et difficilement supportées par les muqueuses de l'œil en y provoquant la desquamation de l'épithélium conjonctival, aussi bien sur la surface palpébrale qu'au pourtour de la cornée elle-même.

Le liquide lacrymal présente une composition chimique très légèrement alcaline, comme j'ai pu m'en assurer par des recherches chimiques répétées à plusieurs reprises sur les yeux sains.

Composition du liquide lacrymal :

Eau	94
Chlorure de soude	1,05
Carbonate de soude	1,25
Carbonate de potasse	0,75
Matières albumineuses	traces.

Comme on le voit par cette analyse, la réaction n'est pas neutre, mais légèrement alcaline, ce qui du reste se rapproche beaucoup de l'analyse faite par M. le professeur Panas[1]. Nous avons cherché à démontrer chez un grand nombre de nos malades, en nous servant pour cet examen de *feuilles de papier de tournesol*, préparées spécialement à cet effet par M. Petit, de

1. Panas, *Traité des maladies des yeux*.

la pharmacie Mialhe. Ces papiers sont tellement sensibles, que la plus faible différence d'alcalinité en est reconnue, en l'introduisant entre les paupières, toutes les fois qu'on examine les yeux du malade.

Averti par ces différentes teintes du papier de tournesol, j'ai recueilli le liquide lacrymal chez différents individus et à différentes périodes de la vie physiologique et pathologique. L'analyse chimique ainsi multipliée m'a permis de conclure que la composition des larmes varie chez les mêmes individus, avec l'âge, la constitution de l'individu, et même selon différentes heures de la journée.

Bien plus, en soumettant ce liquide à une analyse chimique proportionnelle bien précise, je suis parvenu à démontrer que sa composition varie avant ou après la digestion, pendant la période de fièvre, etc. On peut s'en rendre un compte exact par une analyse détaillée du tableau suivant.

Le tableau statistique comparatif des analyses chimiques lacrymales nous expliquera le développement de certaines irritations des yeux, provoquées rien que par le contact prolongé des larmes fortement alcalines avec la surface des bords des paupières et des conjonctives.

Tableau statistique de la composition différente du liquide lacrymal.

	Jeunes gens.	Vieillesse 70 ans.	Matin après sommeil.	Soir au moment de digestion.	Pendant accès de fièvre.	Hiver. Froid.	Été. Chaleur.
Eau.....	99	93	99	97	89,05	98	99
Chlorure de soude et de potasse.	0,05	3,07	0,07	2,05	7,05	0,03	0,02
Phosphate.....	0,1	1,09	0,05	0,03	1,09	1,05	0,05
Matières albumineuses....	Traces.	Traces.	Traces.	»	De 3 à 5 parties.	»	»

On voit par une analyse comparative des larmes normales prises dans différentes conditions de la vie physiologique,

que leur composition chimique varie surtout selon l'âge et la constitution de l'individu. Cette modification se traduit surtout par une exagération de l'alcalinité; elles contiennent une plus ou moins grande proportion de sels de soude ou de potasse et deviennent par cela même plus irritantes pour la conjonctive et la muqueuse lacrymale.

L'action irritante des larmes sera d'autant plus accentuée, que leur composition chimique deviendra plus alcaline, et plus chargée de sels de soude et de potasse.

L'action irritante des larmes se traduit d'une manière différente selon que l'on examine son effet sur chaque membrane de l'œil avec laquelle elle se trouve en contact.

Le fait aujourd'hui bien démontré que les membranes externes de l'œil, telles que la cornée, la conjonctive et les bords palpébraux, sont garanties d'une manière très efficace contre toute action destructive et caustique des gaz et des liquides ambiants par l'épithélium qui les recouvre.

Chaque membrane oculaire peut ainsi supporter un certain degré d'irritation que pourrait amener le contact constant des liquides anormaux qui baignent l'œil, et notamment les larmes alcalines; les membranes, et notamment la cornée et les bords des paupières supportent jusqu'à un certain degré le liquide même caustique. Mais à un moment donné l'épithélium protecteur subit une exfoliation par places, et il en résulte des ulcérations conjonctivales ou cornéennes avec toutes leurs conséquences.

Le rôle donc normal, protecteur des cellules épithéliales nous montre, d'une part la force puissante de la nature pour se défendre contre l'action destructive des liquides caustiques, et, d'autre part, la nécessité de réagir contre la composition défectueuse, caustique de ce même liquide.

Notre éminent confrère, M. le professeur Cornil, dans sa Leçon d'ouverture[1], sur l'anatomie pathologique, a dit une chose très juste que nous relevons ici en entier :

« L'étude histologique des tissus nous montre bien le rôle

1. Cornil, *Définition de l'anatomie pathologique, son rôle* (*Progrès médical*, 24 novembre 1900).

initial des cellules. Si, par exemple, vous touchez avec un poison caustique, avec une solution à 1 p. 100 de nitrate d'argent, la surface de la cornée et de la conjonctive d'un lapin, les cellules épithéliales superficielles imprégnées du liquide sont attirées immédiatement; un dépôt d'argent trouble leur surface et accuse leurs limites; de suite aussi se manifeste une réaction vitale, la congestion de la conjonctive due à la distension neuro-paralytique de ses vaisseaux, la sécrétion abondante des larmes, etc. L'altération cellulaire du début se traduira ultérieurement par des phénomènes physiologiques et les symptômes d'une légère inflammation. »

Dr GALEZOWSKI.

(*A suivre.*)

RÉSECTION OPTICO-CILIAIRE

DANS LES CAS DE GLAUCOME ABSOLU

PAR

Le docteur FAGE

MÉDECIN EN CHEF DE L'HOPITAL SAINT-VICTOR D'AMIENS

On sait que les opérations classiques, telles que l'iridectomie, la sclérotomie, etc., sont dangereuses ou nulles pour les yeux arrivés à l'état de glaucome absolu. Qu'une crise aiguë vienne à éclater, on sera réduit à l'énucléation.

A ce point de vue, la résection optico-ciliaire devrait être plus employée, car c'est un moyen qui, tout en conservant le globe oculaire avec sa forme et son volume, permet de diminuer la dureté de l'œil, de faire cesser les phénomènes irritatifs et les douleurs. Il s'agit, bien entendu, d'yeux privés définitivement de toute vision, et cette intervention ne pourrait que faciliter l'énucléation, si celle-ci devenait plus tard nécessaire.

On sait que l'opération fut imaginée par Rondeau (1866) et mise plus tard en pratique par M. Boucheron (1876) qui démontra sa facilité et ses avantages.

Rappelons brièvement comment on procède :

La conjonctive et la capsule de Tenon sont ouvertes au niveau de l'insertion du droit interne. Ce muscle est alors soulevé par un crochet à strabisme, traversé par un fil qui l'empêchera de se rétracter et coupé presque au ras de son insertion scléroticale. Faisant alors basculer l'œil en dehors, on va, avec des ciseaux courbés sur le plat, sectionner le nerf optique avec les nerfs et les vaisseaux ciliaires. Warlomont et de Walcker ont, pour cet usage, imaginé des ciseaux compresseurs destinés à assurer l'hémostase.

Dès que le nerf optique a été coupé, on parvient à faire basculer le globe complètement et à amener son pôle postérieur sous les yeux de l'opérateur, ce qui permet de réséquer le bout du nerf tenant à la sclérotique. On replace ensuite l'œil dans sa direction normale et après avoir, par une légère compression, obtenu l'arrêt de l'hémorragie, on suture le droit interne au niveau de son insertion habituelle, puis on applique un pansement un peu compressif.

Quelques opérateurs ont proposé d'aller sectionner le nerf optique à travers une boutonnière faite dans la conjonctive et dans la capsule de Tenon, sans désinsertion des muscles droits. C'est, à notre avis, un procédé qui augmente la difficulté de l'opération au lieu de la simplifier et qui, en tout cas, ne permet que la section simple, opération offrant moins de garanties que la résection.

Avec un peu d'habitude, l'opération, telle que nous l'avons décrite, se fait facilement; l'anesthésie produite par les injections sous-conjonctivales de cocaïne nous a suffi chez quelques sujets.

L'hémorragie intra-orbitaire est une des complications le plus à craindre : elle peut être assez abondante pour produire une forte exophtalmie, amener des troubles nutritifs et faciliter l'ulcération de la cornée. Elle m'a obligé, dans un cas, à énucléer l'œil trois jours après la neurectomie, et

quelques opérateurs ont même dû le faire séance tenante. Habituellement, cette hémorragie est modérée, s'arrête par la compression et le globe rentre entièrement dans sa loge orbitaire.

Quand il n'y a pas d'exophtalmie importante, il n'y a guère à redouter l'ulcération de la cornée, ce qui, d'après Boucheron, s'expliquerait par l'existence des nerfs ciliaires superficiels qui assurent la nutrition de cette membrane.

Parmi nos opérés, trois ont pu être suivis assez longtemps pour permettre une conclusion. Une fois, il s'agissait d'un glaucome chronique irritatif devenu absolu chez une femme de 57 ans. Chez les deux autres malades, nous avions affaire à des yeux porteurs d'un leucome adhérent étendu, avec disparition totale de la chambre antérieure, hypertension considérable et même douleurs vives chez un des sujets à qui on avait déjà proposé l'énucléation.

Après la résection optico-ciliaire, l'irritation disparaît, les douleurs cessent et, fait important, la tension intra-oculaire diminue sensiblement. Ces yeux précédemment tendus, staphylomateux ou buphtalmiques ont une tendance à se réduire.

Si l'on songe que le globe de l'œil arrivé à la période de glaucome absolu renferme, au niveau de son angle irido-cornéen, des conditions de rétention telles que, même une fois énucléé, il reste dur au moins pendant plusieurs heures, on a tout d'abord peine à admettre que la neurectomie optico-ciliaire ait une influence sur le tonus intra-oculaire.

Mais il est bon de rappeler que l'espace périchoroïdien communique avec l'espace intervaginal du nerf optique au moyen de fentes dont la terminaison s'obstrue sans doute au niveau de papilles excavées et sclérosées. La section du nerf optique peut rouvrir cette voie d'excrétion qui, si faible soit-elle, n'est pas en la circonstance un facteur négligeable.

Il y a plus : la section des nerfs ciliaires diminue la sécrétion de l'humeur aqueuse. Ce fait a été expérimentalement démontré par Nicati. Si l'hypertonie ne dure que quelques heures sur l'œil glaucomateux énucléé, c'est parce que la

sécrétion de l'humeur aqueuse se tarit dès que l'action des nerfs ciliaires vient à manquer.

La résection optico-ciliaire répond donc à la double indication que doit réaliser tout procédé antiglaucomateux :

1° Elle modère ou tarit la sécrétion de l'humeur aqueuse par la section des nerfs ciliaires;

2° Elle favorise la filtration par la voie papillaire en ouvrant largement les gaines du nerf optique.

Sans doute, les succès ne sont pas absolument constants. Nous avons parlé plus haut des complications les plus fréquentes, hémorragie intra-oculaire, exophtalmie forte, ulcération de la cornée, en montrant toutefois qu'avec un peu d'habileté opératoire, elles pouvaient être généralement évitées.

On a noté aussi la récidive des douleurs et même une papillite post-opératoire de l'œil congénère. Ceci s'explique par la régénération des nerfs ciliaires dont Bietti nous a montré la possibilité. C'est là un fait qui doit nous faire renoncer à la neurectomie optico-ciliaire chaque fois que nous avons à redouter l'ophtalmie sympathique.

Mais lorsqu'on ne prévoit pas cette complication, et, de l'avis général, c'est le cas pour les yeux glaucomateux, la section ou mieux la résection optico-ciliaire est une opération excellente et qui mériterait de devenir d'une pratique plus courante.

Dr FAGE.

SOCIÉTÉ D'OPHTALMOLOGIE DE PARIS

Séance du 6 *novembre* 1900

PRÉSIDENCE DE M. VALUDE

Le procès-verbal de la séance précédente est lu par M. MORAX, et adopté.

M. WUILLOMENET, *secrétaire général*, dépouille la correspondance qui comprend :

1° Une lettre de candidature à une place de membre correspon-

dant national, de M. le médecin-major, Dr Février, qui envoie à l'appui un travail inédit intitulé : *Considérations sur quelques mouvements non signalés des globes oculaires pendant l'exercice de la vision.*

2° Le rapport annuel de la commission permanente de l'hygiène de l'enfance.

3° Le rapport sur les vaccinations et les revaccinations faites par l'Académie de médecine.

M. LE PRÉSIDENT nomme une commission composée de MM. JOCQS, TERSON et PÉCHIN, rapporteur du travail de M. Février.

M. A. TERSON. **Hémorragie expulsive spontanée** (*avec présentation de malade*). — La malade que voici me paraît présenter un intérêt clinique et thérapeutique, l'accident qui lui est arrivé étant fort rare et, de plus, la malade ayant, sans énucléation, conservé un œil diminué de volume, mais non douloureux.

Cette femme, âgée de 71 ans, était atteinte à l'œil gauche d'un glaucome chronique, l'œil droit ayant toujours été et étant encore absolument normal. L'œil gauche avait le glaucome depuis huit ans : ce glaucome, malgré certaines crises douloureuses, et un affaiblissement progressif de la vue réduite il y a un an, à la simple perception lumineuse, avait été traité par divers confrères par les myotiques et n'avait jamais subi d'opération. Ajoutons que la malade n'a ni cardiopathie, ni infirmités, et qu'elle ne présente pas de signes d'artériosclérose bien marquée. C'est le 22 mars 1900 qu'elle est venue pour la première fois me consulter dans les conditions suivantes. La veille au soir, sans que les jours précédents il y ait eu aucun incident spécial, aucune rougeur nouvelle de l'œil, aucune tache sur la cornée, elle s'est couchée et a été réveillée une heure après par une douleur pongitive oculaire très violente qui a assez diminué au bout d'une demi-heure pour lui permettre de se rendormir. Elle a été réveillée une heure après par une nouvelle douleur et elle s'est aperçue que le sang coulait en abondance de son œil, jusque sur ses bras et dans son lit, et au point, dit-elle, qu'elle en a rempli plusieurs serviettes. L'hémorragie a peu à peu diminué et lorsque je vis la malade le jour suivant, elle était dans l'état suivant : la cornée était fendue dans tout son diamètre horizontal par une boutonnière transversale, et était transparente au-dessus et au-dessous de la rupture. Enfin les membranes internes de l'œil faisaient au dehors, par cette fente, une hernie aussi grosse qu'un grain de gros raisin noir et pendaient entre les paupières. Je coupai tout ce qui dépassait au ras de la cornée : je ne fis pas de suture,

j'appliquai la vaseline iodoformée et la compression. La plaie s'est cicatrisée sans incidents en une quinzaine de jours. Vous voyez aujourd'hui l'œil réduit de volume, mais absolument indolore et insensible à une forte pression et pouvant supporter facilement une prothèse que la malade d'ailleurs ne désire pas.

L'énucléation que Bowman déclarait d'urgence dans les cas de ce genre peut donc être évitée, comme dans 2 autres cas, l'un spontané, que je rapportai ici même il y a quelques années à la suite d'un cas analogue cité par Morax et dans un cas opératoire suivi par moi à l'hôpital. L'exentération même est inutile souvent. En somme, ici comme ailleurs, les indications de l'énucléation sont pour ainsi dire à individualiser. Dans tel cas identique en apparence, les douleurs et divers ennuis ou dangers forceront à l'énucléation; mais les autres exemples que nous avons vus et celui que nous rapportons prouvent qu'on peut pousser souvent la conservation aussi loin que possible et se borner à l'excision de ce qui dépasse la plaie.

Quoique fort rares, on connaît quelques cas de rupture spontanée de l'œil dans le glaucome avec hémorragie expulsive. Un bel exemple, concernant l'autoobservation d'un médecin hollandais, est rapporté par Sichel dans le *Traité* de de Wecker et Landolt.

M. Antonelli. — J'ai vu un cas d'hémorragie expulsive après un traumatisme, chez un garçon de 12 à 13 ans, atteint de buphtalmos. Ayant été appelé d'urgence, je constatai une large plaie béante, scléro-cornéenne, à travers laquelle une large hernie des membranes était mêlée aux caillots sanguins. Le tout présentait le volume d'une grosse noix, que je n'eus pas de peine à détacher au ras de la sclérotique. Je me bornai au pansement occlusif et compressif, après antisepsie, et j'ai pu voir, plus tard, un moignon très satisfaisant. Je crois que, dans des cas de ce genre, l'énucléation n'aurait aucune indication, et même la suture serait tout au moins inutile.

M. Péchin. — Envisageant seulement le côté opératoire, M. Péchin rapporte deux cas personnels d'hémorragie sous-choroïdienne après l'opération de la cataracte. Chez ces deux malades âgés l'un de 65 et l'autre de 70 ans, il n'y avait aucune contre-indication à l'opération. Chez le premier, M. Péchin fit le curettage du globe oculaire et obtint un bon moignon; chez le second, après avoir coupé ras ce qui sortait de la plaie béante, il eut cette fois recours à la suture cornéo-conjonctivale. Dès le lendemain, lorsqu'on fit le pansement, on constata que les sutures avaient lâché. Les choses furent laissées en l'état et on se borna à appliquer un pansement antiseptique. Un chémosis séreux sub-

sista pendant une huitaine de jours et finalement on obtint un excellent moignon pour la prothèse.

Dans ces cas, comme dans celui de M. Terson, il ne peut être question d'énucléation, à moins de panophtalmie, et encore l'évisceration ignée serait-elle préférable; le mieux est de laisser la cicatrisation se faire et ne pas intervenir.

M. Morax. — M. Terson est-il certain qu'il n'existait au niveau de la cornée aucune lésion ulcérative ayant favorisé l'éclatement du globe comme dans le cas que j'ai présenté à la Société il y a quelques années.

M. Valude. — A propos du cas de M. A. Terson, je rappellerai que j'ai publié une observation de ce genre (*Revue médicale*. 1894) dans laquelle un glaucome absolu avait abouti à une rupture spontanée du globe. Mais ici la cornée, avant de se rompre. avait subi une infiltration puis une exfoliation épithéliale qui avait favorisé la rupture.

Quant à la pratique de l'énucléation immédiate en cas d'hémorragie expulsive post-opératoire, il semble bien que peu à peu elle soit délaissée pour les méthodes conservatrices. La suture cornéo-conjonctivale, même quand elle cède ultérieurement, est un bon moyen d'arrêter le flux hémorragique et de conserver un moignon pour la prothèse.

M. A. Terson. — Il est connu, comme l'expérience l'a prouvé à M. Péchin, que le moignon sans curettage est supérieur au moignon après curettage.

Je rappelle à M. Morax que je n'ai pu découvrir sur les bords de la rupture aucune trace d'infiltration de ramollissement étendu de la cornée. Qu'elle fût moins solide au centre, c'est probable, mais encore à présent vous pouvez voir que la cicatrice est rectiligne et qu'au-dessus et au-dessous, les restes de la cornée sont transparents. L'énucléation est encore souvent recommandée pour l'hémorragie expulsive. Cette indication n'ayant pas été discutée récemment, j'ai cru devoir insister sur la possibilité de la conservation.

Je puis affirmer, d'après les cas que j'ai vus dans d'autres mains et dans les miennes que quelques glaucomes hémorragiques n'aboutissent pas à l'énucléation, malgré sa fréquente nécessité. Si on a su attendre et faire quelquefois la ponction équatoriale justement recommandée dans ces cas par Terson père, on évitera l'énucléation et même quelquefois l'ablation du sympathique qui, d'après ce que nous voyons, ne préserve pas toujours de l'énucléation et des autres opérations, telles que la ponction.

M. le Dr Duboys de Lavigerie. **Ectopie congénitale symétrique des deux cristallins chez une enfant de huit ans** (*présentation de malade*). — L'enfant que je vous présente est, ainsi que vous avez pu l'examiner, atteinte d'une double ectopie congénitale des cristallins.

Cette affection n'est pas très fréquente. Cependant il y a un certain nombre d'observations dans la littérature que l'on trouve relatées en partie dans la thèse de Picqué (1886). Depuis il y a eu d'autres observations, notamment les observations de Sous, de Weisz, de Budapest (1895), et de Rogman (1897).

Le déplacement du cristallin peut se faire dans différents sens. On a observé des déplacements en haut et en dehors, en dedans, en haut et en dedans, en haut seulement, et directement en bas.

Chez notre petite malade, le déplacement du cristallin se fait dans chaque œil du côté temporal. Le cristallin, du côté nasal, paraît descendre un peu en bas et en arrière, et est déplacé en arrière à la manière d'un volet. On aperçoit, à l'examen de la pupille, une courbe irrégulière, de couleur rouge sombre, qui n'est autre que le rebord du cristallin luxé. Ce rebord est aperçu, même sans qu'on ait besoin de recourir aux mydriatiques. Ici j'ai fait instiller de l'atropine, afin qu'on puisse mieux examiner la malade.

L'examen de la vision est assez difficile. La malade sait à peine lire, est très craintive et répond mal aux questions. Cependant, après plusieurs examens, il m'a semblé qu'avec moins 12 dioptries, elle avait une acuité visuelle d'un huitième. Quand on pratique, après mydriase, l'examen skiascopique, elle est myope dans la partie couverte par le cristallin et hypermétrope dans l'autre partie.

Mais c'est surtout l'examen ophtalmoscopique qui fait tout l'intérêt de cette observation. En effet, notre petite malade présente dans tout le fond de l'œil des foyers de chorio-rétinite ancienne disséminée, ce qui indique vraisemblablement un processus morbide inflammatoire intra-utérin.

Ce qui confirme cette manière de voir c'est que l'enfant a une dentition des plus défectueuses (dents de Hutchinson, dents de Parrot). De plus, cette enfant est la dernière survivante d'une famille de cinq enfants. Le premier est mort à 6 mois, de convulsions, au dire de la mère; le second est mort-né, et les deux autres ne sont pas venus à terme.

M. Antonelli. — Je voudrais demander à M. Duboys de Lavigerie si, chez son intéressante malade, avant l'instillation d'atropine, les pupilles étaient bien cintrées, et si elles réagissaient à la lumière. La subluxation congénitale du cristallin, surtout bila-

térale et symétrique, comme dans ce cas, se trouve, en effet, très souvent associée avec ectopie pupillaire, que la mydriase par atropine pourrait aujourd'hui rendre méconnaissable. D'autre part, Babinski et Charpentier ont signalé l'abolition du réflexe pupillaire comme signe précieux de syphilis ancienne, héréditaire ou acquise ; il importe d'établir, par de nombreuses observations, la valeur de ce symptôme, que je recherche constamment, et qui m'a paru relativement peu fréquent parmi les nombreux syphilitiques, mais bien significatif quant à son origine. — Enfin, je voudrais appeler l'attention des confrères qui viennent de pratiquer l'examen ophtalmoscopique chez cette jeune malade, sur la périphérie du fond de l'œil. Tandis que la région centrale présente, en effet, les stigmates classiques de la chorio-rétinite aréolaire, la région périphérique montre des stigmates rudimentaires à forme diffuse, tels que marbrure irrégulière, semis pigmentaire, pigmentation grenue, etc. Ces stigmates sont tout à fait analogues à ceux que j'ai pu constater, il y a quelques jours, chez une fillette xyphophage séparée de sa congénère, cas ayant été l'objet d'une discussion à l'Académie de médecine.

M. Duboys. — J'ai bien examiné la malade avant l'instillation d'atropine; la pupille réagit bien à la lumière et il n'y a pas d'ectopie pupillaire.

M. le Dr R. Jocqs. **Sur l'action de l'iridectomie dans le glaucome.** — Depuis que pour la première fois, en 1856, l'iridectomie fut pratiquée par de Graefe dans le glaucome, elle n'a cessé de donner des succès le plus souvent complets dans le glaucome aigu subit, au moins partiels dans le glaucome subaigu secondaire ou dans le glaucome chronique avec hypertension et des résultats ordinairement nuls dans le glaucome chronique simple sans hypertension.

L'explication de l'effet de cette opération dans le glaucome a donné lieu à une infinité de théories. Pour de Graefe, qui admettait l'action sécrétante de l'iris, l'excision d'une partie de cette membrane avait pour résultat la diminution de la sécrétion de l'humeur aqueuse.

Mais la plupart des autres théories ont eu pour point de départ l'hypothèse d'une difficulté d'évacuation de l'humeur aqueuse hors de la chambre antérieure. Or il est évident que pour les auteurs de ces théories l'excision de l'iris ne pouvait avoir qu'une faible importance dans l'opération de l'iridectomie. La seule chose qui valût était l'incision faite pour aller saisir et sectionner l'iris. La section de l'iris lui-même n'avait de valeur qu'autant qu'elle était assez périphérique pour dégager complètement

l'angle irido-cornéen. Mais à la rigueur on pouvait s'en passer; il suffisait, dans l'esprit des auteurs, de faire porter la section dans la zone scléro-cornéenne, le principal but de cette section ainsi placée étant l'incision du système trabéculaire de cet angle et même des veinules du canal de Schlemm. Ainsi une incision au couteau de ce fin et délicat tissu trabéculaire devait lui rendre la perméabilité, comme si les incisions faites dans les tissus vivants, se maintenaient béantes, ou si, étant fermées, un tissu cicatriciel pouvait remplacer un tissu normal de cette délicatesse destiné à une fonction si compliquée que l'osmose à travers les veines de Schlemm (Quaglino, de Vincentiis, de Wecker). C'est de Wecker qui s'est fait le plus éloquent défenseur de cette idée en édifiant sa théorie de la « cicatrice à filtration ». Il est même juste de dire qu'il y a quelque chose de plus dans l'idée de de Wecker. La section scléro-cornéenne n'a pas seulement pour but d'inciser le réticulum scléro-cornéen pour le rendre plus perméable, mais aussi et surtout de produire une cicatrice assez mince pour qu'il puisse se faire à travers son tissu une véritable *filtration* mécanique.

Bowman le premier, en 1872, émit l'opinion que la section de l'iris agissait en mettant en large communication la chambre postérieure avec la chambre antérieure facilitant ainsi l'évacuation de l'humeur aqueuse « à travers la cornée et son bord ».

Ulrich (1884) admet que le vitré, augmentant de volume, pousse le cristallin et l'iris en avant, les appuie l'un contre l'autre et ferme ainsi la communication entre les deux chambres.

Abstraction faite de toute théorie concernant la cause primitive du glaucome, dont nous ne nous occupons pas dans ce travail, nous admettons cette conséquence de l'hypertension : la pression du cristallin contre l'iris, l'occlusion de l'ouverture pupillaire et, par suite, obstacle à l'arrivée de l'humeur aqueuse dans la chambre antérieure. Nous en déduisons, comme Bowman, que l'action de l'iridectomie dans le traitement du glaucome consiste tout simplement dans le rétablissement de cette communication entre les deux chambres.

Les 2 observations que nous relatons plus loin concernent deux cas de glaucome aigu consécutif à une occlusion pupillaire pathologique. Nous ne présentons pas ces deux observations pour leur rareté. Les cas de ce genre sont très communs; mais ils ont ceci de très intéressant pour la cause que nous défendons, qu'ils constituent un glaucome type, presque un glaucome expérimental avec toutes les conséquences du glaucome aigu ordinaire. Nous trouvons dans le livre de Panas et Rochon-Duvigneaud (*Recherches anatomiques et cliniques sur le glaucome*, p. 206-209),

deux observations (nº V et VI) analogues à notre nº 2, à ceci près que, dans les 2 cas précités le glaucome était ancien, tandis que dans le nôtre il était tout récent et curable par l'iridectomie.

Dans ces 2 cas, comme dans le nôtre, il s'agit d'occlusion pupillaire par adhérences du pourtour pupillaire à la cornée, suite de perforation.

Voici ce que disent les auteurs (page 235) à propos d'une de leurs observations : « Le nº 81 tout particulièrement, avec son absence de phénomènes inflammatoires, son atrophie des fibres nerveuses optico-rétiniennes, montre une ressemblance complète avec un glaucome primitif; il n'y manque que la sclérose des branches artérielles rétiniennes; encore existe-t-elle à un certain degré au niveau du tronc de l'artère centrale. Voilà donc un cas qui peut servir de type, et s'il est vrai que l'occlusion pupillaire peut expliquer à elle seule la genèse des phénomènes glaucomateux (tout est là), il faut admettre que toutes les lésions du glaucome sont entièrement sous la dépendance de la pression, y compris l'atrophie rétinienne et les processus prolifératifs du côté de la papille. »

Dans notre deuxième observation il s'agit d'un enfant de 6 ans à qui nous avons fait l'iridectomie dès les premiers jours du glaucome. La guérison s'en est suivie, mais il est probable que si cet œil n'avait pas été opéré ou s'il l'avait été trop tard, il aurait pu fournir une pièce anatomique dans le genre de celle de Panas et Rochon-Duvigneaud.

Avant d'aller plus loin notons les points qui paraissent acquis dans la question anatomo-physiologique du glaucome.

D'abord, à ce point de vue, il faut distinguer deux grandes classes de glaucome : le glaucome aigu primitif et le glaucome secondaire ou subaigu. Quant au glaucome chronique simple sans hypertension, nous le rangerons dans une troisième classe, si tant est qu'on puisse l'appeler glaucome.

Dans le glaucome aigu primitif subit, qui survient en pleine santé, presque sans prodromes et, en tout cas, dans un œil primitivement sain, il ne peut pas être question de lésion primitive de l'angle scléro-cornéen. Panas et Rochon-Duvigneaud insistent même sur ce fait que la soudure de Knies, la lésion la plus grave de cette région, est secondaire et consécutive d'assez loin à l'hypertension. Ils ne l'ont pas trouvée dans bon nombre de leurs yeux glaucomateux. Donc, dans le glaucome aigu primitif, pas de lésion de la chambre antérieure qui puisse expliquer la rétention du liquide.

Dans le glaucome secondaire la soudure de Knies n'est pas non plus constante et elle paraît aussi toujours consécutive à l'hyper-

tension. Une lésion primitive qui semble plus commune (Panas et Rochon-Duvigneaud), c'est l'oblitération du réticulum scléro-cornéen par des cellules migratrices chargées de grains pigmentaires.

Un autre point important à établir, c'est celui des voies de filtration de l'humeur aqueuse hors de la chambre antérieure.

Il est hors de discussion maintenant, grâce à de nombreuses expériences, que l'humeur aqueuse trouve une voie importante d'excrétion dans le canal de Schlemm, à travers les mailles de l'angle irido-cornéen (Schwalbe-Leber et ses élèves).

Mais il est une autre voie d'élimination de l'humeur aqueuse que les auteurs ont trop laissée dans l'oubli, bien qu'elle soit soupçonnée depuis longtemps (Nuel et Cornil, Staderini, Nicati). C'est la face antérieure de l'iris. Or, la chose semble absolument prouvée depuis le remarquable travail de Nuel et Benoit : « Des voies d'élimination des liquides intra-oculaires hors de la chambre antérieure et au fond de l'œil » (*Arch. d'Opht.*, avril 1900, et *Clinique Opht.*, n° 14, 1900). Ces auteurs ont démontré par des expériences concluantes que l'humeur aqueuse s'écoule hors de la chambre antérieure non seulement par le système veineux du canal de Schlemm, mais encore par les veines de l'iris et celles du corps ciliaire. L'évacuation se fait interstitiellement, par filtration et non par des bouches ouvertes. Ils ont confirmé également que ce liquide s'écoule par le nerf optique le long des vaisseaux centraux, mais cette élimination est extrêmement rudimentaire, si tant est qu'elle ait lieu chez l'homme.

Ces notions nouvelles au sujet de l'absorption de l'humeur aqueuse par l'iris présentent à notre point de vue une extrême importance.

Examinons maintenant les conditions mécaniques qui doivent se produire dans une attaque de glaucome aigu primitif. Il survient d'ordinaire en pleine santé, tout d'un coup; en tout cas, le plus souvent, il arrive à son *summum* en quelques heures sans guère avoir été précédé de prodromes. Quelle qu'en soit la cause — dont nous n'avons pas à nous occuper ici — il se produit une hypertension uniformément étendue à tous les milieux liquides de l'œil. Et comme conséquence de cette hypertension excessive, retenons surtout celle-ci : la propulsion en avant du cristallin qui vient appuyer fortement contre l'iris. La pupille se dilate, il est vrai; mais, malgré cette dilatation, ne devons-nous pas admettre que le liquide de la chambre postérieure a encore beaucoup de peine à passer dans la chambre antérieure, où la pression, à ce moment, se trouve aussi forte qu'en arrière de l'iris ? La situation se trouve donc être la même que dans les cas d'occlusion pupillaire permanente.

Quel va être alors l'effet d'une intervention opératoire? Il est évident qu'une intervention quelconque qui aura pour résultat d'ouvrir la coque oculaire distendue — sclérotomie antérieure ou postérieure ou kératotomie — amènera une diminution de la pression et favorisera le passage momentané de l'humeur aqueuse dans la chambre antérieure. Ce sera le résultat de la ponction de la vessie dans la rétention d'urine. A la suite de cette détente, les soupapes vont reprendre leur jeu et si la cause du glaucome ne persiste ou ne se renouvelle pas, il est possible que la guérison se maintienne.

Mais ce n'est pas ce que nous observons d'ordinaire dans le glaucome aigu. A la suite de la ponction sclérale, par exemple, nous voyons bien l'hypertension diminuer momentanément, mais il est rare qu'elle persiste, parce que la cause du glaucome est encore en activité. Mais si, grâce à la détente provoquée par cette opération, nous faisons une iridectomie, nous voyons les symptômes s'amender rapidement et la guérison persister.

Sans doute, les partisans de la sclérotomie diront que l'effet est dû principalement à l'incision scléro-cornéenne qui fait partie de l'acte opératoire de l'iridectomie. Or, combien d'opérateurs, en présence d'un glaucome aigu foudroyant demandant une intervention immédiate, souvent sans chloroforme, peuvent se vanter d'avoir fait leur incision dans la région scléro-cornéenne et non en pleine cornée? L'iris n'a pas été excisé jusqu'à la périphérie. L'angle irido-cornéen n'a pas été touché, mais il a été fait une brèche à l'iris. Cette brèche a permis la libre communication entre la chambre postérieure et l'antérieure; l'absorption de l'humeur aqueuse a pu se faire facilement par la face antérieure de l'iris et l'angle irido-cornéen et les phénomènes de rétention disparaissent. Si, plus tard, ils menacent de se reproduire, c'est-à-dire si la cause du glaucome reparaît, la brèche de l'iris est là pour maintenir la communication entre les deux chambres.

Nous admettons, bien entendu, comme nous l'avons déjà dit, que dans le glaucome aigu foudroyant, celui qu'on a appelé le panaris de l'œil, la cause première ne réside pas dans une insuffisance préétablie des voies éliminatrices de la chambre antérieure.

La sclérotomie, dans le glaucome aigu, ne saurait avoir qu'un effet momentané, mais nullement curatif. Et nous croyons qu'il en est ainsi dans tous les glaucomes accompagnés d'hypertension.

Il est évident que dans le glaucome secondaire les choses ne se passeront pas tout à fait de la même manière. Ici, en effet, les voies d'élimination ne seront pas intactes. Si la maladie est récente, les mailles du réticulum scléro-cornéen pourront déjà être

obstruées par les cellules migratrices; l'iris lui-même, qui souvent aura été primitivement malade (iritis, uvéite), pourra être amoindri dans son pouvoir filtrant. Si la maladie est ancienne, il sera venu s'y ajouter la soudure de Knies. Il va sans dire que, dans ces cas, le rétablissement de la communication entre les deux chambres ne pourra pas amener une guérison immédiate et complète. Mais il y aura une amélioration et cette amélioration sera le produit d'un nouveau facteur : l'accès facilité de l'humeur aqueuse auprès de ses voies d'élimination naturelles. En admettant que l'angle irido-cornéen soit obstrué, il reste l'iris qui reprendra toujours une partie de ses fonctions absorbantes. Quelquefois, l'iris est trop altéré pour recouvrer ses fonctions : ce sont les cas où l'iridectomie ne produit aucun effet (glaucome primitif absolu, glaucomes secondaires anciens).

Qu'aurait produit la sclérotomie (incision de l'angle irido-scléro-cornéen)? Nous avons déjà dit notre opinion à ce sujet. Il ne peut pas avoir d'autre effet que celui d'un débridement dont l'action est momentanée. L'élimination normale de l'humeur aqueuse hors de la chambre antérieure n'est pas le fait d'un simple écoulement à canal ouvert, comme le croyait Schwalbe, c'est une véritable *excrétion*, une *osmose* à travers un fin réticulum d'abord et ensuite à travers la paroi des veines, aussi bien dans l'iris que dans le canal de Schlemm. En quoi donc une incision de l'angle irido-scléro-cornéen peut-elle rétablir cette fonction excrétante! Comment une cicatrice peut-elle remplacer un système si délicat que celui des organes excréteurs?

L'action de la sclérotomie interne ne pourrait à la rigueur se comprendre qu'avec une seule théorie du glaucome, celle qui vient d'être formulée tout récemment par F. Querenghi (Voir dans la bibliographie de ce numéro). Pour lui le glaucome est constitué par une accumulation de liquide dans l'espace péri-choroïdien. La sclérotomie, en incisant l'insertion du tendon du muscle ciliaire met en communication cet espace avec la chambre antérieure et permet la résorption de ce liquide. Cette théorie nous ramène à celle du libre accès des liquides intraoculaires dans la chambre antérieure. Mais encore faudrait-il admettre ce *postulatum*, pour nous inadmissible, que cette brèche restera ouverte; ce serait incompatible avec toutes les lois biologiques.

Examinons maintenant les objections qui peuvent être faites à la théorie de la brèche irienne. Nous en voyons trois principales : le glaucome atropinique, le glaucome consécutif à l'extraction de la cataracte et le glaucome consécutif à la luxation du cristallin.

Le glaucome atropinique ne nous semble pas difficile à expliquer. La rétraction de l'iris a deux effets : le tassement, par con-

séquent l'obstruction de ses voies d'élimination et son office de tampon contre l'angle irido-cornéen. Il s'en suit une difficulté dans l'élimination de l'humeur aqueuse et par suite un peu d'hypertension. L'obstacle persistant et l'hypertension augmentant, le fonctionnement de la *soupape pupillaire* devient de plus en plus difficile, jusqu'à être complètement aboli, d'où l'attaque de glaucome. L'effet relativement favorable des myotiques s'explique par le résultat contraire : l'étalement de la membrane.

Le glaucome chez les opérés de cataracte peut s'expliquer par ce fait qu'il s'est formé des adhérences entre l'iris et l'hyaloïde, d'où occlusion de l'orifice pupillaire. Les cas sont nombreux, en effet, où après l'extraction la pupille est immobilisée par des adhérences.

Plus difficile à expliquer est le glaucome consécutif aux luxations du cristallin, comme dans les observations de A. Terson rapportées par Panas et Rochon-Duvigneaud. Les cas analogues sont d'ailleurs très nombreux. Dans les cas de Terson nous en voyons cependant un où l'explication nous paraît facile : le cristallin étant luxé et resté en arrière de l'iris, l'œil devenait dur chaque fois que, le sujet penchant la tête en avant, la lentille venait obstruer la pupille. Il s'agit donc ici d'un cas banal d'obstruction pupillaire. Dans les autres, on peut aussi invoquer l'obstruction de la pupille par le cristallin, mais aussi peut-être un phénomène d'hypersécrétion réflexe.

Quant au fait lui-même qui constitue la base de la théorie, l'occlusion de la soupape pupillaire due à l'hypertension, il nous semble difficile d'en nier la possibilité. Imaginons un tonneau divisé en deux compartiments par une cloison munie d'une soupape. Si la pression est égale dans les deux compartiments la soupape ne pourra pas s'ouvrir.

En résumé, dans le glaucome le défaut de communication entre les deux chambres constitue le principal obstacle à la guérison. Dans le glaucome aigu primitif la cause première de l'hypertension réside en arrière de l'iris (probablement par suite d'un trouble vaso-moteur).

Dans certains glaucomes secondaires la cause primitive peut consister dans un obstacle résidant dans les voies d'élimination de la chambre antérieure (sclérose de l'iris, obstruction des espaces du réticulum scléro-cornéen, et consécutivement occlusion de ces espaces par la base de l'iris).

Quelle que soit la cause primitive, il en résulte une hypertension générale de tout le globe qui ferme la *soupape pupillaire*. Cette occlusion de la soupape pupillaire constitue le principal obstacle à la guérison du glaucome aigu idiopathique; elle con-

stitue un obstacle secondaire, mais très important à la guérison du glaucome consécutif en augmentant la difficulté déjà existante d'élimination de l'humeur aqueuse.

Dans ces deux cas, l'iridectomie constitue l'opération la plus favorable en créant une brèche de communication entre la chambre antérieure et la chambre postérieure. La kératotomie ou les diverses sclérotomies ne sauraient avoir qu'un effet momentané dans la plupart des cas. Quant aux opérations qui ont pour but d'inciser l'angle irido-scléro-cornéen, leur action ne saurait être que celle d'un débridement, mais non pas de faciliter l'élimination de l'humeur aqueuse d'une façon permanente. L'effet cicatriciel qui doit nécessairement en résulter ferait plutôt craindre le résultat contraire.

La théorie de la *soupape pupillaire* explique bien, selon nous, la différence d'action de l'iridectomie dans les diverses formes du glaucome.

Dans le glaucome aigu subit, celui qu'on voit presque exclusivement chez les femmes et qui est très probablement d'origine vaso-motrice, par conséquent fugace, la création de la brèche irienne, si elle est faite assez tôt, amène le plus souvent une guérison définitive, et, si elle est incapable de prévenir les récidives, les rend au moins plus bénignes.

Dans le glaucome subaigu, ou secondaire, qui est précédé de prodromes plus ou moins lointains, l'hypertension étant causée par l'insuffisance des voies d'élimination antérieures, la brèche irienne est souvent incapable d'amener une guérison complète, mais elle atténue singulièrement les symptômes en rendant la communication plus facile entre les deux chambres.

Dans certains glaucomes, dits postérieurs, et dans le glaucome absolu où l'hypertension ne diminue pas, même lorsque la chambre antérieure est ouverte, l'iridectomie semble, au premier abord, ne pas avoir d'action; cependant l'observation démontre qu'elle rend les attaques douloureuses beaucoup plus rares et très atténuées.

Dans le glaucome chronique simple *avec hypertension*, l'iridectomie diminue l'hypertension, rétablit une partie du champ visuel et souvent enraye les progrès du glaucome.

Enfin, dans le glaucome chronique simple *sans hypertension*, l'iridectomie n'ayant pas de raison d'être n'a aucune action. A choisir, nous préférerions dans ces cas la sclérotomie, qui a au moins l'avantage de ne pas amener cette diminution de l'acuité visuelle qu'on observe souvent chez les glaucomateux simples lorsqu'ils ont été iridectomisés.

Nous *conclurons* en disant : la meilleure opération dans le

glaucome, c'est l'iridectomie. La partie essentielle dans cette opération, ce n'est pas l'incision de la région scléro-cornéenne, mais la brèche de l'iris. Il faut faire une excision aussi petite que possible pour ne pas diminuer le champ d'absorption. On ferait souvent une opération suffisante si on pouvait faire l'iridectomie sans ouvrir la coque oculaire.

Observation I

Mme R..., âgée de 55 ans, se présente en juillet 1899 avec un vaste décollement rétinien à gauche. Elle est myope de — 8 de cet œil et de — 7 à droite. Le décollement est survenu spontanément.

Je lui fais mon traitement habituel qui consiste en ponctions avec un fin couteau à cataracte au niveau du décollement pour évacuer le liquide, suivies de compression modérée de l'œil. Je recommande le repos en décubitus dorsal lorsque c'est possible.

Plusieurs ponctions ont été nécessaires pour réduire le décollement à une très petite portion de la rétine.

A la suite de la dernière ponction, en juin dernier, la compression faite par la malade elle-même fut exagérée, et, quelques jours après, l'œil fut trouvé rouge avec cercle périkératique et des synéchies postérieures totales qu'il fut impossible de libérer par l'atropine. Ces essais inutiles ne furent, d'ailleurs, pas renouvelés. La surface du cristallin au niveau de l'aire pupillaire n'est pas nette.

A partir de ce moment, le décollement restant très réduit, je ne fis pas d'autre ponction, et me bornai à faire de temps en temps des injections sous-conjonctivales de solution physiologique de chlorure de sodium.

Le 16 juillet dernier, longtemps après toute intervention opératoire, et alors que son œil était en très bon état relatif, sauf les synéchies, la malade vint me montrer son œil dont elle avait commencé à souffrir le 14. Il est modérément congestionné, mais très dur; la cornée est légèrement trouble. La chambre antérieure presque nulle; douleurs oculaires et périorbitaires, vision réduite à la perception des formes des gros objets. C'était un glaucome aigu bien caractérisé.

L'iridectomie fut proposée et acceptée séance tenante.

La chambre antérieure était tellement réduite, surtout à la limite extrême de la cornée, que j'enfonçai ma pique, non tout à fait à la périphérie dans la zone scléro-cornéenne, comme il est recommandé de le faire dans le glaucome, mais à 1 millimètre

au moins en dedans, c'est-à-dire en pleine cornée. En raison même de la situation de la plaie cornéenne, l'excision de l'iris fut limitée environ aux trois quarts de la surface, c'est-à-dire que je laissai toute la partie qui est en rapport à la périphérie avec le limbe scléro-cornéen. Et comme le bord pupillaire était fortement adhérent au cristallin, il ne céda pas à la traction de la pince, de sorte qu'il resta adhérent et ne fut pas excisé. L'iridectomie porta donc seulement sur la partie de l'iris comprise entre ses deux circonférences.

Les suites de l'opération et son résultat furent excellents. Deux jours après, la chambre antérieure était reconstituée, et les douleurs avaient disparu. L'attaque glaucomateuse avait complètement cédé à l'iridectomie et ne s'est pas reproduite. La vision est revenue à ce qu'elle était avant l'attaque; l'œil a recouvré sa tension normale.

Observation II

M. B..., fillette de 6 ans 1/2, entre, en 1898, à l'hôpital Trousseau, où elle est opérée d'adénite cervicale. En octobre 1899, elle est envoyée en convalescence au sanatorium d'Hendaye. Là, elle a la rougeole et de la kératite phlycténulaire des deux côtés. Comment fut-elle soignée? elle ne sait pas le dire, bien qu'il semble ressortir de ce qu'elle raconte qu'on ne lui a jamais fait que des lavages oculaires. En tout cas, il paraît fort probable qu'elle n'a jamais été vue par un oculiste. Quoi qu'il en soit, lorsqu'on l'a rendue à ses parents, elle avait une double perforation de la cornée avec hernie de l'iris. A gauche, la perforation était centrale, de sorte que tout le bord pupillaire était compris dans la hernie. Cet œil était donc complètement aveugle.

A droite, il y avait seulement un pincement du bord pupillaire, en haut et en dedans, qui laissait libre la moitié de la pupille.

Lorsque je vis cette enfant, le 5 juin, ses yeux était dans cet état depuis une quinzaine de jours au moins. Les adhérences de l'iris étaient déjà trop anciennes pour que je pusse essayer de faire l'excision de la hernie qui était, d'ailleurs, plutôt un pincement sans relief extérieur. Le simple traitement par la pommade jaune fit rapidement cicatriser les plaies cornéennes, de sorte que, au bout de quinze ou vingt jours, tout symptôme d'irritation oculaire avait disparu.

A la fin de juillet, l'enfant m'est ramenée avec l'œil gauche fermé, très douloureux. Depuis quelques jours, il y avait quelques douleurs périorbitaires, mais la veille, tout d'un coup, survinrent de fortes douleurs oculaires et des vomissements.

L'œil est rouge, très dur et très douloureux, la chambre antérieure, qui déjà était réduite, n'existe plus du tout. L'iris est accolé à la cornée.

L'iridectomie est faite immédiatement dans le sommeil chloroformique.

Ici il s'agissait surtout de dégager le bord pupillaire de l'iris qui était tout entier compris dans la hernie. Or, il n'était guère possible d'aller chercher le bord pupillaire à travers une incision cornéenne de la périphérie. J'enfonçai donc ma pique à l'union du tiers externe et des deux tiers internes de la cornée. La chambre antérieure étaut nulle, par prudence, j'enfonçai ma pointe très obliquement pour ne pas piquer l'iris et blesser le cristallin. La pince saisit et détacha facilement le bord pupillaire, ce qui me permit de faire une brèche triangulaire assez étroite. comprenant les deux tiers de la surface de l'iris, en laissant, par conséquent, un bon tiers à la périphérie.

Deux jours après, l'attaque glaucomateuse avait complètement disparu. Quelques jours plus tard, je trouvai la chambre antérieure en partie reformée, autant que le permettait l'adhérence pupillaire, l'œil revenu à son tonus normal et la vision même assez bonne. L'enfant, maintenant, voit parfaitement les objets avec cet œil.

M. Abadie. — Les idées que M. Jocqs vient de nous soumettre sur l'action de l'iridectomie dans le glaucome ne sauraient être acceptées. Elles sont passibles des plus graves objections.

M. Jocqs compare le glaucome vrai au glaucome dû à la présence de synéchies postérieures totales. A mon avis, il a tort. Dans ce dernier cas, il ne s'agit pas d'un glaucome véritable, mais bien d'une irido-choroïdite, soit spécifique, soit rhumatismale, qui s'est terminée par des adhérences iriennes; quand celles-ci sont complètes, elles déterminent un état glaucomateux de l'œil. Si les choses se passaient réellement comme l'indique M. Jocqs, si l'humeur aqueuse s'accumulait derrière l'iris, elle ne pourrait se frayer un passage dans la chambre antérieure de l'œil. Il y aurait aussi dans le vrai glaucome refoulement en avant de toute la surface périphérique de l'iris. Ce refoulement tout à fait caractéristique produit, comme on le sait, une espèce de boudin circulaire, godronné, avec au centre un *infundibulum* occupé par la pupille fixe, plutôt petite que grande, plutôt contractée que dilatée. Or, cet aspect spécial de l'œil, qui ne fait jamais défaut dans les états glaucomateux consécutifs aux irido-choroïdites avec synéchies, ne s'observe jamais dans le glaucome véritable, où tout l'iris, ainsi que le plan pupillaire, est porté en avant, où l'ouverture

pupillaire est toujours libre et plutôt élargie que rétrécie.

Puisque M. Jocqs a porté devant la Société d'ophtalmologie cette intéressante question de l'iridectomie dans le glaucome qu'il me soit permis à mon tour d'exprimer mes idées à ce sujet.

Dr Ch. Abadie. **De l'iridectomie dans le glaucome.** — L'iridectomie réussit merveilleusement dans le glaucome aigu quand elle est pratiquée à temps.

Tout le monde connaît cette forme de glaucome, où les douleurs sont violentes, l'œil extrêmement dur, la cornée floue, la pupille dilatée. L'opération est difficile mais en général souveraine et son action définitive.

Le glaucome subaigu offre déjà des variétés plus difficiles à reconnaître, et les ophtalmologistes s'accordent moins sur leur désignation. Quelques-uns l'appellent subinflammatoire, expression impropre, à mon avis, car l'inflammation, si inflammation il y a, est ici tout à fait secondaire. Il serait préférable de dire : glaucome avec *trouble cornéen*, ce qui aurait l'avantage d'indiquer le symptôme capital de ces formes chroniques, et de ne rien préjuger sur leur nature, ce trouble cornéen étant exclusivement dû à l'augmentation de la tension intra-oculaire.

Cette opacification diffuse de la cornée offre, il est vrai, des degrés multiples; tantôt elle est telle que l'iris est presque complètement masqué, tantôt elle est si insignifiante qu'elle ne peut s'apprécier (quand l'affection est unilatérale) que par la comparaison avec l'œil resté normal. Mais quand elle existe, on peut affirmer que l'iridectomie réussit dans la généralité des cas.

Enfin on peut compter encore sur les bons effets de cette opération dans les glaucomes qui procèdent par crises, par intermittences, *avec rémission absolue dans les intervalles*. Ces crises intermittentes affectent deux modalités différentes. Ou bien ce sont des obnubilations plus ou moins intenses, d'une durée plus ou moins longue, pendant lesquelles la vision s'obscurcit pour redevenir ensuite entièrement nette, ou bien ces crises se traduisent simplement par des cercles irisés qui se montrent autour des flammes et disparaissent sans raison comme ils sont venus.

Quand ces phénomènes sont franchement intermittents, et nous insistons sur ce point, *avec rémission complète dans les intervalles*, en général, l'iridectomie réussit à les faire disparaître.

Il n'en est plus de même dans les autres formes de glaucome qu'on désigne généralement sous le nom de glaucome chronique simple.

L'évolution, dans ces cas, se traduit par des troubles purement

fonctionnels qui évoluent à l'insu du malade. Ils se caractérisent par un rétrécissement progressif du champ visuel, rétrécissement qui, s'accentuant de plus en plus, finit par atteindre la vision centrale, l'abolit, et entraîne ainsi finalement la perte de la vue.

Dans une autre forme de glaucome chronique simple, le malade aperçoit des cercles colorés autour des flammes qui attirent son attention sur l'infirmité qui le menace. Mais cette apparition est constante, se produit régulièrement, dans des conditions toujours les mêmes et bien déterminées; par exemple tous les soirs, dès que le sujet commence à fixer un objet lumineux et non plus à des intervalles tout à fait irréguliers comme dans les glaucomes à crises intermittentes dont nous avons parlé tout à l'heure et qui sont justiciables de l'iridectomie.

Dans le glaucome chronique simple, quelle qu'en soit la variété, toute opération sur le globe oculaire est contre-indiquée et a une influence nulle sinon nuisible sur l'état de la vision.

Dans les glaucomes aigus, subaigus, intermittents, où l'iridectomie est efficace, pourquoi vouloir chercher autre chose et pratiquer la sympathectomie, opération plus laborieuse et plus compliquée?

C'est évidemment un tort et c'est pourtant ce qui a lieu et ce contre quoi il faut réagir. J'ai constaté avec étonnement qu'au dernier congrès d'ophtalmologie de Paris ainsi qu'à celui d'Heidelberg, nombre de cas produits dans les statistiques d'ablations du ganglion cervical supérieur étaient des glaucomes appartenant à la catégorie de ceux qui guérissent parfaitement par l'iridectomie.

Une intervention chirurgicale aussi importante était donc déjà inopportune et elle l'était d'autant plus que, précisément dans ces cas-là, la sympathectomie ne paraît pas réussir. Elle calme, c'est vrai, momentanément les douleurs, elle abaisse pendant quelques jours la tension intra-oculaire, mais elle n'a pas une action curative aussi puissante, aussi définitive que l'iridectomie. D'où les plaintes des chirurgiens qui l'ont pratiquée à tort, et le discrédit jeté sur une opération fort utile à la condition toutefois qu'elle soit appliquée à propos.

Le glaucome, en effet, dans ses modalités multiples est une maladie complexe, bizarre, réclamant, selon les formes qu'il revêt, des indications variées. Celle qui réussit dans un cas donné échoue dans un autre, et réciproquement.

Ce que je me suis surtout efforcé d'établir dans les communications déjà nombreuses que j'ai publiées sur ce sujet, c'est que, contrairement aux opinions en cours jusqu'ici, le glaucome n'est pas une maladie de l'œil à proprement parler, mais une maladie

du grand sympathique (origine ou fibres conductrices, ce point sera élucidé plus tard) qui préside à l'innervation vasculaire de l'œil. Or il est possible et même probable que les filets vaso-moteurs, constricteurs et dilatateurs, des vaisseaux de l'œil ont plusieurs origines, d'où la multiplicité des formes et la différence des résultats selon qu'on coupe tels ou tels filets nerveux. Dans les formes aiguës et subaiguës, c'est la section du cercle irien et des filets nerveux qu'il contient, qui est efficace. Dans le glaucome chronique simple, il faut agir sur les filets du plexus carotidien.

Quoi qu'il en soit, règle générale, dans les formes justiciables de l'iridectomie, il est de toute évidence qu'il faut s'en tenir à cette opération non seulement parce qu'elle est simple et du domaine propre de la chirurgie oculaire, mais aussi et surtout parce qu'elle réussit; tandis que dans ces cas-là, au contraire, la sympathectomie, opération plus longue, plus difficile, et qui ressortit à la chirurgie générale, ne donne que des résultats incertains.

Dans les glaucomes chroniques simples, au contraire, ce n'est plus sur l'iris qu'il faut faire porter la section nerveuse, mais sur le sympathique cervical, et on obtiendra alors des résultats impossibles à obtenir autrement.

Nous n'avons posé ici, bien entendu, que de grandes règles générales, mais tout clinicien expérimenté sait bien qu'en médecine il y a toujours des cas exceptionnels.

Entre les formes typiques que nous sommes obligés de séparer nettement et complètement pour mieux les différencier, il s'en trouve d'autres qui servent de transition et dans lesquelles il est difficile de savoir à l'avance si tel traitement réussira plutôt que tel autre.

Il est possible, par conséquent, que, dans un cas donné où l'iridectomie paraissait indiquée; elle nous laisse en défaut et que nous soyons alors obligés de recourir à la sympathectomie; cela m'est arrivé dans un cas et je m'en suis bien trouvé.

Il est possible également que dans certaines formes de glaucome chronique simple, surtout chez les jeunes sujets, on puisse encore retirer certains avantages de l'iridectomie sans recourir à la sympathectomie; mais il n'en est pas moins vrai qu'à l'heure actuelle la thérapeutique du glaucome pourrait être ainsi formulée :

Dans les formes aiguës et subaiguës avec trouble cornéen; dans les formes à crises intermittentes, obnubilation du champ visuel en cercles colorés autour des flammes, mais avec rémission complète dans l'intervalle des crises, il faut pratiquer d'abord l'iridectomie; si elle échoue, recourir à la sympathectomie.

Dans le glaucome chronique simple, commencer d'abord par l'emploi régulier des myotiques deux fois par jour; s'ils paraissent

suffisants, s'en tenir là, et si malgré leur emploi systématique la vision baisse, pratiquer l'ablation du ganglion cervical supérieur.

M. A. Terson. — Je crois qu'il faut séparer la pathogénie du glaucome *aigu* de celle des autres variétés de glaucome. Je considère, comme je l'ai déjà soutenu et comme j'y reviendrai, que le glaucome aigu n'est autre qu'un *œdème aigu* du tractus uvéal et de la choroïde, survenant subitement avec énorme hypersécrétion séreuse, dans les mêmes conditions d'étiologie et de terrain que l'*œdème aigu* du poumon et d'autres régions.

Toutefois, j'ai déjà soutenu que l'iridectomie agit alors surtout, en plus de la saignée locale, en rétablissant la communication plus ou moins complète des deux chambres et les fonctions de l'angle irien. C'est ce qui fait sa supériorité sur la sclérotomie. Si l'iridectomie a plus d'effet dans le glaucome aigu, c'est qu'elle s'attaque à une maladie d'évolution brusque et de durée passagère, tandis que ce n'est point le cas dans le glaucome chronique.

M. Morax. — Il est impossible d'assimiler le glaucome secondaire à l'occlusion pupillaire aux glaucomes primitifs, et ce qui contribue à l'obscurité qui règne encore sur l'utilité de l'intervention dans le glaucome, c'est que l'on confond des maladies différentes se traduisant par un syndrome commun, l'hypertonie. Il faut procéder à une revision clinique de ces glaucomes, grouper les faits cliniques et étiologiques semblables. Attribuer à une lésion du système nerveux l'origine première du glaucome, ce n'est que reculer la difficulté car, en somme, toute lésion oculaire ou nerveuse a une cause, et c'est cette cause première qui nous échappe et que nous devons nous attacher à rechercher dans chaque fait particulier du glaucome.

M. Valude. — La pathogénie des états glaucomateux réduite à une question de soupape irienne, d'après la conception de M. Jocqs, serait fort agréable à accepter parce qu'elle simplifierait singulièrement la question thérapeutique. Malheureusement, elle ne s'accorde pas avec la réalité des faits. Outre les bosselures de l'iris qui manquent dans le glaucome vrai et qui devraient s'y montrer comme dans le glaucome secondaire à une occlusion pupillaire, si cette théorie était vraie, comment expliquer avec elle que l'action de l'ésérine, en faisant contracter la pupille, amène une détente de l'iris? L'ésérine, en refermant davantage la soupape, devrait, au contraire, augmenter la tension oculaire. Et dans les cas de glaucome suraigu, où l'iris semble totalement effacé à la périphérie, où se trouve la fermeture de la chambre antérieure et la soupape?

Je dirai aussi à M. Abadie que sa théorie de l'action de la résection sympathique sur le glaucome me semble pécher grandement lorsqu'on remarque, avec lui, que la sympathectomie agit le

moins, là où la tension oculaire est la plus grande, dans les glaucomes aigus ou subaigus.

M. Jocqs. — Je ne nie pas la nature nerveuse du glaucome invoquée par M. Abadie. D'ailleurs quelle qu'en soit la cause première, je ne me suis occupé que de la conséquence du glaucome : l'hypertension. Je dis que l'hypertension qui commence en arrière de la soupape pupillaire serait, dans bien des cas, moins dangereuse pour l'œil, si cette soupape continuait à fonctionner. L'iridectomie n'a pas d'autre effet, à mon avis, que d'ouvrir cette soupape. Quant à l'hypertension elle-même, je crois, comme M. Terson, qu'elle est due à la rétention des liquides oculaires qui produit, comme dans les autres organes, un œdème plus ou moins aigu suivant les cas.

L'iridectomie n'agit directement sur la cause primitive du glaucome que dans un seul cas : dans le glaucome consécutif à l'occlusion pupillaire. Mais ce n'est pas une raison pour nier que cette forme de glaucome ait rien de commun avec le glaucome aigu, je crois au contraire que tout y est identique, sauf la cause. Quant aux autres formes de glaucome, j'accorde très bien à M. Morax qu'il faut les distinguer suivant leur étiologie et leur évolution. J'ai dit, en effet, que l'action de l'iridectomie était très variable suivant les cas, mais seulement parce que ce qui varie, c'est l'état des voies d'élimination. Quant au glaucome chronique simple, sans hypertension, ce n'est pas un glaucome, je n'en parle pas.

Quelle que soit la cause primitive du glaucome, même si elle est nerveuse, je ne puis pas admettre avec M. Abadie que l'action de l'iridectomie soit due uniquement à la section des filets nerveux de l'iris. C'est la brèche seule qui est utile.

Pour nier la similitude du glaucome aigu primitif avec le glaucome aigu consécutif à l'occlusion pupillaire, MM. Abadie et Valude se basent surtout sur ce fait que, dans le second, on voit la pression se manifester derrière la chambre antérieure par le renflement de la périphérie de l'iris, tandis qu'on ne voit pas ce phénomène dans le premier. Il m'est facile de leur répondre que lorsque nous voyons le renflement dans le glaucome consécutif, c'est que l'hypertension n'est pas encore généralisée à l'œil tout entier, le glaucome n'existe pas encore. Mais quand celui-ci est constitué et en pleine acuité, le bombement périphérique de l'iris n'existe pas plus que dans le glaucome primitif, parce que le cristallin lui-même poussé par le corps vitré s'est porté en avant en entraînant l'iris et a comblé la chambre antérieure.

Dans le cours de mon travail, j'ai répondu à l'observation spécieuse de M. Valude, à savoir que les myotiques, qui semblent plu-

tôt obturer davantage la pupille en la rétrécissant, diminuent cependant l'hypertension. J'ai fait observer, en effet, que la dilatation pupillaire, en plus du résultat qu'elle avait de combler l'angle irido-cornéen par le tassement de l'iris, diminuait aussi sa surface d'absorption. Or l'étalement de l'iris obtenu par les myotiques rétablit la fonction absorbante de l'iris dont il faut tenir grand compte depuis que nous connaissons sa puissance.

M. Darier lit ensuite, en comité secret, au nom de la commission, son rapport sur le classement des candidats aux trois places vacantes de membre correspondant :

En première ligne, M. Dor père.

En deuxième ligne, et *ex æquo*, MM. Dor fils et Petit.

La séance est levée.

SOCIÉTÉ DE MÉDECINE DE NANCY

Séance du 24 janvier 1900

Présidence de M. Vautrin

Gliome récidivé de la rétine. — M. Rhomer présente la photographie d'un enfant de 6 ans, à qui, depuis huit mois, il a déjà fait 4 fois l'exentération de l'orbite pour un gliome récidivant de la rétine.

La photographie représente la dernière récidive qui date de cinq semaines environ; la tumeur a acquis, pendant ce temps, un volume à peu près égal à celui de la tête de l'enfant.

C'est plutôt une curiosité anatomo-pathologique qu'un fait pouvant présenter un intérêt réel pour la science.

Neurofibromatose et tumeur cérébrale. — M. Spillmann présente une femme de 33 ans, mariée depuis dix ans, accouchée il y a vingt mois d'une fille bien portante. Cette femme dit n'avoir jamais été malade. Son mari nie tout antécédent syphilitique. Depuis son enfance, elle portait sur la partie antérieure de la poitrine et sur le dos de petits moluscum, devenus depuis ces dernières années nombreux sur l'abdomen et les membres inférieurs. La malade presente, en outre, quelques nævi violacés et de larges plaques pigmentées sur le dos de la main droite. On observe enfin

une tumeur fibreuse à la partie moyenne et antérieure de l'avant-bras gauche.

La malade est petite de taille. Tête volumineuse.

En juin 1899, la malade fut prise de céphalée intense, de vertiges et de crises épileptiques qui se répétèrent tous les huit jours, puis plusieurs fois dans une journée.

En même temps la malade s'aperçut *d'un affaiblissement général de la vue.* Au mois d'août la cécité était absolue, et elle perdit l'odorat.

Aujourd'hui (1er février 1900), la malade se plaint d'une céphalée intense, avec un état d'hébétude presque complet. Elle ne peut se tenir sur ses jambes. Incontinence d'urine. Les urines ne contiennent ni sucre ni albumine.

L'examen du fond de l'œil permet de constater l'existence d'une névrite optique déjà ancienne avec stase veineuse et œdème de la papille.

Il s'agit, en résumé, d'une malade atteinte de neurofibromatose, chez laquelle s'est développée, probablement, aux environs de l'apophyse basilaire et de la selle turcique, une tumeur de nature *fibro-sarcomateuse.*

M. Rhomer ayant examiné la malade à l'ophtalmoscope a trouvé une atrophie des deux papilles dont l'aspect était celui des atrophies consécutives à l'étranglement. Les Stauung's papilles primitives avaient été vraisemblablement déterminées par un néoplasme de la base du crâne.

SOCIÉTÉ DE CHIRURGIE

7 *mars* 1900

Balle de revolver dans l'orbite, diagnostiquée et extraite à l'aide de l'appareil de Contremoulin. — M. Reynier présente un homme qui s'était tiré un coup de feu dans la tempe droite, et qui lui était arrivé avec une perte presque complète de la vision de ce côté. L'appareil de Contremoulin lui a permis de diagnostiquer et d'extraire avec la plus grande précision une balle logée dans la paroi supérieure et profonde de l'orbite. A la suite de cette extraction, les troubles de la vision se sont atténués peu à peu : actuellement, la vue est presque normale. Il est probable qu'il y avait eu une simple contusion du nerf optique par le projectile.

SOCIÉTÉ DES SCIENCES MÉDICALES DE LYON

Séance du 19 avril 1899

PRÉSIDENCE DE M. LANNOIS

Un cas d'ataxie cérébelleuse. — M. FAYOLLE, interne des hôpitaux, présente une malade du service de M. Lannois, atteinte d'ataxie cérébelleuse.

Il s'agit d'une fillette de 10 ans, sans hérédité nerveuse; deux frères ou sœurs sont morts en bas âge. A 4 ans, elle a eu une affection aiguë, qualifiée méningite. Depuis un an, elle a des crises comitiales. Actuellement, elle offre comme symptômes : ni atrophie, ni diminution de force des muscles, ataxie sans mouvements volontaires, ataxie statique, démarche ébrieuse, réflexes tendineux abolis sauf des extenseurs des avant-bras; pas de troubles sensitifs ou sensoriels, subjectifs, objectivement analgésie légère, légère scoliose, parole lente et scandée, ni nystagmus, ni altération papillaire.

L'absence de caractère familial et de congénitalité font rejeter le diagnostic de maladie de Friedreich et d'hérédo-ataxie cérébelleuse. La possibilité d'une tumeur du cervelet (tubercule) a pour elle les crises épileptiformes; mais contre elle, la marche lente, l'absence de céphalée et de vomissements.

Un cas d'exorbitis. — M. JACQUEAU présente une femme atteinte depuis un mois d'un état infectieux, probablement la grippe, et depuis quelques semaines d'un coryza, lorsqu'elle ressentit brusquement une douleur frontale. Il la vit un jour et demi après le début de la douleur; elle présentait l'exorbitis de l'œil gauche, du chémosis, de l'œdème de la paupière, de l'empâtement entre l'œil et la paroi orbitaire. Il pensa d'abord à une ténonite, mais il rejeta bien vite ce diagnostic pour adopter celui de sinusite frontale avec envahissement de l'orbite. La vue n'est pas atteinte, la papille est intacte. Il ne croit pas à une perforation entre le sinus et la cavité oculaire. La cause de l'affection lui semble être dans le coryza, qui a causé une sinusite latente jusqu'à la poussée de grippe. Le pronostic lui sembla bon. Il s'est contenté de l'application de compresses chaudes et d'inhalations mentholées. Les phénomènes aigus se sont atténués, aussi il ne croit pas à la nécessité d'une intervention chirurgicale, peut-être faudra-t-il faire le cathétérisme du sinus frontal.

M. Rivière. — La malade a une mauvaise dentition, peut-être a-t-elle aussi une sinusite maxillaire : l'association des sinusites faciales est fréquente.

Il faut se méfier pour l'avenir, il a vu des cas qui sont suggestifs à ce point de vue. Il ne faut pas, dans ce cas, se fier à la disparition des phénomènes aigus, il vaudrait mieux inciser le sinus par le nez et le drainer.

SOCIÉTÉ D'OPHTALMOLOGIE DU ROYAUME-UNI

Séance du 14 juin 1900

Présidence de M. Anderson Critchett

M. W. Jessop. **Embolie de l'artère centrale de la rétine des deux yeux.** — Une femme de 35 ans, sans antécédents pathologiques, se réveille le 24 octobre 1899, ne voyant plus du tout de l'œil droit. L'examen ophtalmoscopique montre une embolie de l'artère centrale de la rétine. V. = P. L. douteuse, œil gauche normal. Le 28 décembre 1899, à 11 h. 20 du matin, elle perd subitement la vue de l'œil gauche ; l'examen montre une embolie de l'artère centrale de la rétine. Pas de perception lumineuse. Aujourd'hui les disques optiques sont atrophiés, mais la vue de l'œil droit s'est un peu relevée, elle est de 6/36. L'intérêt de cette observation réside dans ce fait que les deux yeux ont été frappés, ce qui est rare. Rien dans l'état général ne peut expliquer l'origine de ces embolies.

Cysticerque du fond de l'œil. Observation communiquée à la séance du mois d'octobre 1900, de la Société ophtalmologique du Royaume-Uni, par le Dr David Wosel. — L'observation décrite par le Dr David Wosel se rapporte à un homme qui vint consulter l'auteur pour une diminution notable de la vision de l'œil droit. A l'examen ophtalmoscopique l'auteur a pu constater des choroïdites atrophiques dans la région externe entourant un corps rond grisâtre qui n'était autre qu'un cysticerque dont les mouvements pouvaient être observés quelque temps après, — puis un décollement de la rétine, confirmé par un nouvel examen du Dr Nettelship.

Peu à peu le trouble du corps vitré augmenta et la vue se perdit complètement sans qu'on ait pu faire la moindre opération. (*La Clinique opht.*)

CONGRÈS INTERNATIONAL DE MÉDECINE

TENU A PARIS DU 2 AU 9 AOUT 1900

Section d'Anatomie pathologique

M. SEGALL. **Les chromatocytes ; diapédèse chromatocytique.** — L'étude histologique des tissus de granulation, tels que ceux du trachome, du chalazion, des zones inflammatoires accompagnant des néoplasmes comme le carcinome, l'épithéliome, le sarcome, le fibrome, le papillome de l'urètre, les inflammations expérimentales, a attiré notre attention sur certains éléments ayant toutes les réactions colorantes de la chromatine nucléaire, mais caractérisés par des aspects particuliers, consistant en filaments de chromatine plus ou moins longs, en masses sphériques plus ou moins arrondies, plus ou moins volumineuses, jusqu'à de petits grains provenant de leur effritement. Entremêlés aux autres éléments inflammatoires, ils sont extrêmement abondants et forment souvent un mélange inextricable, de sorte qu'on ne peut suivre un élément sur tout son parcours.

Cependant, dans quelques cas, nous avons pu en voir d'isolés, un filament mince, unique ou fibrillaire en partie, aboutissant par son extrémité, soit à un renflement, soit à des grains de chromatine. Il n'est pas rare de voir des filaments extrêmement minces appendus au filament principal et se terminant eux-mêmes par de petits bourgeons de chromatine. Les grains ou bourgeons terminaux sont, soit homogènes, soit vacuolaires. Quelquefois on trouve, au milieu ou à l'extrémité d'un amas de filaments, des leucocytes mono et polynucléaires. Les filaments se ramifient parfois.

Comme ces éléments dérivent de la chromatine nucléaire, nous leur avons donné le nom de « chromatocytes ».

Dans la *conjonctive bulbaire*, au voisinage d'un épithéliome de la cornée, les vaisseaux sanguins contenaient ces éléments sous la forme fibrillaire, ou sous forme de grandes masses de chromatine entremêlées avec des leucocytes mono ou polynucléaires et envoyant dans le tissu conjonctif des prolongements plus ou moins longs et épais. Dans l'intérieur de tels vaisseaux on voit souvent une chromatolyse des noyaux leucocytaires. La présence de ces éléments dans les espaces lymphatiques est plus fréquente encore dans le tissu conjonctif et dans l'épaisseur de l'épithélium. Nous avons donné à cette diapédèse sous forme de filaments de chromatine la denomination de *diapédèse chromatocytique*.

(*La Presse Médicale*, 10 novembre 1900).

L'organothérapie et l'opothérapie dans le Congrès, par le Dr De Saravel[1]. — On en a parlé à l'École de pharmacie, dans la section de thérapeutique; MM. Gilbert et Chassevant ont lu un intéressant mémoire.

MM. Gilbert et Carnot se sont occupés de la cure organique du diabète sucré; persuadés, après maintes expériences que l'extrait de foie agit sur la glycosurie, tout au moins chez un certain nombre de diabétiques, ils ont cherché à résumer et à décrire les effets obtenus dans quelques cas oculaires.

Ces auteurs ont noté soit une amélioration, soit un état stationnaire, soit enfin quelquefois une aggravation de la glycosurie à la suite de l'opothérapie hépatique, et, de leurs observations, ils sont arrivés à conclure que l'extrait hépatique agit dans les cas de diabète où il existe une insuffisance fonctionnelle du foie, avec diminution d'urée, urobilinurie, etc., diabète par *hypo* ou *anhépatie*.

On remarque bientôt, sous l'influence de l'organothérapie, une diminution du sucre, une augmentation du taux de l'urée, la disparition de l'urobilinurie.

M. Blondel avait déjà, il y a trois ans, publié un mémoire sur l'emploi du thymus en thérapeutique. Pour cet auteur, le thymus joue dans l'organisme un rôle antitoxique, analogue à celui du testicule ou de l'ovaire.

En collaboration avec M. Dastre, à la Sorbonne, il a expérimenté sur 50 jeunes chiens, auxquels on avait, au préalable, enlevé entièrement la glande thymique.

Les 10 survivants ont pu récupérer leur santé première, après avoir présenté pendant quelque temps des phénomènes de déchéance.

M. Blondel obtint également 3 guérisons remarquables chez des malades atteints de *goitre exophtalmique*; dans un cas, la guérison était complète au bout d'un an.

Pour employer cette médication, l'auteur préconise le thymus d'agneau, moins coûteux que celui de veau, soit frais (1/4 de thymus par jour pour les adultes), soit desséché et pulvérisé, sous forme pilulaire.

Sur le fonctionnement du corps thyroïde, par M. Gautier. — De même que les téguments, le corps thyroïde contient de l'arsenic et de l'iode; à l'état normal il aurait pour fonction de centraliser l'arsenic, qui serait ensuite cédé à la circulation pour être éliminé par les menstrues chez la femme et par les poils et

1. *La Médecine pratique*, octobre 1900.

les productions cutanées chez l'homme; chez la femme, après la ménopause, le mode d'élimination serait le même que chez l'homme; pendant la grossesse, l'élimination se fait par formation de nucléo-albumines arseniquées qui passent au fœtus.

En pathologie, dans les anémies, dans les cachexies accompagnées des *troubles nerveux et visuels*, la thyroïde perd son arsenic et son iode au profit des téguments et des organes malades.

Section d'anatomie comparée et descriptive.

M. A. Viré. **Modifications des organes des sens chez les animaux, amenées par l'obscurité.** — Il étudie l'action des influences cosmiques sur les organes sensoriels des animaux. Cette étude présente, dans les conditions ordinaires, des difficultés extrêmes, la multiplicité des causes qui entrent habituellement en ligne déterminant des résultats complexes, d'interprétation délicate.

Le monde souterrain offre des conditions très favorables à l'observation et à l'expérimentation. Les différences que l'on constate entre la faune des cavernes et la faune lucicole relèvent, en effet, d'un seul facteur : l'absence, dans un cas, la présence, dans l'autre, de vibrations lumineuses.

Les modifications que l'on note dans le premier cas sont de deux ordres : atrophiques et hypertrophiques. Les modifications atrophiques portent particulièrement sur *l'organe visuel* et peuvent aller jusqu'à la disparition totale de cet organe. Inversement, les organes tactiles, olfactifs et auditifs se développent dans des proportions notables. Les modifications constatées sont parfois telles que certains naturalistes ont pu considérer les individus observés comme de véritables espèces nouvelles. En réalité, il ne s'agit là que d'une adaptation des êtres à des conditions nouvelles d'existence.

SOCIÉTÉ DE NEUROLOGIE

7 juin 1900

M. Dufour présente un homme, atteint à plusieurs reprises de rhumatisme musculaire, qui offre, **un syndrome morbide caractérisé par des taches cutanées disséminées.**

Dans une autre séance, M. Crouzon avait montré un malade qui avait perdu les mouvements d'abaissement des globes oculaires,

et qu'il considérait comme atteint d'un tic mental, d'une maladie fonctionnelle.

M. Babinski présente à nouveau ce malade, et il conclut, au contraire, à une maladie organique, à une **paralysie associée des mouvements des globes oculaires.**

M. Parinaud partage son avis; il expose ses idées, que des mémoires antérieurs ont déjà fait connaître, sur ces paralysies associées qui se présentent toujours semblables à elles-mêmes et sous trois types cliniques, dont le malade de M. Babinski est un exemple. Ces paralysies ne sont pas rares; M. Parinaud aurait tendance à les rapporter, non à une lésion nucléaire, mais à une lésion sus-nucléaire.

M. Ballet fait remarquer que, si l'abaissement volontaire et conscient des globes est absent, l'abaissement automatique existe encore à un faible degré. Ce détail pourrait être expliqué, semble-t-il, par l'origine supra-nucléaire de cette paralysie.

8 *novembre* 1900

M. Pécharmant. **Arthropathie tabétique guérie par la médication salicylée.** — Un malade, du service de M. Marie, tabétique depuis six ans, fait une arthropathie typique du genou gauche, le 8 octobre 1900.

La médication salicylée, salol et salicylate de soude, 2 gr. 50 de chaque par jour, est donnée jusqu'au 20 octobre sans résultat apparent.

Le 23, on prescrit 3 grammes d'aspirine par jour en paquets. Dès le lendemain, le malade, qui accuse une sudation extrêmement abondante, est très soulagé. Il n'y a plus de douleurs spontanées, et les troubles tabétiques de la vue ont disparu.

Deux jours après, le 25 octobre, dans l'espace de vingt-quatre heures, le genou et la cuisse gauches diminuent considérablement de volume. On constate un écart de 6 cent. 1/2 entre les mensurations pratiquées les 17 et 25 octobre.

Depuis, le genou a encore diminué de volume. Ce malade a déjà eu, il y a deux ans, une arthropathie de la hanche droite dont l'évolution fut infiniment longue.

M. Klippel. **Monoplégie brachiale droite; cécité gauche; lésion probable des tubercules quadrijumeaux.** — Un homme de 48 ans fut atteint, après une fièvre typhoïde d'allures normales, de *cécité gauche* et de parésie dans le membre supérieur du côté droit; cette monoplégie brachiale était accompagnée de tremblement à oscillations courtes et présentant quelques caractères choréiformes.

L'origine typhique de cette affection nerveuse est certaine d'après M. Klippel ; quant à la localisation des lésions, elle est évidemment complexe ; l'hypothèse qui les place dans les tubercules quadrijumeaux est la plus rationnelle, surtout lorsqu'on veut prendre en considération les accidents oculaires signalés plus haut.

BIBLIOGRAPHIE ET REVUE DES JOURNAUX

Die verletzungen des Auges, von Dr med. E. Praun, chez Bergmann à Wieshaden. — Les traumatismes de l'œil constituent incontestablement à l'heure actuelle un des chapitres les plus importants de la pratique médicale : leur progression et leur importance sont intimement liées au développement industriel et commercial moderne. Nul médecin n'a le droit de les ignorer, et sa responsabilité est aujourd'hui engagée par des lois sociales, par la loi des assurances contre les accidents de travail. Les blessures oculaires doivent donc être étudiées à fond et par le détail.

Il manquait un ouvrage complet aux praticiens et aux spécialistes, conçu d'après les dernières données de la science et entièrement à la hauteur des exigences médicales actuelles. M. le Dr Praun a publié un livre de mérite, qui a rencontré déjà les plus chaleureuses approbations, auquel nous nous plaisons aussi à rendre hommage parce qu'il renferme tout ce que l'on peut désirer.

Le livre est divisé en une partie générale et en une partie spéciale. Dans la première partie l'auteur décrit les différents genres de blessures, leur étiologie, leur mécanique, leurs complications, le diagnostic, le pronostic, la prophylaxie, le traitement, la statistique et l'intervention du médecin devant les tribunaux avec les articles des Codes pénal et civil et la détermination ainsi que le calcul des dommages causés par des traumatismes oculaires.

La seconde partie comprend l'étude des blessures des différentes membranes et parties de l'œil, de l'orbite et des parties externes de protection.

C'est là un sujet très vaste que l'auteur a abordé avec une telle méthode et une telle clarté que l'étude en devient réellement agréable. Le diagnostic différentiel est exposé avec netteté, les indications opératoires sont tranchées, les données thérapeutiques sont simples. L'auteur ne s'appuie pas seulement sur son expérience personnelle, féconde dans le pays industriel qu'il habite, il rapporte à l'appui de nombreux cas puisés ailleurs, et

l'extraordinaire nombreuse littérature qui accompagne chaque chapitre prouve la connaissance approfondie de l'auteur en ces délicates matières.

M. Praun semble avoir cherché à travailler pour ses collègues, auxquels il fournit l'occasion de juger entre les meilleures théories au sujet de certains points non encore universellement admis, telle l'ophtalmie sympathique. Il leur fournit aussi des données d'anatomie pathologique indispensables. Citons encore l'étude de l'infection des plaies. Le médecin sera heureux d'y trouver des éléments sûrs pour l'appréciation des dommages.

En définitive, un livre indispensable à tous ceux qui s'occupent d'ophtalmologie et d'une utilité réelle aux praticiens.

Dr DE LANTSHEERE.

Recherches sur l'action de nouveaux antiseptiques sur les plaies infectées de la cornée (*Munch. medic. Wochenschr.*, 1900). — Le Dr HAUENSCHILD a essayé dans le laboratoire de M. Buch à Wurzbourg les propriétés antiseptiques de solutions de protargol à 1-10 p. 100, de nitrate d'argent à 1-2 p. 100, de cyanure de mercure à 1 : 5,000 jusqu'à 1 : 100 et d'acide phénique pur. Il pratiqua des poches dans des cornées de lapins au moyen de la lance, dans lesquelles il introduisit des cultures pures de micrococcus pyogenes aureus virulent, et qu'il arrosa trente heures après avec les solutions mentionnées ci-dessus.

L'acide phénique pur eut seul pour effet d'arrêter le développement de ces micro-organismes, mais toute la cornée se troublait fortement sous son action.

Ce n'est qu'après un arrosage longtemps continué au moyen d'une solution de cyanure de Hg, et d'une hauteur assez considérable, qu'on put constater une diminution des colonies. Le protargol resta sans action dans les mêmes conditions de l'expérience (*Schmidts Jahrbuch.*, 1900).

Emploi de l'électro-aimant pour l'extraction des éclats métalliques (*Centralbl. f. augenh.*, juillet 1900). — M. le Prof. HIRSCHBERG, à la suite d'une discussion provoquée sur ce sujet par un travail de M. le Dr Turk communiqué à la Société d'ophtalmologie de Berlin dans la séance du 27 juin dernier, a donné les conclusions suivantes :

1° Dans les cas absolument récents le petit électro-aimant peut non seulement être manié aisément, mais il est supérieur au moyen, et l'électro-aimant géant ne s'emploie pas sans dangers. Si la plaie est grande et se trouve dans n'importe quelle membrane, et lorsqu'on a lieu de supposer à la suite d'une forte déviation de

l'aiguille magnétique que le corps étranger est considérable, on enfonce la pointe de l'instrument entre les lèvres de cette plaie. L'éclat vient se jeter aussitôt contre la pointe de l'aimant. Dans les plaies moyennes de la sclérotique de 3-5 millimètres, on dirige l'instrumeut vers la profondeur dans la direction du corps étranger. Lorsque la plaie est petite, on l'élargit au moyen des ciseaux. On utilise aussi les plaies de la cornée, même en présence de cataractes molles;

2° Dans les cas récents avec des plaies perforantes et ouverture dans le globe, l'aimant géant amène incontestablement des accideuts, même lorsqu'il est manié régulièrement;

3° L'électro-aimant moyen peut être appliqué contre les portes d'entrée dans les cas récents. Les gros éclats sautent immédiatement contre la pointe de l'instrument en renversant violemment les lèvres de la plaie. Les petits éclats, qui sont de tous les plus fréquents, s'accolent contre les parois de l'œil;

4° Si la plaie est fermée, on attire le corps étranger qui n'est pas encore fixé dans la rétine ou le corps vitré dans la chambre antérieure au moyen de l'aimant moyen d'où on le retire avec le petit aimant. L'opération est pratiquée le plus facilement dans la position assise sous l'influence des anesthésiques locaux;

5° Cette opération peut être pratiquée au moyen de l'aimant géant; mais les douleurs sont beaucoup plus fortes;

6° Si le corps étranger est déjà enchâssé dans la rétine ou le corps vitré on essaye de l'attirer dans la chambre antérieure et de l'extraire de là. Cela ne réussit avec l'aimant moyen que lorsque l'éclat pèse au moins 20 à 30 milligrammes.

7° L'aimant géant donne de très bons résultats pour les corps étrangers jusqu'à 10 milligrammes. Pour les éclats de 3 à 6 milligrammes l'appareil doit être très bien installé en direction, et l'opération réussit plus rarement;

8° Lorsque le cristallin est déjà opacifié, l'auteur pratique une large iridectomie pour aller saisir le corps étranger dans la rétine ou le corps vitré en introduisant le petit aimant entre le cristallin et la paroi du globe;

9° Dans les cas où le cristallin ne présente pas ou peu d'opacifications, l'auteur fait une incision méridionale antérieure dans la sclérotique jusque dans le corps vitré pour y saisir le petit corps étranger au moyen du petit aimant;

10° Si le corps étranger se trouve derrière la rétine, l'incision méridionale se fait au pôle postérieur. L'incision de la sclérotique n'amène pas fatalement un décollement de la rétine.

Pour obtenir de bons résultats sur ce terrain si plein de res-

ponsabilités, il faut une bonne et complète installation, et se conduire d'après des principes certains basés sur une grande expérience et quelque pratique.

Dr DE LANTSHEERE.

Thérapeutique du décollement de la rétine (Thèse de doctorat, 1900), par le Dr STAERKLE (de Bâle). — Les études que l'auteur a faites sur le décollement de la rétine et sur son traitement sont basées en grande partie sur ce qu'il avait pu observer dans la clinique de M. le professeur Mellinger.

Après avoir passé en revue les différentes observations particulières, il croit pouvoir conseiller l'usage, pour les injections sous-conjonctivales, de la solution de chlorure de sodium à la dose de 2 p. 100 à 10 p. 100.

Selon M. Staerkle, les injections sous-conjonctivales d'eau salée ne sont nullement douloureuses, et amènent bien souvent une résorption du liquide sous-rétinien et une adhérence consécutive de la partie recollée.

Dr DE LANTSHEERE.

M. KLEMPERER présente à la Société médicale de Berlin (séance du 23 mai 1900) plusieurs observations relatives à la **Médication interne de la maladie de Basedow**; il déclare qu'il n'est pas partisan du traitement chirurgical du goitre exophtalmique, car les opérés meurent en grand nombre et il est possible de guérir entièrement la maladie par un traitement approprié. On devra prescrire l'hydrothérapie, la suralimentation, la faradisation de la région cervicale avec de faibles courants, de l'iodure de sodium et la médication thyroïdienne.

Selon M. Ewald, le goitre exophtalmique peut être grandement amélioré sous l'influence de l'extrait d'ovaires et de l'extrait de thymus.

DESCHAMPS. **Amaurose passagère d'origine grippale** (*Annales d'oculistique*, 1899, p. 436). — L'auteur a fréquemment observé, dans la grippe, des névrites légères rétro-bulbaires caractérisées par un scotome relatif central, très comparable au scotome de l'intoxication par l'alcool et le tabac. Plus tard, il se produisait souvent un peu de pâleur de la papille. Ces cas ne sont pas rares, aussi M. Deschamps s'occupe-t-il surtout d'une affection bien différente, dont il a observé un cas.

Il s'agit d'un homme atteint de glaucome hémorragique de l'œil gauche, avec perte complète de la vision de ce côté, qui est pris brusquement d'une attaque de grippe très sévère : tempé-

rature élevée à 40° pendant deux jours, manifestations bronchiques sérieuses, céphalalgie très violente. A la fin de sa grippe, le lendemain du jour où la fièvre était tombée, le malade se réveille entièrement aveugle. L'œil, jusqu'alors sain, ne percevait même pas la lumière d'une forte lampe concentrée au moyen d'une lentille. Néanmoins, la pupille réagissait très nettement à la lumière. L'urine contenait une petite quantité d'albumine. L'amaurose complète dura vingt-quatre heures et disparut sans laisser aucune trace.

Cette amaurose est analogue à celle qui s'observe dans l'urémie gravidique ou autre, où, à l'inverse de la rétinite albuminurique, on n'observe pas de lésions rétiniennes à l'ophtalmoscope.

Extirpation du ganglion cervical supérieur dans le glaucome (*Klinische Monatsbl. für Augenheilk.*, 1900), par M. Mohr. — Cette opération a été pratiquée 3 fois à la clinique de Tubingue. La première observation a trait à un malade atteint depuis deux ans de glaucome absolu de l'œil droit, et à gauche d'un glaucome simple avec excavation de papille; l'acuité baisse, et l'on procède à la résection du ganglion sympathique supérieur. Après l'opération, la tension reste normale, et la pupille contractée en l'absence d'emploi de myotiques. Il y eut une amélioration visuelle passagère, mais deux mois et demi après l'intervention il se produisit un accès aigu de glaucome qui nécessita l'iridectomie compliquée d'hémorragie rétro-choroïdienne avec perte de l'œil.

Le second cas se rapporte à un homme de 58 ans, présentant un glaucome inflammatoire subaigu de l'œil gauche avec rétrécissement notable du champ visuel. En octobre 1899, on extirpe le ganglion cervical supérieur gauche. Il se produit une amélioration très marquée du champ visuel et cette amélioration persistait encore en janvier.

Le troisième cas, une femme de 37 ans, œil gauche normal; œil droit amaurotique par glaucome simple. Le 30 novembre 1899 on extirpa le ganglion cervical supérieur droit. Huit jours après la tension est remontée à T + 2.

Dans tous ces cas on a constaté un rétrécissement de la pupille et une diminution de la tension, mais celle-ci n'a persisté que dans 1 cas.

Dr Leprince (de Bourges). **Année ophtalmologique de 1898 à 1899.** Un volume in-18 paru chez Maloine, à Paris, 1900, avec une préface de M. le professeur Truc (de Montpellier). — L'auteur a résumé dans un fort volume les travaux publiés dans les deux dernières années se rapportant à l'ophtalmologie. Le grand mérite

de cet ouvrage c'est d'avoir développé en détail toutes les questions de la bactériologie de l'œil et de ses différentes membranes externes aussi bien que celles qui sont en relation avec l'organisme tout entier.

Nous recommandons à nos lecteurs plus spécialement tout ce qui a trait à la pathologie et à la physiologie des nerfs et des vaisseaux oculaires.

Il y a là également à étudier la technique opératoire appliquée au traitement des différentes affections inflammatoires, traumatiques et constitutionnelles.

Oreillons, kérato-conjonctivite, état typhoïde. — Le Dr Brosser rapporte, dans les *Archives de médecine militaire*, un fait remarquable. Il s'agit d'un soldat qui, ayant contracté les oreillons, présenta le cinquième jour *une kérato-conjonctivite très intense;* puis, quelques jours après, la température s'éleva de nouveau, l'état général s'aggrava et il en résulta un véritable état typhoïde qui dura environ trois semaines avec une kérato-conjonctivite.

La conjonctivite est signalée plusieurs fois par Hartry, Combeau, Haillot, Gaillard, Karth, apparaissant à des époques variables de l'affection, quelquefois avec un chémosis énorme. La kératite est plus rare. Settekorn en signale un cas très net : il aurait observé chez un de ses malades une kératite ulcéreuse de l'œil gauche développée au cours des oreillons (épidémie de Stettin).

Cette complication oculaire a laissé une taie cornéenne centrale, qui compromet singulièrement la vision de l'œil gauche.

Quant à « l'état typhoïque » qui a succédé à l'évolution des oreillons et n'a cédé qu'à quinze jours de traitement, entraînant à sa suite une convalescence longue et pénible, laissant le sujet très anémié, il doit être imputé aux oreillons, qui auraient agi en créant un milieu favorable. Ils se présentaient au début sous une forme pourtant bénigne, sans aucun symptôme gastrique bien accentué, bref sans l'ensemble des signes qui caractérisent ce qu'on appelle la forme typhoïde des oreillons. D'ailleurs, l'ascension si nette de la température après la défervescence, les oscillations de la courbe thermique, les symptômes gastro-abdominaux, ne permettent aucun doute sur la nature de cette complication.

Ce fait est un nouvel exemple qui montre que les oreillons, affection bénigne en apparence, peuvent être le point de départ de manifestations multiples et graves (Fournié). C'est ainsi que, chez ce malade, les oscillations se sont traduites par soixante-dix-sept jours d'hospitalisation, une convalescence longue, une

anémie très accentuée qui persistait encore à la sortie de l'hôpital, et une diminution considérable de la vision de l'œil gauche. (*Journal de médecine et de chirurgie pratiques*, de Just Lucas-Championnière, 10 novembre 1900.)

M. Haab (Zurich). **Formation de l'embolie dite de l'artère centrale de la rétine.** — Elle peut être provoquée par un processus inflammatoire des parois artérielles.

Les examens anatomiques montrent une élevure circonscrite d'endartérite qui fait saillie dans la lumière du vaisseau. Dans cette élevure on trouvait une grosse concrétion calcaire. A l'endroit de ces concrétions la paroi du vaisseau était fortement distendue et amincie, la lumière oblitérée.

Dans des observations sur un autre œil, on trouvait dans l'artère centrale de la rétine, non loin de sa sortie du nerf optique, un épaississement de l'endothélium qui pouvait être pris pour le début d'une thrombose, mais qu'il fallait attribuer à des troubles *post-mortem*. (*Société d'ophtalmologie de Heidelberg*, 1900.)

M. Wagenmann. **Un cas de mélanosarcome multiple avec complications inflammatoires des deux yeux** (*Deutsche medicin. Wochenschrift*, 1900). — Il s'agit, dans cette intéressante observation, d'un homme de 28 ans atteint d'abord de mélanosarcome de la peau, puis plus tard des diverses muqueuses. Il présentait à l'œil gauche une iridocyclite exsudative avec un excès de tension, ce qui fit diagnostiquer à tort une tumeur de l'iris. Ce qui est extrêmement intéressant ici, c'est que, sous l'influence d'un traitement à l'arsenic, la tumeur disparut laissant après elle une pigmentation brunâtre et une atrophie de l'iris. De plus il existait une épaisse couche de pigment sur la face postérieure de la cornée, ce que l'auteur explique par une inflammation du corps ciliaire.

Dans l'autre œil on constatait un trouble particulier du corps vitré, tantôt nettement délimité, tantôt diffus et semi-transparent. On y distinguait des stries grises et brunâtres, et un grand nombre de flocons brun foncé, les uns en avant, les autres sur la membrane, donnant l'aspect de grumeaux de pigmentation. Le tableau clinique de ce cas présente une grande analogie avec le synchisis scintillant. Ces complications du côté des yeux sont le résultat du processus métastatique de la tumeur cutanée.

Contribution à l'étude des cataractes traumatiques, par le Dr E. Frézières (Thèse de doctorat de Toulouse, 1900). — Dans ce travail, l'auteur a cherché à réunir les meilleures instructions

sur ce sujet intéressant; de nombreuses observations personnelles viennent à l'appui de ses assertions.

Le grand mérite qu'aurait pu avoir ce travail d'ensemble, devrait ressortir des complications :

L'auteur a divisé les accidents consécutifs en deux classes, ceux qui sont la suite naturelle du passage du corps vulnérant et ceux qui se compliquent d'infection.

A propos de la présence de corps étrangers dans le cristallin, M. le Dr Frézières a parlé de phénomènes sympathiques qui peuvent se déclarer dans l'œil sain, surtout en s'appuyant sur l'observation 52, résumée en huit lignes, et où il n'est question que de ceci : « Une énucléation par *crainte* de phénomènes sympathiques s'imposera bientôt. » Est-ce là l'*exemple* de panophtalmie de l'œil cataracté avec phénomènes sympathiques à l'œil sain?

Dans le chapitre du traitement, l'auteur, en l'absence de complications et pour s'opposer au développement de l'inflammation, préconise l'instillation immédiate et répétée d'atropine, aidée de lotions antiseptiques.

Il faut craindre pourtant que cette instillation produise une large hernie irienne périphérique favorisée par l'instillation intempestive d'atropine, sans compter les accidents glaucomateux aigus sur des yeux dont la tension est supérieure à la normale.

Afin d'arrêter le processus infectieux, on peut, dit l'auteur, toucher les lèvres de la plaie avec un fil de platine rougi au galvano-cautère.

Après avoir analysé les 52 observations, l'auteur déclare que dans 20 cas la guérison était complète et sans intervention. Sur les 32 observations restantes, nous en trouvons 16 avec des résultats satisfaisants. Dans 15 cas les résultats ont été mauvais, ce qui est digne à être noté.

Dr G.

Etude pratique des réactifs colorants employés en technique microscopique, par le Dr Gontier-Lalande. — Cet ouvrage vient à son heure pour combler une lacune importante. Jusqu'ici, les ouvrages de bactériologie, de technique microscopique et anatomo-pathologique, ne traitaient qu'accidentellement pour ainsi dire des couleurs ou même des colorations.

L'auteur divise à juste titre les matières colorantes en trois groupes, selon leur origine : groupe animal, végétal et minéral.

Le premier groupe, un seul colorant, est analysé à fond, c'est le carmin, venant de la cochenille. Les modes de préparation, les falsifications sont soigneusement indiqués.

Dans le second, l'auteur passe en revue un certain nombre de

colorants, comme l'indigo, le safran, l'orcéine, etc., et surtout le bois de campêche, qui fournit l'hématéine et l'hématoxyline.

Enfin, nous trouvons dans le troisième groupe la description des couleurs dérivées de la houille.

M. NETTLESHIP. **Cécité à la suite de blessures de l'orbite par armes à feu.** — L'auteur cite 6 observations dans lesquelles la vue d'un ou des deux yeux a été perdue ou compromise par le passage d'une balle à travers l'orbite, sans avoir blessé le globe oculaire. Il se produit une hémorragie abondante dans le corps vitré, mais l'on peut voir après sa résolution une rupture de la choroïde, des exsudats de la chorio-rétine et des altérations du nerf optique. Cohn, qui a bien étudié cette question, croit qu'une contusion de la surface externe de la sclérotique peut produire tous ces désordres. (*Société d'ophtalmologie du Royaume-Uni.*)

Enucléation du globe oculaire et opérations conservatrices, par LUCIEN CHOUQUET (Thèse de Paris, 1900). — Selon l'auteur, l'énucléation est une opération, quelquefois dangereuse par ses complications post-opératoires, mauvaise toujours si on considère la prothèse ultérieure.

Toutes les tentatives faites pour améliorer le moignon laissé par l'énucléation sont restées sans succès.

Le procédé si intéressant de Priestley-Smith ne semble pas devoir être plus heureux.

Parmi les opérations conservatrices, l'exentération et la kératectomie n'ont pas de complications redoutables possibles. Au point de vue de la prothèse, la première donne d'assez bons résultats, la seconde d'excellents.

L'énucléation sera réservée aux cas : de tumeur intra-oculaire nettement diagnostiquée; d'œil mou, douloureux et capable de déterminer une irritation sympathique de l'autre œil ; enfin, de panophtalmie quand le pus aura perforé les parois oculaires et infiltré le tissu orbitaire.

Pour M. Chouquet, l'exentération sera réservée aux cas de : panophtalmie circonscrite; de glaucome hémorragique; de corps étranger intra-oculaire, quand celui-ci ne pourra pas être extrait et déterminera de l'hyalite.

Dans tous les autres cas, on devra avoir recours à la kératectomie totale combinée, qui seule permet aux malades une prothèse parfaite.

INDEX BIBLIOGRAPHIQUE

DOXENBERGER. — Ueber Dioninwirkung (*Wochenschrift f. Therap. u. Hyg. des Auges*, n° 32, 1900).

GOULD. — Massage and Relief of Eyestrain in Treact. of Glaucoma (*Philad. Monthly Med. Journal*, octobre 1899).

INOUYE (Yokohama du Japon). — Un cas d'amblyopie toxique par la santonine (*Ophthalmologische Klinik.*, 1900, trad. par Chevalier).

M. GUIBERT : Etat sanitaire de la ville de Saint-Brieuc (1595-1900) (Thèse de doctorat, 1900).

MARDELLIS (Alcibiade) : Etude anatomo-pathologique et clinique des lésions du nerf optique dans les fractures de la base du crâne (Thèse de doctorat, à Lyon, 1900).

VINCENT (Félix) : Tuberculose du sac lacrymal et son traitement (Thèse de doctorat, à Lyon, 1900).

THEODOROFF (Alexandre-Iv.) : Extraction des corps étrangers métalliques (éclats de fer ou d'acier) du globe de l'œil par l'électro-aimant (Thèse de doctorat, à Lyon).

CHARET dit CHALET (Etienne-Antoine) : Des pseudarthroses de l'enfance (Thèse de doctorat, à Lyon, 1900).

DERAIN (Eugène) : Amblyopies et amauroses consécutives aux hémorragies gastro-intestinales (Thèse de doctorat, à Lyon, 1900).

Dr MAITLAND-RAMSAY. — Atlas des maladies externes de l'œil (Maloène), Paris, 1899.

TERSON. — Chirurgie oculaire (Paris, 1899).

PÉCHIN. — Comment on défend ses yeux (Paris, 1899).

Dr MIGUEL SANTA CRUZ et le Dr BALDOMERO GASTRESANA. — Cirugia Ocular (Madrid, 1900).

Dr ROLLAND. — De la prévention et de la cure de la myopie. Résultats éloignés du nasalorexis (*Le Bulletin d'oculistique*, Toulouse, septembre 1900).

NÉCROLOGIE

Nous apprenons la mort de M. le professeur Ollier, chirurgien, célèbre par ses travaux sur les résections sous-périostiques. C'est une grande perte pour la chirurgie française, à laquelle nous prenons une part très vive.

Dr GALEZOWSKI.

NOUVELLES

M. le professeur Lannelongue, membre de l'Institut, et les professeurs Pozzi et Tillaux, de l'Académie de médecine de Paris, ont été reçus officiellement membres associés du Collège royal des chirurgiens d'Angleterre. Au banquet qui a eu lieu le soir, le prince de Galles s'est spécialement entretenu avec M. Lannelongue, qu'il a vivement félicité.

Promotion. — M. le professeur Lannelongue (de la Faculté de Paris), membre de l'Institut, président du Congrès international de médecine et de l'Association des médecins de France, vient d'être promu à la dignité de commandeur de la Légion d'honneur. Que notre éminent confrère veuille bien agréer nos très vives et très sincères félicitations.

Dr GALEZOWSKI.

Distinctions honorifiques. — Sont promus ou nommés dans l'ordre de la Légion d'honneur : M. le médecin-inspecteur général Dujardin-Deaumetz, au grade de grand-officier de la Légion d'honneur.

Au grade de commandeur : M. Gariel, professeur à la Faculté de médecine; M. Collin, fabricant d'instruments de chirurgie (maison Charrière); M. Moissan, membre de l'Institut.

Au grade d'officier : MM. les docteurs de Lacaze-Duthiers, membre de l'Institut, professeur à la Faculté des sciences; Paul Berger, professeur à la Faculté de médecine; Doubre; André-Justin (Martin), membre du Comité consultatif d'hygiène de France; Chamberland, chef de service à l'Institut Pasteur; Puijoly de Meyjounissas (de Brantôme).

Au grade de chevalier : MM. les docteurs Maygrier, Reynier, Hartmann, Marie, Merklen, Toupet, médecins et chirurgiens.

La médaille d'honneur des épidémies, en bronze, est décernée à M. Henri Mauban, externe des hôpitaux de Paris, pour le dévouement dont il a fait preuve dans l'exercice de ses fonctions, et à M. Lafond, interne à l'hôpital Saint-André, à Bordeaux.

Le Gérant : FÉLIX ALCAN.

5824. — L.-Imprimeries réunies, B, rue Saint-Benoît, 7. — MOTTEROZ, direct.

CONTRIBUTION A L'ÉTUDE

DE LA

PERFORATION DU CRANE PAR LES SARCOMES

QUI ÉVOLUENT DANS L'ORBITE

PAR

Le Docteur VIEUSSE (de Toulouse)

(SUITE ET FIN[1])

Les signes qui permettent de reconnaître un sarcome de l'orbite sont nombreux et varient suivant le volume de la tumeur, la situation qu'elle occupe dans cette cavité et les phénomènes de voisinage qu'elle provoque.

Tant que la tumeur est petite, elle ne détermine aucun désordre; à mesure qu'elle augmente de volume, il se produit d'abord une gêne dans les mouvements du globe de l'œil; plus tard, le néoplasme agit sur le nerf optique qu'il peut comprimer, d'où il résulte souvent un amoindrissement de l'acuité visuelle et même la perte complète de la vision. Ces phénomènes s'expliquent par la gêne de la circulation dans le nerf optique et par l'altération consécutive de ses fibres nerveuses, lésions que l'ophtalmoscope permet de constater. Lorsque l'on éclaire la rétine avec cet instrument, on voit la papille faire saillie dans l'intérieur de l'œil; les bords sont flous et difficiles à délimiter, les artères sont diminuées de volume, les veines flexueuses et gorgées de sang : c'est la *papillite par stase.*

D'autres fois, la papille se montre nettement, on distingue facilement ses limites; elle offre une teinte blanche due à la disparition des vaisseaux qui lui sont propres, les artères et les veines sont plus petites : c'est l'*atrophie de la papille.*

Si, par son volume, la tumeur agit directement sur le

1. Voir le numéro de novembre.

globe de l'œil et le pousse en avant, on constate une exophtalmie plus ou moins considérable; cette saillie de l'œil peut être directe, c'est-à-dire que le globe de l'œil est projeté en avant, suivant son axe antéro-postérieur; elle peut affecter une autre direction et l'œil est dévié en haut, en bas, en dehors ou en dedans, suivant que le développement du néoplasme se fait en sens inverse. Une *diplopie* plus ou moins gênante est alors accusée par le malade. Par suite de cette propulsion de l'œil en avant, les paupières ne peuvent plus le recouvrir et il est exposé continuellement à l'action de l'air qui irrite la cornée et la conjonctive; il se produit du larmoiement, de la conjonctivite, quelquefois même un abcès de la cornée ou la mortification de cette membrane.

A mesure que le néoplasme augmente de volume, on voit survenir des accidents inhérents à la tumeur elle-même; celle-ci peut venir proéminer vers le pourtour de l'orbite; le doigt sent, au point où elle fait saillie, une dureté qu'il est difficile de circonscrire, et qui se prolonge en arrière; on a alors la certitude qu'une néoplasie s'est développée dans l'orbite.

Par suite de son développement progressif, la tumeur réagit sur les parois de l'orbite, qu'elle détruit; lorsqu'elle se prolonge dans les fosses nasales, le malade éprouve de la gêne respiratoire : il sent que ses narines sont obstruées, que l'air ne passe plus et, dans un degré plus avancé, l'exploration directe du nez permet d'apercevoir le néoplasme. Lorsque c'est le plancher de l'orbite qui a cédé, la tumeur pousse un prolongement dans le sinus maxillaire, détruit la paroi antérieure de cette cavité et vient se montrer à la joue; si c'est la paroi externe qui a cédé, toute la fosse temporale se trouve comblée. Enfin, lorsque le néoplasme a détruit toutes les parois de la cavité, il déborde dans toutes les directions et donne au visage un aspect hideux.

La complication ordinaire du sarcome de l'orbite est la propagation de la tumeur vers l'encéphale, le long du nerf optique, lorsque le néoplasme a atteint un certain volume. Dans presque toutes les ablations de sarcome que j'ai prati-

quées, j'ai observé une semblable complication d'accord en cela avec tous les opérateurs qui ont eu à faire de semblables interventions; ni les uns ni les autres n'ont observé de phénomènes cérébraux dus à la pénétration d'une partie de la tumeur dans le crâne; nous verrons tout à l'heure comment nous croyons qu'on peut expliquer cette absence de réaction de l'encéphale. Il en est, du reste, de même dans les cas très rares où la tumeur pénètre dans le cerveau à travers les parois osseuses, à tel point que dans 2 des observations que nous avons citées (II et III) le diagnostic n'a pu être posé qu'à l'autopsie, et dans les 2 autres (I et IV) au cours de l'opération.

L'explication de ce phénomène réside, sans doute, dans cette particularité que la dure-mère était intacte et que le prolongement sarcomateux avait un petit volume. On conçoit facilement que, dans de telles conditions, les phénomènes d'irritation et de compression cérébrales aient pu manquer.

Pagenstecher nous apprend, en effet, que chez les chiens on peut diminuer la capacité du crâne de 29 centimètres cubes sans produire de symptômes cérébraux.

Si l'on rapporte ces données à l'homme en tenant compte des proportions, la capacité moyenne du crâne d'un Européen étant de 1,500 centimètres cubes, il est possible de diminuer sa capacité de 40 centimètres cubes environ sans produire de troubles. Duret dit que si la diminution se fait brusquement, on a des phénomènes de choc et des troubles vaso-moteurs consécutifs.

On peut s'expliquer, d'après ces données, que les complications cérébrales aient manqué dans nos observations, où la tumeur sarcomateuse était loin d'atteindre le volume de 37 centimètres cubes. Mais nous n'avons pu réunir qu'un nombre trop restreint d'observations pour pouvoir affirmer que le néoplasme ne dépasse jamais ce développement minime, et nous sommes logiquement forcé d'admettre que si la tumeur devenait plus considérable, les malades présenteraient les symptômes caractéristiques de la compression de

l'encéphale. Nous devons donc pour être complet les rapporter brièvement.

Duplay les a divisés en deux groupes : les troubles cérébraux et les troubles bulbo-médullaires. Il se manifeste tout d'abord une diminution des facultés intellectuelles, de la faiblesse musculaire, une perception moins nette des phénomènes sensoriels sensitifs. Si la compression est plus intense, on voit apparaître de la résolution musculaire, de la somnolence, une diminution de la sensibilité ; à un degré plus élevé, enfin, la volonté, la sensibilité, l'intelligence disparaissaient.

Le réflexe cornéen subsiste jusqu'à ce que le bulbe soit atteint par la compression; il survient à ce moment de l'affaiblissement du pouls et de la diminution de sa fréquence, la température s'abaisse, la respiration diminue et finit par s'arrêter.

En dehors des désordres locaux dont nous avons jusqu'ici décrit les symptômes, les sarcomes orbitaires peuvent produire des désordres dus à leur généralisation; le premier signe qui indique cette marche envahissante, c'est l'engorgement des ganglions auriculaires, parotidiens et sous-maxillaires; le mal envahit ensuite le poumon, le foie, les reins, le cerveau; mais les symptômes qui accusent cette marche n'ont rien de particulier au sarcome.

Nous ne les décrirons pas. Le malade, dont tout l'organisme est infecté, finit par succomber dans le marasme.

On donne, d'après Cornil et Ranvier, le nom de sarcomes à des « tumeurs constituées par du tissu embryonnaire pur ou subissant une des premières modifications qu'il présente pour devenir du tissu adulte ». Voici, d'autre part, en quels termes s'exprime Ranvier, dans un rapport sur un sarcome névroglique de l'orbite : « Les sarcomes sont des tumeurs constituées par du tissu embryonnaire pur ou ayant subi un premier développement, dans le sens d'un tissu déterminé. C'est ainsi qu'une masse de tissu embryonnaire dans laquelle un grand nombre de cellules sont devenues fusiformes ou aplaties, avec une substance intercellulaire amorphe ou

fibrillaire, représente la première phase du tissu conjonctif et constitue un sarcome *fasciculé*. Si l'ébauche d'organisation est dans le sens du tissu osseux, du tissu médullaire, le sarcome est dit *ossifiant* ou *myéloïde*. Dans le cas où un sarcome présente, dans une partie de sa masse ou dans sa masse tout entière, une organisation qui rapproche le nouveau tissu de la substance conjonctive des centres nerveux (névroglie), il convient de désigner la tumeur sous le nom de sarcome *névroglique*. »

A ces diverses variétés de sarcomes, il convient d'ajouter, pour être complet, le sarcome encéphaloïde, formé de tissu uniquement embryonnaire, et dont l'aspect rappelle celui de la substance cérébrale ramollie; le sarcome angiolithique, qui se développe dans les méninges, où il prend la disposition vasculaire du plexus choroïde; on y retrouve les bourgeonnements particuliers et les grains calcaires, qui sont physiologiques dans ce plexus; le sarcome muqueux, dont les cellules ont subi la transformation muqueuse; le sarcome lipomateux, caractérisé par la présence de gouttelettes graisseuses dans ses cellules, et enfin le sarcome mélanique, à cellules imprégnées de granulations pigmentaires.

De toutes ces variétés de sarcomes, la forme mélanique est celle qui est le plus souvent observée dans l'orbite. Sur 20 cas de sarcomes orbitaires que j'ai enlevés, tous renfermaient une plus ou moins grande quantité de pigment, les autres éléments de la tumeur étaient constitués, tantôt par des cellules rondes, d'autres fois par des éléments fusiformes. D'après mes observations, le sarcome mélanique serait donc très fréquent dans l'orbite, et les autres formes ne se présenteraient qu'exceptionnellement.

C'est donc l'anatomie pathologique du sarcome mélanique qui attirera surtout notre attention, les autres formes de tumeurs sarcomateuses n'ayant pour notre étude qu'une importance secondaire. Les sarcomes que l'on rencontre dans l'orbite peuvent avoir pris naissance dans cette cavité ou n'être que la propagation d'un néoplasme primitivement développé dans l'œil ou dans les organes voisins. Nous pou-

vons faire remarquer immédiatement que les tumeurs nées dans l'orbite même sont de beaucoup moins fréquentes que celles qui l'ont envahi secondairemeut. Les sarcomes nés dans l'orbite peuvent avoir pour point de départ le tissu rétrobulbaire, le périoste, la glande lacrymale, l'os, tandis que les autres proviennent soit du globe oculaire, soit des cavités qui se trouvent dans le voisinage de l'orbite. Parmi ces derniers, il y a une prédominance très marquée pour les tumeurs nées dans le globe oculaire; ce sont les plus fréquentes, les autres constituent l'exception.

Rien de plus variable que la forme qu'elles présentent : elles peuvent être rondes, ovalaires, polyédriques, à surface lisse ou proéminente; leur volume, qui peut ne pas atteindre la grosseur d'un pois, est parfois assez considérable pour que la cavité orbitaire ne puisse les contenir; elles poussent alors des prolongements dans le sinus frontal, sphénoïdal, ethmoïdal, et souvent elles envahissent presque totalement l'antre d'Highmore; les paupières ne sont pas non plus à l'abri de leurs ramifications; elles peuvent enfin pénétrer dans le crâne, soit par le nerf optique, et c'est là le cas le plus fréquent, soit en usant les os qui limitent la cavité orbitaire, comme dans les observations que nous rapportons plus baut.

A la coupe, ces sarcomes offrent l'aspect d'une truffe; on y remarque une grande quantité de pigment formant des plaques plus ou moins volumineuses, en nombre plus ou moins considérable, limitées par des traînées grisâtres.

D'autres fois, la masse pigmentaire est plus disséminée; ce sont des petits points noirs gros comme des têtes d'épingle. Par le râclage on obtient un liquide noirâtre qui, examiné au microscope, montre de nombreuses granulations semblables aux leucocytes et animées, comme eux, de mouvements browniens.

La consistance de ces tumeurs est élastique, mais elle est quelquefois assez molle pour faire croire qu'il existe un abcès. Les sarcomes de l'orbite peuvent rester un temps plus ou moins long contenus dans cette cavité; d'autres fois, ils peuvent déterminer des désordres graves dans les parties

voisines, ainsi que nous l'avons vu; ils peuvent enfin entraîner la mort par généralisation.

A l'examen microscopique, le sarcome de l'orbite se présente sous deux formes : la structure de la tumeur est celle d'un sarcome à petites cellules rondes ou polyédriques contenant un ou plusieurs noyaux, il s'agit d'un sarcome embryonnaire; d'autres fois on rencontre un grand nombre de cellules devenues fusiformes ou aplaties, avec une substance inter-cellulaire amorphe ou fibrillaire, on a alors le sarcome fasciculé. Ce sont ces deux variétés, contenant une quantité plus ou moins considérable de pigment, que l'on rencontre presque exclusivement dans l'orbite. Ce pigment se rencontre sous trois formes distinctes :

1° *Un pointillé noir, granuleux, infiltré dans les cellules;*

2° *Des granulations pigmentaires intra-cellulaires qui refoulent les noyaux; un grand nombre de cellules sont complètement envahies par ces granulations et ne possèdent plus de noyau;*

3° *Des amas de corps noirs plus ou moins volumineux, larges, épais, d'un volume irrégulier.*

Ce tissu néoplasique est peu vasculaire : on ne rencontre sur les coupes qu'un petit nombre de vaisseaux; en quelques endroits, cependant, il existe de véritables hémorragies caractérisées par des masses de globules bien évidents.

Le pigment de toutes les tumeurs examinées, traité par l'acide sulfurique fumant, a conservé ses caractères, même après destruction du tissu, ce qui prouve qu'il provenait du tractus uvéal et que tous ces sarcomes avaient pour origine la choroïde et n'avaient envahi l'orbite que secondairement.

Le diagnostic du sarcome de l'orbite est quelquefois difficile; cependant on peut, dans la plupart des cas, par une étude attentive, le reconnaître. Il n'y a guère que les autres variétés de cancers, les kystes de l'orbite et les lipomes avec qui on puisse les confondre, les autres variétés de tumeur

présentant généralement des caractères assez nets pour être reconnues.

Le lipome de l'orbite étant une rareté, il n'y a pas lieu de s'y arrêter; les autres formes de cancers sont assez peu fréquentes pour que, dans le doute, on admette qu'il s'agit d'un sarcome, et presque toujours on sera dans le vrai; une erreur ne nuirait du reste en rien aux intérêts du malade, les indications thérapeutiques étant les mêmes dans les deux cas. La réelle difficulté réside dans la différenciation entre le sarcome et le kyste de l'orbite. En faveur du premier on aura, pour se guider, la marche rapide de l'affection, son point de départ, qui est le plus souvent la choroïde : les sarcomes primitifs de l'orbite sont, en effet, très rares; enfin la marche toujours croissante du mal.

L'exploration de la tumeur ne donne que des résultats approximatifs; si le sarcome offre quelquefois une grande dureté, il est souvent mou, fluctuant même, comme certains kystes. Si l'on éprouve des difficultés telles que le diagnostic soit impossible entre ces deux genres de tumeur, la ponction lèvera tous les doutes.

Nous avons déjà vu, au chapitre des symptômes qu'il n'est possible de faire le diagnostic des prolongements sarcomateux dans le crâne qu'au cours de l'opération ou pendant l'autopsie.

Le pronostic des sarcomes de l'orbite est sérieux et les cas de guérison constatés après une opération sont peu nombreux. Cette sévérité dans le pronostic tient surtout à la présence, dans la tumeur, d'une grande quantité de pigment; il est reconnu, en effet, sans qu'on puisse expliquer pourquoi, que les tumeurs mélaniques sont plus graves que les autres.

La perforation du crâne par la tumeur n'a aucune influence sur la marche de la maladie; nous avons vu qu'elle ne donne lieu à aucun accident du côté du cerveau; nous verrons aussi qu'elle est sans effet sur le traitement : l'ablation d'un sarcome n'est pas plus grave que cette complication existe ou n'existe pas.

La marche de la maladie est très variable : il est des sar-

comes qui tuent rapidement; il en est d'autres qui permettent une vie assez longue : chez notre malade qui a subi quatre interventions, le mal s'est développé à l'âge de 33 ans, il en a aujourd'hui 53, et rien ne fait prévoir encore une issue fatale. Le sarcome qui fait le sujet de l'observation de Letenneur a duré douze ans; il en est d'autres qui emportent les malades en quelques mois : il en est ainsi dans les observations II et III que nous avons rapportées, et où il s'agit d'un enfant de 4 ans et d'un autre de 19 mois. Il semblerait donc que le jeune âge du malade accélère la marche du mal et assombrit le pronostic.

Le traitement d'un sarcome qui a pénétré dans l'orbite est d'ordre chirurgical et consiste dans l'ablation du néoplasme, avec toutes les parties molles contenues dans cette cavité. Lorsqu'il s'agit de semblables tumeurs avec perforation du crâne et qu'on est décidé à opérer, l'acte opératoire n'est pas sensiblement modifié par cette complication, du moins dans ses temps principaux. C'est pendant l'opération que l'on peut juger des modifications qu'il y a lieu de faire au procédé généralement employé pour l'ablation des tumeurs malignes développées dans la cavité orbitaire.

Nous devons donc d'abord décrire les procédés qui ont été employés pour faire l'exentération de l'orbite, sauf à indiquer les changements qu'il y a lieu d'y apporter lorsque la tumeur a pénétré dans le crâne. Nous n'exposerons pas toutes les méthodes qui ont été employées pour atteindre ce résultat; nous nous bornerons à rapporter les deux principales, celles qui permettent d'enlever toutes les parties molles que renferme l'orbite.

La première consiste à fendre largement, avec un fort bistouri, la commissure externe des paupières jusqu'à 1 centimètre en dehors du bord orbitaire. Une traction exercée en haut et en bas, sur les deux lèvres de la plaie, rend celle-ci verticale et met à découvert la partie externe de l'orbite. L'hémorragie occasionnée par cette incision est assez considérable et elle cache tout d'abord le champ opératoire; mais elle est assez facilement arrêtée par la compression, et au cas

où celle-ci échouerait, la forcipressure des vaisseaux qui donnent du sang en aurait facilement raison. Lorsque l'hémostase est obtenue, l'indicateur, introduit dans la plaie, sent facilement le bord externe de l'orbite; avec le bistouri on incise tous les tissus jusqu'au périoste, dans toute l'étendue du rebord orbitaire mis à découvert; puis, avec une rugine, on détache du pourtour de l'orbite le périoste. Ce temps demande un peu d'attention, car il faut éviter les échappées; mais il est d'une exécution relativement facile.

Lorsque la rugine a tracé la voie, et a détaché sur une certaine étendue le périoste qui recouvre la partie externe de l'orbite, le doigt peut pénétrer entre cette membrane et l'os, et détacher facilement le périoste, qui est peu adhérent à la partie externe.

Mais on éprouve bientôt de la difficulté à aller plus loin, à cause de l'adhérence assez forte de la conjonctive palpébrale et des tissus sous-conjonctivaux à la conjonctive oculaire; un coup de ciseaux les sectionne facilement, et permet de poursuivre le décollement en haut et en bas.

Il ne reste plus qu'à détacher le périoste à la partie interne, où il est assez adhérent; à cet effet, on n'a qu'à poursuivre la dissection comme il a été dit : on sectionne, à mesure que l'on avance, la conjonctive palpébrale dans sa partie interne; on arrive sur la conjonctive qui recouvre la caroncule et que l'on coupe, et on a ainsi complètement isolé les paupières et la partie antérieure de l'œil des tissus qui les recouvrent. Il est facile alors à l'indicateur de poursuivre le décollement à la partie interne de l'orbite; si l'on éprouve de la difficulté à la détacher à ce niveau, on peut s'aider de ciseaux qui rendent facile l'exécution de ce temps opératoire. L'opération ainsi conduite a isolé du tissu osseux le périoste et toutes les parties molles de l'orbite, elles n'y sont plus rattachées que par un pédicule formé par le nerf optique et le tissu cellulaire environnant. Avec des ciseaux courbes qui contournent avec facilité la partie externe de l'orbite, on pénètre le plus profondément possible et l'on sectionne ce pédicule; toutes les parties molles sont alors facilement enlevées.

L'hémorragie résultant de cette dissection est peu considérable et, seule, l'artère ophtalmique peut devenir inquiétante.

Mais je n'ai jamais constaté semblable accident sur une vingtaine d'exentérations que j'ai faites.

Lorsque l'on exécute cette opération sur le cadavre, ou bien pour une tumeur de l'orbite nettement localisée dans cette cavité, et n'ayant pas poussé des prolongements dans le crâne, le long du nerf optique, la cavité orbitaire se présente complètement nue, ressemblant d'une manière frappante à celle d'un crâne privé de toutes ses parties molles. Lorsque, au contraire, la tumeur s'est propagée en arrière, le long du nerf optique, on voit au fond de la cavité un pédicule plus ou moins volumineux formé par le nerf et une partie de la tumeur qui l'entoure.

Le pansement que réclame une telle intervention est des plus simples : il consiste à laver largement la cavité orbitaire avec une solution de sublimé au 1,000e, à réunir la commissure externe des paupières au moyen de deux points de suture au crin de Florence et à bourrer la cavité de l'orbite avec de la gaze iodoformée, que l'on maintient à l'aide d'un pansement compressif.

L'exentération de l'orbite, par ce procédé, est d'une exécution facile; l'opération présente une difficulté : lorsqu'on commence à détacher le périoste à travers la petite incision faite pour agrandir la commissure externe des paupières, on est gêné par le peu d'étendue que présente cette plaie ; mais, avec un peu d'attention, l'on arrive à détacher le périoste en dehors de l'orbite, et on continue l'opération comme elle est décrite ci-dessus.

La méthode opératoire que nous allons décrire ne présente pas cet écueil et, à ce titre, mérite la préférence. Elle consiste en une incision circulaire, qui commence au tiers externe du sourcil, suit tout le pourtour de l'orbite dans sa partie externe, et vient se terminer à 1 centimètre en dehors du trou sous-orbitaire. Cette incision comprend la peau et le tissu cellulaire sous-cutané. Le lambeau ainsi dessiné

est disséqué dans toute son étendue et rabattu en dedans.

Une seconde incision, qui va jusqu'à l'os, suit le pourtour de l'orbite, qui a été mis à nu; avec la rugine on détache le périoste tout le long de cette incision, et, quand il a été suffisamment isolé, l'indicateur, introduit entre le périoste et l'os, continue facilement la dissection et isole toutes les parties molles qui adhèrent à la partie externe de l'orbite. Lorsqu'on est arrivé aux deux extrémités du lambeau qui a été rabattu en dedans, avec les ciseaux on détache les deux paupières de la partie antérieure du globe oculaire.

Le globe de l'œil se montre alors complètement isolé en avant; on continue, avec l'indicateur, à détacher le périoste de l'orbite, en haut, en bas et en dedans, en s'aidant, si besoin est, des ciseaux.

Lorsque cette dissection est complètement faite, l'œil et les tissus qui l'entourent n'adhèrent plus à l'orbite qu'en arrière, au niveau du nerf optique.

Un coup de ciseaux, comme dans le procédé précédent, suffit pour terminer l'opération.

L'hémorragie due à la section du lambeau cutané est plus grande dans ce procédé que dans le premier, parce qu'un plus grand nombre de vaisseaux sont intéressés, mais elle est facilement arrêtée par la compression ou la forcipressure.

Après avoir suturé la peau à l'aide de plusieurs points de suture au crin de Florence, on fait un lavage abondant de l'orbite avec une solution de sublimé au 1,000e, après quoi on bourre cette cavité avec la gaze iodoformée, qui est maintenue au moyen d'un bandage compressif.

L'exentération de l'orbite, pratiquée comme nous venons de la décrire, est une opération relativement simple, qui guérit facilement et détermine rarement des complications.

Lorsque la tumeur qui commande l'intervention est localisée dans cette cavité, l'opération se pratique comme il vient d'être dit; mais, lorsque le sarcome a poussé des ramifications en avant, que les paupières sont envahies, l'opération subit des modifications commandées par tel ou tel cas.

C'est ainsi que, dans l'observation que nous venons de décrire il a fallu enlever les deux paupières en même temps que le néoplasme, ablation qui simplifie d'ailleurs l'opération, puisqu'elle donne une voie de dégagement plus grande qu'une incision limitée au tiers externe de l'orbite.

Si l'on se trouve en présence d'une complication intra-orbitaire, lorsque, par exemple, la tumeur a perforé le sinus frontal ou le sinus maxillaire, si elle a pénétré dans les fosses nasales, qu'elle ait défoncé les cellules ethmoïdales ou qu'elle ait perforé le crâne, les premiers temps de l'opération ne sont pas modifiés. Si la pénétration de la tumeur dans ces cavités est peu considérable, une simple traction sur la masse principale suffit à la dégager entièrement.

Si, au contraire, la partie engagée est plus considérable, si elle est solidement fixée en dehors de l'orbite, il faut sectionner la tumeur au ras de ce pédicule, débarrasser complètement l'orbite, et l'on a alors tout le jour nécessaire pour enlever ce qui reste de la tumeur si on le juge utile. C'est la conduite qui a été tenue dans notre observation.

Telle est, exposée dans ses grandes lignes, la deuxième méthode d'exentération de l'orbite; c'est une opération facile qui, faite avec tous les soins que comporte la chirurgie moderne, ne détermine aucune complication et guérit facilement. Cependant, la cicatrisation est longue à se produire, ce qui tient à la constitution de la plaie elle-même. Nous avons ici une vaste cavité constituée par l'orbite, dont les parois sont formées de tissu osseux, tissu non rétractile, et qui n'a aucune tendance au rapprochement.

Cette cavité ne peut pas se combler, quoi qu'on fasse. Aussi la cicatrisation se fait de façon indirecte : la peau du pourtour de l'orbite est attirée dans l'intérieur de la cavité par le travail cicatriciel, et ce n'est que lorsqu'elle en a recouvert toutes les parois que la cicatrisation est complète.

La perforation du crâne par un sarcome ne paraît pas aggraver l'opération, s'il ne survient aucune complication cérébrale. Les opérations que l'on pratique si souvent sur la boîte cranienne montrent que le cerveau, sous le couvert

d'une asepsie rigoureuse, supporte bien le traumatisme.

Il est un détail qui mérite de nous retenir dans l'observation que nous avons relatée : c'est la suppression des battements du cerveau, perceptibles à la vue et au toucher, lorsque l'orbite a été complètement vidé, et qui ont cessé huit jours après l'opération. Comment peut-on expliquer la disparition de ces pulsations cérébrales dans notre cas, alors qu'elles persistent indéfiniment lorsque le crâne a subi une perte de substance.

En réponse à cette question, nous ferons remarquer d'abord que la perforation qui faisait communiquer l'orbite avec le crâne était de faible dimension (à peine l'étendue d'une pièce de 2 francs), qu'elle était obturée par une partie du néoplasme et qu'enfin la peau étant venue la recouvrir a empêché de percevoir les pulsations cérébrales.

Nous nous croyons en mesure, après cet exposé, de présenter les *Conclusions* suivantes :

1° Les sarcomes qui se développent dans l'orbite sont presque tous des sarcomes mélaniques; ce sont des tumeurs essentiellement malignes, amenant souvent la mort des malades. Leur malignité paraît due à la matière pigmentaire qu'elles renferment, sans qu'il soit possible d'expliquer pourquoi la substance mélanique aggrave le pronostic.

2° Dans certains cas, peu nombreux il est vrai, le néoplasme pénètre dans le crâne par effraction des parois de l'orbite; il ne produit pas ordinairement de troubles cérébraux, parce que la partie de la tumeur qui envahit la cavité cranienne est peu volumineuse et se développe lentement.

3° La perforation du crâne par un sarcome de l'orbite n'a pas d'influence sur le traitement chirurgical que réclament ces tumeurs; la méningo-encéphalite qui pourrait se produire à la suite de l'intervention pouvant être évitée grâce aux pansements actuels, qui mettent à l'abri de l'infection.

Dr VIEUSSE.

BIBLIOGRAPHIE

BARBOT, Étude sur le sarcome de l'orbite (Thèse de Paris, 1877).

BRIÈRE, Étude clinique et anatomique sur le sarcome de la choroïde et de la mélanose intra-oculaire (Thèse de Paris, 1882).

BOGROS, Des tumeurs intra-orbitaires (1854).

CHASSAIGNAC, Sarcome de l'orbite, in *Bull. de la Soc. de chirurgie*, 1er sept., p. 430, t. II, 1852.

CHOMEL, Mélanose orbitaire (*Nouveau Journal de Méd.*, p. 41, t. III, 1818).

CORNIL et RANVIER, *Manuel d'Histol. pathologique*, t. Ier, 1881, 1884.

DECHAMBRE, *Dictionnaire encyclopédique des sciences méd.*, t. XVI, art. TUMEURS DE L'ORBITE, 1881.

DUFAIL, Des sarcomes de l'orbite et de leur traitement par l'extirpation des parties molles (Thèse de Paris, 1882).

DUPLAY, *Traité de chirurgie.*

FLEYS, Essai sur les signes et diagnostic des tumeurs intra-orbitaires (Thèse de Paris, 1865).

KRAPP, Sarcome fasciculé de l'orbite (*Arch. of Ophthalm. and Otology*, t. V, 1876).

LETENNEUR (de Nantes), Tumeur fibro-plastique de l'orbite, in *Bull. de la Soc. de Chirurgie*, 3e série, t. II, p. 68, 1873.

MAC-DONELLE, *Irisch Hospital Gazette*, p. 195, in *Revue des Sciences médicales*, juillet 1874.

PAGENSTECHER, cité par Marchand, in *Traité de Chirurgie*, t. III, p. 511.

PERRIN, Société de chirurgie, 24 mars 1875, in *Revue des Sciences médicales*, t. VI, p. 298, 1873.

VIRCHOW, Pathologie des tumeurs (1869).

WEILL (S.), *Lyon médical*, n° 13, p. 215, 1873.

ZITT, *Œterreich Jahrbuch, für Pædiatrik*, VIII, p. 151, 1877, in *Revue des Sciences médicales*, t. XII, 1879.

SOCIÉTÉ D'OPHTALMOLOGIE DE PARIS

Séance du 4 décembre 1900

PRÉSIDENCE DE M. VALUDE

Le procès-verbal de la séance précédente est lu par le Secrétaire annuel et est adopté.

M. DREYER-DUFER, à propos de sa communication lors d'une des dernières séances, rend compte de l'**examen microscopique de la tumeur sous-conjonctivale** qu'a bien voulu faire M. le professeur agrégé Lagrange (de Bordeaux). — L'examen histologique de la pièce a été fait après durcissement dans l'alcool. Ce durcissement a entraîné une très notable diminution de volume explicable par la dissolution des éléments graisseux dans le liquide. En outre, pour obtenir une inclusion favorable, la pièce a dû passer par le xylol qui a encore diminué le volume en attaquant aussi les éléments graisseux qui en constituent la partie fondamentale. Le durcissement et l'inclusion du petit néoplasme n'en ont pas moins été très régulièrement obtenus et les nombreuses coupes qui ont été faites sont évidemment de nature à nous renseigner non pas seulement sur la présence du tissu lipomateux qui n'est pas douteuse, mais aussi sur les éléments ectodermiques que peut contenir la tumeur. Les coupes qui ont été faites ont porté sur toutes les parties du néoplasme. Nous avons examiné un grand nombre de préparations appartenant aux diverses régions superficielles ou profondes. Ces préparations débitées au microtome ont été colorées avec les différents réactifs en usage, notamment picrocarmin, carmin boraté, etc.

Elles sont composées de tissu fibreux lâche, représentant la trame même du lipome dont la graisse a été dissoute. Nulle part dans ce tissu on ne rencontre de poils, de glandes ni de produits glandulaires quelconques. Pour affirmer que ces éléments n'existent pas, il faudrait, sur des coupes en série représentant la totalité du néoplasme, faire la recherche de ces éléments épithéliaux. Il n'a pas été possible de le faire et nous n'avons pu pratiquer, dans ce cas-là, ce très minutieux et très long examen, mais le nombre des coupes qui ont été examinées nous paraît suffisant pour conclure à l'existence d'un lipome pur et non à un dermolipome. D'ailleurs cette démonstration de l'existence du lipome pur sous-conjonctival paraît maintenant bien établie et il nous a été possible d'examiner une tumeur de ce genre dans des conditions qui ne nous ont laissé aucun doute.

Les dermo-lipomes, qui sont beaucoup plus fréquents que les lipomes sous-conjonctivaux, sont d'ailleurs facilement reconnaissables. Il a suffi de quelques coupes dans la plupart des cas connus pour mettre en évidence les nombreux éléments ectodermiques contenus dans les dermo-lipomes, et nous croyons pouvoir conclure de l'examen très attentif que nous avons pratiqué que ces éléments ectodermiques étaient absents dans la pièce examinée.

M. ANTONELLI. **Epithélioma de la face, à invasion très vaste, ayant détruit l'œil et ses annexes, des deux côtés.** — Messieurs, j'aurais voulu vous présenter le malade même qui fait l'objet de cette courte communication ; mais, en quittant l'hôpital Saint-Louis, où j'ai eu l'occasion de l'examiner, il a été de suite reçu à Brévannes, de sorte que je dois me contenter de vous soumettre aujourd'hui la photographie colorée que j'ai obtenue grâce à l'aimable bienveillance de M. le professeur Fournier. Cette planche suffira, du reste, à vous montrer l'intérêt du cas, en tant que curiosité clinique; je vous résume l'observation d'après les notes de mon excellent ami, M. Cruchaudeau, le distingué interne de l'asile de Brévannes.

Le malade, M. C..., âgé de 55 ans, affirme que la lésion aurait débuté par un petit bouton, situé à la racine du nez, du côté gauche. Pendant quinze ans, ce bouton, couvert d'une croûte tour à tour enlevée et reformée, était resté presque stationnaire. En 1890 survint un anthrax de la face, qui fut soigné par des cautérisations. Le médecin ayant cru devoir attaquer en même temps, au thermo-cautère, le bouton en question, il s'ensuivit une aggravation considérable. Un chirurgien des hôpitaux, consulté à cette époque, parle de cancroïde, mais, devant une certaine tendance de la lésion à la réparation cicatricielle, ajourne l'intervention. Cependant, le mal gagne les paupières de l'O. D., en 1893, et à partir de ce moment tous les différents topiques sont essayés, tels que les douches phéno-naphtolées, le sublimé, l'acide acétique, le chlorate de potasse ou de soude, le caustique du Frère Côme, la teinture d'iode, le bleu de méthylène, la liqueur de Fowler. La vision de l'O. D. s'est abolie en 1894-95, progressivement. En 1897, aggravation notable ; les paupières de l'O. G., prises depuis quelque temps à leur tour, sont détruites.

Actuellement, comme vous le voyez, les limites de la néoplasie sont représentées par une ligne qui prolonge la lèvre supérieure de 3 centimètres environ, des deux côtés, pour remonter ensuite presque verticalement, passer un peu en dehors de la saillie zigomatique, traverser la région temporale et s'incliner en dedans, en suivant la limite des cheveux, circonscrivant ainsi d'une façon sy-

métrique toute la région de la face et du front. La partie antérieure du maxillaire supérieur est détruite entre les deux canines, qui tiennent simplement par adhérence aux parties molles. L'incisive gauche a dû être détachée il y a deux jours, et la perte de substance a creusé un espace angulaire médian à sinus antérieur, dans lequel on voit la langue. La muqueuse palatine est décollée en avant, et pend sur la langue à gauche. Malgré ces dévastations, d'un aspect terrifiant, le malade peut articuler un langage assez compréhensible, et s'alimenter suffisamment, à prévalence de lait. Le nez est détruit complètement, de sorte que, du côté gauche, la perte de substance met à nu le vomer, recouvert de muqueuse infiltrée. La branche montante du maxillaire supérieur, aussi, paraît détruite en partie, à gauche.

En ce qui concerne les yeux, le globe oculaire gauche a disparu, en laissant un tout petit moignon, au centre de l'orbite, et qui est immobilisé au milieu d'une masse de tissus infiltrés, rouges, remplissant l'orbite même. Le globe oculaire droit persiste, car on aperçoit un reste de cornée, terne et affaissée, du côté temporal; à la limite de ce vestige cornéen, infiltration cancéreuse qui recouvre toute la surface bulbaire et se continue dans le tissu cancéreux comblant l'orbite. Plus de traces des paupières, détruites ainsi que les téguments du front. Sur toute cette vaste surface ulcérée, une sanie purulente. Le malade ne supporte plus aucun pansement, car la plus légère compression gêne sa respiration : on le voile avec une simple gaze. Les douleurs sont calmées par des piqûres de morphine. L'état général est relativement assez bon.

Parmi les considérations, à part celles d'un ordre spécial et vraiment trop navrantes que ce malade aujourd'hui nous inspire, retenons ceci : son épithélioma, débuté il y a vingt-cinq ans, quand il n'en avait que 30, est resté pendant quinze ans très limité; de façon que, dans ce laps de temps, l'intervention du chirurgien aurait pu être radicale, empiétant largement et profondément sur les tissus sains. Le coup de fouet a été donné par la cautérisation, et à partir de ce moment aucun topique n'a pu arrêter des ravages qui sont d'autant plus cruels qu'ils tardent à être mortels.

M. Chevallereau. — Parmi les modes de traitement employés dans le cas de M. Antonelli, M. Péchin a parlé du bleu de méthyle. J'ai employé dans un assez grand nombre de cas ce traitement, et cela avec des succès très variables. J'emploie la solution du bleu de méthyle au dixième; j'entoure d'un peu d'ouate l'extrémité d'une sonde de Bowman que je trempe dans la solution; ce pinceau permet de porter le bleu de méthyle sur tous les points des épithéliomas les plus infractueux, comme cela se voit.

par exemple, dans les épithéliomas de l'angle interne particulièrement graves à cause de la rapidité avec laquelle ils s'enfoncent dans les voies lacrymales. Dans une dizaine de cas, j'ai eu des résultats excellents, des guérisons complètes dont quelques-unes remontent à plus d'un an. Dans un plus grand nombre de cas les résultats ont été absolument nuls, sans qu'il m'ait encore été possible de distinguer les cas où ce traitement pouvait donner des succès et ceux où il ne donnerait rien.

J'ai vu de même de bons effets du chlorate de potasse porphyrisé insufflé à la surface des épithéliomas altérés, mais ces faits ont été beaucoup moins probants, puis le chlorate de potasse a l'inconvénient d'être assez douloureux, tandis que le bleu de méthyle est absolument indolore.

M. Péchin. — La discussion qui vient d'avoir lieu il y a quelques jours à l'Académie de médecine à propos du traitement du cancer et de l'épithélioma par l'injection d'un sérum anticellulaire, le sérum de Wlaeff, n'a pas été sans laisser planer un grand doute sur l'efficacité de la sérothérapie qu'on n'est pas loin de recommander seulement dans les cas désespérés. Et une fois de plus encore l'intervention opératoire précoce, hâtive, a été recommandée.

Mais dans les régions oculaire et palpébrale la moindre opération radicale entraîne souvent de gros sacrifices que ne compense pas toujours l'arrêt du mal. Aussi j'ai été heureux d'entendre nos collègues Chevallereau et Darier déclarer qu'ils avaient obtenu de bons résultats avec divers topiques. Je crois qu'avant d'avoir recours à l'exérèse, on est autorisé, dans la région qui nous occupe à s'adresser d'abord aux divers topiques et aux injections interstitielles qui ont d'excellents résultats à leur actif.

M. Abadie. — De même que MM. Chevallereau et Darier, j'ai obtenu parfois des résultats remarquables dans les épithéliomas de la face avec le bleu de méthyle et d'autres fois j'ai eu des insuccès complets.

Le procédé de Cercus : attouchements avec un mélange d'acide arsénieux, d'alcool et d'eau, peut être aussi employé avec avantage quand la muqueuse oculaire n'est pas envahie. Enfin, dans certains cas, on peut combiner les deux méthodes, c'est-à-dire toucher la surface malade le matin avec la solution arsenicale, le soir avec le bleu de méthylène. Mais dans des cas aussi graves que celui dont on vient de nous parler, où toute tentative chirurgicale est impossible, je me demande si on ne pourrait pas essayer l'action des rayons chimiques (méthode de Fiusere) ou celle de l'air surchauffé à 200 degrés (méthode d'Etellender). Ces deux méthodes donnent des succès tout à fait remarquables dans le lupus de la

face si rebelle à toute médication. Je sais bien que le microbe à détruire n'est plus le même dans les deux cas, mais peut-être que le pouvoir microbicide de ces agents est tel qu'il peut avoir une action favorable sur l'épithélioma. Tout porte à croire, en effet, que cette affection est provoquée aussi par un parasite encore inconnu.

M. Wuillomenet. — L'épithélioma de la face, n'empiétant point sur un de ses orifices, comporte en général un pronostic moins sombre que celui qui touche les muqueuses : tous les cliniciens connaissent la gravité du cancroïde des lèvres ou de la langue; il me semble donc, dans cette discussion sur le plus ou moins de bienfaits que nos collègues ont retirés de leurs différentes médications, qu'ils devraient nous indiquer en même temps le siège des épithéliomas qu'ils ont traités, pour que nous puissions porter un jugement.

M. A. Terson. — Certains détails pratiques sont utiles pour obtenir le meilleur résultat des topiques dans les cas qui s'y prêtent. Pour tenir nuit et jour et indéfiniment l'ulcère sous l'influence du chlorate, il est mieux d'employer le chlorate en pommade à 1/10 dont le malade oint constamment la lésion. Avec ce mode d'emploi, surtout recommandé par Gaucher, j'ai plusieurs fois obtenu des succès complets et rapides. Les applications de solution sont trop intermittents et la poudre, très douloureuse, est très dangereuse pour la cornée, si elle touche l'œil. Dans un cas profond où l'induration dépassait largement l'ulcère, j'ai employé des injections interstitielles de chlorate; mais je n'ai pas soigné assez longtemps ce cas pour pouvoir conclure.

A propos de l'air chaud dont parle M. Abadie, c'est, je crois, Unno qui s'est déjà servi pour ses insufflations tout simplement d'une pointe perforée de thermocautère.

Dr Darier. — Je suis heureux d'apprendre que M. Chevallereau a obtenu des résultats aussi favorables avec le bleu de méthylène. Pour ma part, depuis que pour la première fois j'ai vanté les bons effets du bleu de méthylène en présentant, en 1893, à la Société de Dermatologie 5 malades guéris par ce moyen, j'ai observé bien d'autres cas qui n'ont fait que confirmer mes premières observations. Depuis, ce mode de traitement a fait son chemin, et un de mes élèves, le Dr Domec, a publié sur ce sujet une thèse intéressante.

Tous les cas de cancroïdes ne bénéficient pas dans une même mesure de l'action du bleu de méthylème seul ou combiné à l'acide chromique ou au galvano.

Les formes atones, torpides, à évolution lente, celles surtout qui siègent sur le front, sur le nez, sur la joue sont le plus souvent guéris très vite et pour longtemps. Quand la muqueuse con-

jonctivale est intéressée, la guérison se fait souvent aussi facilement, mais les rechutes sont promptes et nombreuses; aussi dans ces cas une opération radicale s'impose pour reconstituer par autoplastie les paupières détruites. Les récidives sont encore à redouter, mais, malgré tout, le malade a été délivré de son mal pour un temps d'autant plus long qu'il est moins vieux, moins sénile et moins cachectique.

Quant aux épithéliomas térébrants et à ces ulcères profonds et envahisseurs, il faut soigneusement éviter d'y toucher, même avec le bleu de méthylène que j'ai vu, dans un cas de ce genre, agir très défavorablement.

M. Chevallereau. — Je ne sais pas distinguer d'avance les cas dans lesquels le bleu de méthyle réussit de ceux dans lesquels il ne donne rien, mais je ne crois pas que la distinction établie à ce point de vue par M. Darier, entre les épithéliomas cutanés et les épithéliomas des muqueuses soit fondée. J'ai vu hier un malade de l'Yonne, âgé de 72 ans, qui, en quatre mois, a guéri par le bleu de méthyle, d'un épithélioma ayant envahi toute la paupière inférieure, peau et muqueuse, et toute la région de l'angle interne en remontant au-dessus des limites du sac lacrymal.

On vient de parler du thermo-cautère : je n'ai jamais eu de l'emploi du thermo-cautère dans les épithéliomas que des résultats mauvais.

M. Antonelli. — J'ai vu d'assez bons résultats, à l'hôpital Saint-Louis, obtenus par la méthode de Truncek-Czerny, à l'acide arsénieux. Mais, en ce qui nous concerne, ce topique est d'une application dangereuse sur les cancroïdes des annexes oculaires, et impossible, bien entendu, sur les cancroïdes épibulbaires. — Quant à vouloir appliquer au traitement des épithéliomas les méthodes qui peuvent avoir des succès contre le lupus, la question me semble difficile à préjuger; car, si l'aspect clinique des deux affections est parfois analogue, il existe entre elles des différences foncières d'origine et de nature anatomo-pathologique.

M. A. Février. **Considérations sur quelques mouvements non signalés des globes oculaires pendant l'exercice de la vision.** — Pour l'exercice de la vision, les yeux sont soumis à des mouvements variés et continus, qui ont pour but de diriger successivement les regards, c'est-à-dire les pupilles, vers une série d'objets divers (convergence, divergence, élévation, abaissement), ou d'amener, pour l'accomplissement de la vision binoculaire, les deux méridiens verticaux dans des positions telles que les images de l'objet fixé se fassent en des points similaires des deux rétines (rotation autour de l'axe antéro-postérieur).

Tous ces mouvements de rotation ont fait l'objet de recherches et d'études approfondies, et nous n'avons pas l'intention d'en parler ici.

Mais, avec le déplacement des regards, l'œil n'est pas seulement soumis à des mouvements de rotation autour d'un centre à peu près invariable, il subit encore des déplacements de toute sa masse (mouvement de translation), peu considérables, il est vrai, mais qui n'en sont pas moins nets, et sur lesquels nous désirons appeler l'attention.

Le sens de ces nouveaux mouvements est variable avec la direction des regards, mais il est toujours constant pour une même direction des regards. Nous allons nous faire comprendre en exposant immédiatement dans quelles conditions se produisent ces divers mouvements.

Prenons un sujet quelconque, sans tenir compte de son état de réfraction. Recommandons-lui de tenir la tête absolument immobile, les yeux dans la position primaire, c'est-à-dire fixant l'horizon droit devant lui, et regardons-le de profil. Lui demandant alors de porter ses regards successivement en dedans et en dehors, voici ce que nous constatons nettement.

Quand le regard se porte en dedans, non seulement le globe exécute un mouvement de rotation autour de son centre (approximativement le centre de figure), mais encore il subit un mouvement de retrait, qui commence seulement à se manifester quand le regard atteint une assez forte convergence (35° environ). Ce mouvement de recul est alors très net et parfois même très accentué.

Pour bien apprécier ce mouvement d'avant en arrière de la masse totale du globe, il faut, en regardant le profil du sujet en observation, fixer sur les parties latérales de la racine du nez, un point, une tache quelconque, et se placer de façon que la ligne visuelle de l'observateur, qui se rend à cette tache, soit tangente à la surface de l'œil observé. Il faut, de plus, tenir compte de ce fait que le segment cornéen, appartenant à une sphère plus petite que la sphère scléroticale, forme saillie sur celle-ci. Aussi quand l'œil observé commence à se porter en convergence, la ligne visuelle de l'observateur, qui vise sur les parties latérales du nez la tache, qui sert de point de repère, cesse-t-elle d'abord d'être tangente à la surface du globe, non parce que celui-ci recule, mais parce que, au segment cornéen qui se porte en dedans, se substitue la surface scléroticale.

Ce n'est qu'à partir de ce moment, lorsque l'observateur ne voit plus que le limbe scléro-cornéen, qu'il peut juger réellement du mouvement de translation en arrière du globe observé. On voit alors le bord de la sphère sclérotícale, ou plutôt sa projection

géométrique sur le nez, s'éloigner progressivement de la tache qui sert de point de repère, puis, quand on fait revenir l'œil en position primaire, atteindre de nouveau cette tache. C'est d'ailleurs ce même procédé que nous avons employé pour constater les autres déplacements, suivant l'axe antéro-postérieur, que nous signalons plus loin.

Si, l'œil revenu à sa position de repos, nous demandons au sujet en observation de diriger ses regards en dehors, le globe, en exécutant son mouvement de rotation, ne subit aucun déplacement soit en avant, soit en arrière.

En résumé, la rotation en dedans s'accompagne d'un mouvement de retrait très net, et plus ou moins considérable suivant les sujets, tandis que la rotation en dehors s'exécute sans déplacement appréciable du globe. Nous disons sans déplacement appréciable, car nous avons pu quelquefois, quoique rarement, constater un imperceptible mouvement de translation, soit en avant, soit en arrière.

Quelle que soit la réfraction des sujets observés, qu'ils soient emmétropes, myopes ou hypermétropes, les déplacements que nous venons de signaler sont constants. Plus de 100 sujets que nous avons examinés nous ont fourni des résultats identiques, avec des différences seulement quant à l'étendue des mouvements, sans que nous ayions pu jusqu'à présent établir, à ce dernier point de vue, un rapport avec la réfraction des sujets observés.

Passons maintenant aux mouvements d'élévation et d'abaissement des regards.

Quand le regard se porte en haut, le globe subit, outre son mouvement de rotation, un mouvement de projection en avant.

Il faut, en pratiquant l'examen de l'œil en mouvement, abaisser avec le doigt la paupière inférieure, car la projection de cette paupière, qui frappe tout d'abord par son étendue, tient bien moins à la projection concomitante du globe qu'aux connexions existant entre le globe et les tissus sous-jacents, qui font que cet organe, dans son mouvement de rotation, entraîne avec lui ces tissus et la paupière inférieure. Aussi est-il indispensable de tenir la paupière abaissée, et l'on voit nettement l'œil, quoique dans des proportions moindres, se porter en avant.

Ce mouvement commence à se produire à partir de la position primaire, mais il est surtout manifeste quand le regard s'élève fortement, quand la ligne visuelle atteint dans les environs de 35°.

Mais avant d'aller plus loin, il est nécessaire de bien établir que le mouvement de projection, qui accompagne la rotation en haut, n'est pas aussi considérable et aussi constant que le recul, qui accompagne la rotation en dedans. Il est souvent très faible et,

dans quelques cas (une fois sur dix en moyenne), imperceptible.

Si, l'œil revenu à la position primaire, le sujet dirige ses regards en bas, ce nouveau mouvement de rotation ne s'accompagne d'aucun déplacement antérieur ou postérieur réellement appréciable.

Comment peut-on expliquer ces déplacements? Nous avons entrepris dans ce but quelques recherches sur le cadavre. Là, il est possible d'exagérer les mouvements, et cette exagération, sans être poussée trop loin, permet de saisir les raisons pour lesquelles les globes oculaires subissent un déplacement de leur masse, quand ils exécutent quelques-uns des mouvements de rotation nécessités pour l'usage de la vision.

Quand on attire en arrière le muscle droit interne, le globe subit un mouvement de recul. Ce mouvement est très marqué quand on exagère la traction.

Quand on exerce une traction sur le droit interne, le globe subit d'abord un mouvement de projection pour revenir à la position primaire. Au delà, il ne se produit aucun déplacement ni en avant, ni en arrière.

Enfin, ce qui montre bien la différence entre les deux mouvements de convergence et de divergence, c'est que dans le premier (convergence), non seulement le globe se porte en arrière, mais encore la pupille peut se porter totalement en dedans, tandis que dans le second (divergence), non seulement le globe ne se porte pas en arrière, mais encore est très limité dans son mouvement de rotation.

Dans ce dernier cas, sur le cadavre, on voit l'aileron externe se tendre énormément et l'on peut affirmer qu'il oppose des limites à la divergence, tandis que dans le mouvement de convergence, même exagéré, l'aileron interne se laisse tendre très facilement.

En somme, les mouvements de divergence sont très limités, tandis que les mouvements de convergence le sont très peu.

Mais ce n'est pas tout. Les mouvements que nous venons de signaler sont moins manifestes lorsque l'on a pratiqué la section du muscle oblique supérieur, dont l'action protractrice vient ainsi à manquer. Après la section de ce muscle, lorsque les globes sont amenés en arrière, la convergence est encore facile, mais la divergence est à peu près impossible.

Si, au contraire, loin de supprimer l'action du muscle oblique supérieur, l'on vient à exagérer son action protractrice par une traction exercée sur sa portion non réfléchie, la divergence devient excessivement facile, car la projection du globe qui se manifeste alors détermine le relâchement de l'aileron externe, qui, normalement, quand il est tendu, constitue un sérieux obstacle à une divergence un peu forte.

Ajoutons enfin que, de par la disposition de son insertion bulbaire, le muscle oblique supérieur aide au retrait du globe dans la convergence et s'oppose à tout mouvement semblable pendant la divergence, en constituant, dans une certaine mesure, une sorte de point d'appui autour duquel pivote le globe de l'œil.

Il est, dès lors, facile de constater un autre fait d'une certaine valeur, c'est que les globes oculaires semblent avoir d'autant plus de liberté d'action, de facilité dans l'exécution de leurs mouvements latéraux, qu'ils sont placés plus en avant dans la cavité orbitaire, et d'autant moins, qu'ils sont placés plus profondément.

Ajoutons de suite qu'il y a là des limites. Il arrive, au contraire, un moment où l'exagération de la projection atténue et supprime à peu près la liberté de ces mouvements, à tel point que ceux-ci deviennent difficiles et que les globes tendent à diverger.

Il nous reste maintenant à parler des mouvements d'élévation et d'abaissement des regards.

Les expansions aponévrotiques, qui vont se terminer dans les paupières inférieure et supérieure, ont ainsi des points d'appui trop mobiles pour qu'elles puissent faire obstacle aux mouvements de rotation en haut ou en bas, comme peuvent le faire, dans l'accomplissement des mouvements de convergence et de divergence, les ailerons ligamenteux interne et externe.

Mais ici intervient un autre facteur dont nous avons vu l'influence précédemment et qui semble jouer ici un rôle important. Tout mouvement d'élévation de la pupille, déterminé par une traction sur le muscle droit supérieur, a pour résultat de tendre et d'allonger le muscle oblique supérieur dont la résistance augmente proportionnellement et dont l'insertion bulbaire finit par devenir également, dans une certaine mesure, un point d'appui autour duquel le globe exécute un mouvement qui a pour résultat de le projeter en avant.

Toute contraction du muscle oblique supérieur a, nous le savons, pour résultat d'attirer le globe en avant. D'ailleurs, aussitôt que l'on a pratiqué la section du muscle oblique supérieur, il ne se produit plus aucune projection du globe en avant, pendant l'élévation du regard, et toute traction, exercée sur le muscle droit supérieur, amène en arrière, sans aucune résistance, le globe oculaire.

Rien de semblable quand on abaisse la pupille par une traction sur le muscle droit inférieur. Rien alors ne s'oppose à ce que l'œil exécute son mouvement de rotation en toute liberté.

Il nous semble facile de dégager les conclusions que les expériences cadavériques précédentes ont déjà laissé entrevoir :

1° Le mouvement de retrait du globe pendant la convergence est, pour ainsi dire, naturel. Aucun obstacle, aucune résistance

n'intervenant, l'on comprend que le globe oculaire puisse, par la contraction du droit interne, subir, en plus du mouvement de rotation en dedans, un déplacement d'avant en arrière;

2° Il n'en est plus de même quand s'accomplit le mouvement de divergence. La principale cause, qui intervient pour s'opposer à des déplacements de la masse totale du globe pendant la rotation en dehors, c'est la tension de l'aileron ligamenteux externe, qui non seulement s'oppose au retrait du globe, mais semble limiter le mouvement de divergence, et cela d'autant plus que l'œil est plus enfoncé dans l'orbite.

3° La projection du globe, dans l'élévation du regard, semble due à la résistance exercée par le muscle oblique supérieur, qui doit subir un allongement inévitable, qu'il ne peut atténuer qu'en laissant l'œil basculer légèrement sur son insertion bulbaire.

4° L'absence de déplacement de la masse totale du globe, pendant l'exécution du mouvement de rotation en bas, paraît d'abord s'expliquer par l'absence de toute résistance à l'action du muscle droit inférieur, tant que cette rotation est modérée.

Mais il y a lieu de se demander pourquoi un fort abaissement des regards ne détermine pas, comme dans la convergence un peu forte, un mouvement de retrait du globe.

Aux observations anatomiques et aux expériences physiologiques que nous venons d'exposer, pour expliquer les mouvements de translation, qui font l'objet de notre étude, nous pouvons joindre un fait d'observation clinique qui vient corroborer notre manière de voir, et qui nous a été fourni par l'examen de deux sujets ayant subi l'énucléation d'un œil.

On sait que, dans ce cas, les différents mouvements de rotation de l'œil sain (convergence, divergence, élévation, abaissement) provoquent dans le moignon voisin des contractions musculaires synergiques, inutiles alors, mais vestige persistant de l'usage antérieur de la vision binoculaire.

On ne peut pas de cette façon déterminer dans la cicatrice optique, comme la chose doit normalement se produire avant l'énucléation, des déplacements correspondant aux divers mouvements de rotation du globe, l'absence de ce dernier organe s'y opposant absolument.

Mais on peut assister à des déplacements en avant et en arrière se produisant dans les conditions suivantes :

La divergence de l'œil sain amène dans le moignon voisin un effort de convergence, et l'on voit la cicatrice optique subir un retrait très prononcé.

Sous l'influence d'un effort de divergence, déterminé par la convergence concomitante de l'œil voisin, la cicatrice ne subit aucun déplacement.

Tout effort d'élévation du regard s'accompagne d'une projection en avant de la cicatrice optique.

Enfin tout effort d'abaissement s'accompagne d'un retrait notable.

Ces observations nous ont paru avoir une certaine valeur, d'abord parce qu'elles nous montrent une fois de plus l'existence et le sens des légers mouvements de translation que subit le globe pendant l'accomplissement de quelques-uns de ses mouvements de rotation, et ensuite parce qu'elles nous laissent entrevoir l'influence que, par suite de leurs nombreuses connexions aponévrotiques, les muscles de la cavité orbitaire exercent les uns sur les autres.

Rapport sur le travail de M. Lucien Février, par M. Alphonse Péchin. — Giraud-Teulon[1] considère le globe oculaire comme se mouvant autour d'un point fixe central. « Le mouvement, dit-il, lent et régulier qu'on fait exécuter ainsi, permet de constater par l'observation directe le contact constant de la circonférence sclérale qui passe par le bord libre des paupières avec ce bord linéaire lui-même. Le regard le plus attentif porte à l'esprit cette conviction qu'en aucun instant du mouvement le bord palpébral ne subit la plus légère inflexion. Cette constatation est rendue plus assurée par l'observation minutieuse des cils implantés sur le bord libre; aucun d'eux ne bouge. La conclusion s'impose donc que le mouvement qui a lieu, s'exécute par rotation autour d'un point fixe, centre de la surface sclérale. » Et plus loin cet auteur ajoute, sous forme de conclusion, que « le globe oculaire doit, dans toutes les analyses dynamiques, être considéré comme une sphère d'un diamètre de 22 à 23 millimètres, tournant régulièrement autour d'un centre de rotation occupant le centre de figure de cet organe, c'est-à-dire situé à 11 millimètres en avant de la rétine ».

La même opinion est exprimée par Donders et Helmholtz.

D'après cette citation que je viens de faire, il semble bien que ce chapitre de tropométrie ne devait pas subir de changement, et que l'étude de ces mouvements oculaires était déterminée.

Mais déjà M. Tscherning nous a démontré tout récemment que, dans le regard en position primaire, un œil étant fermé, on constate un mouvement total en avant de l'autre œil lorsque le regard se porte d'un objet éloigné sur un objet rapproché.

Et aujourd'hui, dans le travail qu'il vous soumet, M. Février étudie des mouvements de translation, mouvements en masse du

1. Giraud-Teulon, *la Vision et ses anomalies*, Paris, 1881.

globe oculaire dans le regard en dedans et dans le regard en haut.

Dans le regard en dedans, lorsque l'œil converge, on observe un mouvement de retrait, de translation en arrière.

Dans le regard en haut, l'œil subit un mouvement de projection en avant.

Dans le regard en dehors et dans le regard en bas on ne constate aucun déplacement.

Le mouvement de retrait dans la convergence s'explique par la facilité avec laquelle l'aileron interne se laisse distendre, distension qui donne du jeu au droit interne. De plus, si l'on considère la portion réfléchie du grand oblique, on comprend que, dans la rotation du pôle antérieur de l'œil en dedans, le mouvement inverse du pôle postérieur sera facilité par l'insertion postérieure (bulbaire) de ce muscle. Au contraire, dans la divergence, l'aileron externe se tend, s'oppose au mouvement en dehors et la sangle des obliques maintient l'œil dans une position fixe.

Dans le regard en haut, le globe oculaire est projeté en avant parce que l'insertion bulbaire du grand oblique devient un point d'appui autour duquel le globe exécute un mouvement qui a pour but de le projeter en avant.

Les observations de M. Février portent sur plus de 100 cas et elles sont constantes, quelle que soit la réfraction des sujets, et leur explication résulte de constatations que l'auteur a faites sur le cadavre.

C'est là un travail intéressant qui est une utile contribution aux notions d'ophtalmotropométrie que nous possédons déjà et que vous aurez à vous rappeler lors de la candidature de M. Février au titre de membre correspondant de notre société.

On procède ensuite aux élections pour l'année 1901.

Élection du président : votants, 16.

Obtiennent : M. Darier, 14 voix; M. Wuillomenet, 1 voix; M. Dehenne, 1 voix.

En conséquence, M. Darier est proclamé président pour l'année 1901.

Élection du vice-président : votants, 16.

Obtiennent : M. Wuillomenet, 9 voix; M. Terson, 2 voix; M. Javal, 2 voix; M. Chevallereau, 1 voix; M. Morax, 1 voix; bulletin blanc, 1.

En conséquence, M. Wuillomenet est proclamé vice-président pour l'année 1901.

Élection du secrétaire général : votants, 16.

Obtiennent : M. Morax, 11 voix ; M. Terson, 4 voix ; M. Jocqs, 1 voix.

En conséquence, M. Morax est proclamé secrétaire général pour une période de trois années.

Élection des secrétaires annuels : votants, 16.

Obtiennent : M. Dreyer-Dufer, 10 voix ; M. Kœnig, 7 voix ; M. Oger de Spéville, 4 voix ; M. Antonelli, 3 voix ; M. Péchin, 2 voix ; M. Sulzer, 1 voix ; M. Terson, 1 voix ; bulletin blanc, 1.

M. Dreyer, ayant obtenu seul la majorité absolue, est nommé secrétaire annuel.

2e tour du scrutin : votants, 16.

Obtiennent : M. Péchin, 7 voix ; M. Antonelli, 4 voix ; M. Terrien, 4 voix ; M. Oger de Spéville, 3 voix ; M. Kœnig, 1 voix.

En conséquence, M. Péchin est nommé secrétaire annuel.

On procède à la nomination du *trésorier* et de l'*archiviste*, MM. Duboys de Lavigerie et Gorecki, qui tous deux sont maintenus dans leurs fonctions par acclamation.

Le président fait voter enfin pour la nomination de *trois correspondants nationaux*. Les trois candidats en présence, MM. Dor père, Dor fils et Petit, sont nommés à l'unanimité.

Les élections terminées on continue l'ordre du jour :

M. A. Chevallereau. **Guérison spontanée d'un décollement de la rétine dans un cas de myopie très forte.** — M. Léonce A..., actuellement âgé de 32 ans, est venu me voir pour la première fois le 5 mai 1892 ; je constatai alors chez lui une myopie de 16 dioptries pour l'œil droit, de 18 dioptries pour l'œil gauche ; ce dernier œil présentait en même temps un large anneau de scléro-choroïdite postérieure et de la choroïdite maculaire. Je ne l'ai pas revu entre cette date et le 14 juin 1900. Ce jour-là, je constatai dans l'œil droit un décollement de la rétine sous la forme d'une bande transversale placée un peu au-dessus de la papille. Ce décollement paraissait avoir débuté l'avant-veille ; il y avait en même temps de nombreux flocons du corps vitré et la tension intra-oculaire était au-dessus de la normale.

Le 23 juin, le décollement avait disparu au-dessus de la papille, mais il existait à la partie inférieure, notablement moins étendu qu'il ne l'était précédemment. De cet œil, M. A... lisait le n° 1 de l'échelle de Snellen, quoiqu'il existât un peu de choroïdite exsudative au niveau de la macula.

se mettre en garde contre ces erreurs. En pareille circonstance, il faudra toujours rechercher et mentionner ce que j'appelle *le signe de la pupille* constant dans le décollement rétinien, faisant défaut au contraire dans les maladies qui le simulent. Je veux parler de *l'amoindrissement considérable du réflexe lumineux à l'éclairage oblique.*

Dr Darier. — L'observation que vient de faire M. Abadie me rappelle un cas identique où le diagnostic de décollement rétinien avait été posé et où je ne pus trouver qu'une hémorragie diffuse du corps vitré chez un syphilitique. La tension était normale, le fond de l'œil inéclairable, mais la projection lumineuse était assez bonne.

De nouvelles hémorragies s'étant produites, je pus voir distinctement à l'éclairage oblique un reflet rouge sang dans l'équateur inférieur.

Il est bien certain que, dans des cas de ce genre, une guérison spontanée peut se produire; mais je reconnais qu'il n'y a aucune comparaison à établir ici avec l'observation que nous relate M. Chevallereau, qui a très bien pu observer son décollement à l'ophtalmoscope.

M. Dreyer-Dufer. — Pour appuyer ce que vient de dire M. Abadie au sujet de la confusion que l'on peut faire entre un décollement de la rétine et les hémorragies anciennes de la rétine et du vitré, je citerai l'observation d'un de mes malades qui vit un jour brusquement la vue de son œil droit se brouiller. Quinze jours après, à sa première visite, l'acuité était égale à 3/100 de la normale; je constatai : hémorragies du vitré et de la rétine, névrite optique, origine syphilitique. Sous l'influence des injections d'huile grise et de l'iodure, la vision s'est rétablie; elle est aujourd'hui, après trois mois de traitement, normale, mais le champ visuel est légèrement rétréci en haut, en rapport avec les plaques blanches de rétinite proliférante que l'on constate dans la partie inférieure du vitré.

M. Suarez de Mendoza. — Bien qu'il existe dans la littérature médicale des faits indéniables de recollement de la rétine, semblables à ceux observés par MM. Chevallereau et Sulzer, je crois, avec M. Abadie, qu'il ne faut pas admettre que la chose soit commune, car, dans le nombre des faits publiés, il doit y en avoir beaucoup n'ayant pas été dûment constatés.

Pour ma part, laissant de côté des observations d'une importance secondaire, je désire vous citer deux cas qui me semblent justifier cette appréciation.

Le premier a trait à un officier supérieur qui, après avoir été soigné pendant quelques mois pour un décollement de la rétine

par un confrère très honorable et très honoré, vint me voir ayant la vision de l'œil gauche absolument abolie. A mon premier examen les milieux de l'œil étaient inéclairables, mais la perception lumineuse était cependant conservée partout. Sans nier le diagnostic posé, j'engageai le malade à essayer la pilocarpine et le purgatif · t un mois après les milieux étaient éclairables et l'on voyait nettement les restes floconneux d'une hémorragie intra-oculaire. Mon malade guérit après plusieurs mois de traitement conservant une vision assez satisfaisante.

Le deuxième cas a trait à une malade (la comtesse de X...) atteinte de myopie forte, avec irido-choroïdite rhumatismale chronique et synéchie presque totale double.

Ayant consulté de nombreux médecins en France, Suisse et Italie, elle avait suivi divers traitements dont le dernier avait eu pour but de guérir ou arrêter (disait la prescription) la marche d'un décollement de la rétine dans l'œil droit.

L'éclairage de l'œil donnait des renseignements incomplets à cause des exsudats pupillaires. La perception lumineuse des yeux étant intacte et la tension oculaire étant légèrement augmentée, j'engageai la malade à faire deux iridectomies après quelques injections de pilocarpine.

Les deux iridectomies donnèrent un résultat visuel parfait, et lorsque par la brèche irienne l'éclairage du fond de l'œil fut faisable, il fut impossible de constater la moindre trace de décollement, mais on constatait nettement les restes d'une hémorragie rétinienne en voie de résorption.

Je fis voir ma malade à plusieurs de mes confrères parisiens et aucun ne trouva de traces de décollement.

Si je n'avais pas suivi de si près ces deux malades, j'aurais volontiers enregistré deux nouveaux cas de guérison de décollement rétinien.

Je crois donc, messieurs, qu'il serait désirable, lorsque des faits semblables se présenteront à notre observation, d'insister outre mesure sur le diagnostic différentiel du décollement rétinien, de façon à réunir un nombre de faits indiscutables pour forcer ainsi, s'il y a lieu, la foi des incrédules.

M. Sulzer. — J'ai eu l'occasion de voir guérir spontanément un grand décollement de la rétine chez un garçon de 12 ans, dans un œil présentant une myopie de 10 dioptries environ.

Ce décollement est survenu subitement; il est supérieur, flottant, masque complètement la papille. Deux jours plus tard, il a diminué, et après trois jours la rétine est rappliquée. Mais elle reste légèrement œdématisée et l'acuité reste mauvaise.

Il y a des irrégularités pigmentaires. Le malade est un client de la clinique de M. Parinaud.

M. VALUDE. — Il existe des cas indiscutables de recollement spontané de la rétine. J'ai observé un cas de ce genre, et bien que le décollement n'existât plus, la vision n'était pas revenue. Il existait à son niveau une atrophie chorio-rétinienne.

M. CHEVALLEREAU. — Je ne vois aucun rapport à établir entre les cas de MM. Abadie et Suarez de Mendoza et celui que je viens de rapporter. Dans ces cas, il s'agissait d'hémorragies abondantes du corps vitré, rendant l'œil très peu éclairable et où l'on avait fait un diagnostic erroné. Dans mon cas, au contraire, il s'agit d'un œil parfaitement éclairable où le diagnostic a pu être porté de la façon la plus précise. Nous voyons tous un assez grand nombre de cas de décollement de la rétine pour que, dans les cas simples au moins, nous soyons à même de faire un diagnostic certain, et chez mon malade, que j'ai pu suivre, la guérison d'un décollement de la rétine ne me paraît pouvoir donner lieu à aucun doute.

Un voyage ophtalmologique à travers l'Europe en 1856, par M. SULZER. — En été 1856, le docteur Al. Quadri visita les principales cliniques oculistiques de l'Europe. Ses impressions, notées au jour le jour, furent publiées l'année suivante dans les *Annales d'oculistique*. Elles nous permettent de mesurer le chemin parcouru par l'oculistique pendant la seconde moitié du XIXe siècle et de déterminer l'origine des germes du progrès.

En Italie nous assistons à un spectacle singulier : sous l'influence de Scarpa, ce polémiste et dialecticien émérite, la réclinaison l'a emporté sur l'extraction. « Flarer, professeur à Pavie, fidèle disciple de Scarpa, ne pratique que la dépression de la cataracte. » « La strabotomie est presque abandonnée. » Cela est préférable, évidemment, à l'extraction telle qu'on la pratique à Trieste, dans une section du grand hôpital. « Le local en est beau, dit Quadri, très bien aéré et parfaitement disposé. Le service est dirigé par le professeur Femder, disciple de Beer, qui y a obtenu pendant longtemps les plus beaux résultats. Mais, malheureusement, il a été lui-même affecté d'une profonde altération de la faculté visuelle. On l'oblige néanmoins à opérer, ce qu'il fait, j'en suis sûr, bien à contre-cœur. Je n'ai vu, en effet, dans tout son service, d'une trentaine de lits, pas une seule guérison. Bien plus, j'ai vu des malades qui avaient été opérés deux ou trois fois d'extraction et chez qui cependant le cristallin était encore dans l'œil. Beaucoup avaient la cornée détruite à la suite d'opérations si souvent répétées. »

A Vienne, Edouard Jaeger fait quelquefois la dépression, mais préfère l'extraction supérieure pour laquelle il se sert de son ophtalmosta. « Ce professeur n'opère jamais que chez lui, car il prétend qu'il faut veiller soi-même les opérés toutes les deux heures

pour arrêter l'iritis traumatique à son début par des saignées générales et des purgatifs. Il soutient aussi que quelque mal faite que soit une opération, le succès dépendra toujours du traitement ultérieur. J'ai vu encore dans cette clinique des opérés d'ectomie (iridectomie par excision, par opposition à l'iridectomie plus souvent pratiquée à cette époque) qui avaient des pupilles artificielles très larges et très bien formées. »

Jaeger incise le sac lacrymal par la peau pour introduire un stylet de baleine dans le canal nasal.

« Le traitement local des ophtalmies est admirablement entendu dans sa clinique, dit M. Quadri. On fait usage du collyre de Beer, de Conradi, du laudanum, du nitrate d'argent en collyre. M. Jaeger fils emploie ce dernier bien plus fréquemment que son père. »

Jaeger expose à Quadri les défauts d'accommodation; la choroïdite antérieure et postérieure, le glaucome et son excavation, toutes les premières découvertes de l'ophtalmoscopie.

« Stellwag von Carion est enseveli sous des roses. C'est un des plus savants ophtalmologistes de Vienne; mais, tout absorbé par la science, il ne considère l'humanité qu'en passant et à travers le prisme des systèmes de médecine qu'il a étudiés en Allemagne. Vrai type du sceptique, il est aussi l'un des plus sévères et des plus fidèles partisans de l'ancien système de Scoda.

« Je vis à Prague deux oculistes très distingués, MM. de Hassner et Arlt. » Arlt est à cette époque à cheval sur l'observation et sur l'autorité des auteurs classiques ainsi qu'un curieux aperçu de M. Quadri nous l'apprend : « Il croit que la granulation, comme telle, n'est pas contagieuse, car elle n'a point de sécrétion, mais qu'elle le devient quand elle se complique d'ophtalmie purulente, parce que la conjonctive dure et calleuse dont nous parle Celse n'était autre chose que notre granulation; et comme il n'existe point alors d'ophtalmie purulente, il en conclut que la granulation est une maladie *sui generis*, indépendante de l'ophtalmie; c'est, selon lui, une induration de tissu sans sécrétion et sans contagion, qui se compliquc quelquefois ou le plus souvent d'ophtalmie purulente. »

Je passe les choses intéressantes que M. Quadri raconte de Dresde, de Pirna et de Leipsig pour arriver directement à Berlin et à A. de Graefe. « C'est, en effet, dit M. Quadri, un homme de grand mérite, d'un talent hors ligne, et qui a rendu des services signalés à la science. Il a fondé de ses deniers une clinique qui renferme plus de cent lits et où les malades de tous les rangs sont traités comme chez Jaeger. Les pauvres sont logés et nourris à ses dépens, lorsque la ville ne peut pas l'indemniser de ses frais. J'ai été visiter cette intéressante clinique où l'on trouve en fait

d'instruments, de préparations, d'inventions, tout ce que la science possède aujourd'hui. On y donne des cours très complets et l'on y tient des conférences qui sont du plus haut intérêt sous le rapport scientifique. J'ai plusieurs fois assisté aux consultations et aux opérations de M. de Graefe, et j'y ai acquis la conviction qu'il a fait faire sous plusieurs rapports des progrès positifs à la science.

« Il a porté l'opération du strabisme à un degré de perfection auquel on était loin de s'attendre. Il a démontré la nécessité d'opérer les deux yeux, dans les strabismes graves, pour empêcher que le muscle aille s'insérer au delà de ce qu'il appelle très bien l'équateur oculaire et qu'il présente ensuite une insuffisance musculaire; il a prouvé l'utilité de la section musculaire partielle dans l'insuffisance de l'accommodation de l'œil aux distances. Il a trouvé moyen de remédier à l'insuffisance musculaire en procurant l'insertion du muscle près de la cornée. Il a prouvé que, dans l'iritis avec synéchie postérieure totale, la pression intra-oculaire augmentée produit l'atrophie. Avec un courage scientifique couronné du plus beau succès, il a ouvert l'œil enflammé, a excisé un morceau d'iris, et, en rétablissant la pression intra-oculaire, a arrêté l'atrophie à son début. Voilà encore un bien beau monument que de Graefe ligue à la science. C'est un grand pas de fait que d'avoir prouvé que, dans le cours d'une inflammation, on peut ouvrir un œil et en enlever une partie, non seulement sans danger, mais encore avec grand avantage. Toutefois, de cette indication spéciale, il a fait découler une application trop générale. Il excise bien souvent l'iris dans l'iritis sans synéchie totale. Pour moi, je ne vois aucune raison assez grave pour former une pupille artificielle sans nécessité et faire courir les chances d'une opération à un malade, et surtout à un ophtalmique. Il excise encore l'iris dans la choroïdite, où il est presque atrophié par la compression, sans pouvoir en donner de raison suffisante. Il me semble que, dans ces cas-là, il s'est laissé un peu entraîner par l'esprit de nouveauté, ce que devait éviter un esprit aussi éclairé que celui de M. de Graefe.

« Il a introduit l'usage des verres prismatiques dans le strabisme avec diplopie. Je l'ai vu cependant, en pareil cas, faire l'opération. Comme je lui en demandais la raison, il me répondit, tout en avouant qu'il aurait pu guérir le malade par l'usage des verres, que l'opération allait plus vite. J'ai pu me convaincre que c'est un des plus habiles et des plus savants opérateurs. J'ai vu, en effet, de bien beaux succès obtenus par lui. Mais il ne me semble pas avoir pour ses opérés tous les soins que demande une opération faite sur les yeux. Il traite de préjugés les prescriptions de ses prédécesseurs. Il faudrait rester au moins un an dans sa clinique pour lui prouver, faits en main, tout ce que cette méthode a de

vicieux. Les opérés de pupille artificielle ne sont gardés à la clinique que pendant deux jours. Je l'ai vu renvoyer tout de suite après l'opération les opérés de strabisme, et nous étions au mois de juin, à deux heures de l'après-midi. Je ne sais pas si la grande lumière et l'exposition au grand air dans un climat comme celui de Berlin, peuvent être sans danger.

« Sa méthode opératoire pour la cataracte est l'extraction supérieure. Il se sert, en outre, de l'extraction linéaire et de la dépression, suivant les circonstances. Il a fait une intéressante distinction entre l'iritis spécifique légère avec synéchie et l'iritis grave avec condylomes. Pour la déclarer spécifique, il prétend que le malade doit avoir une infection récente et présenter d'autres phénomènes généraux.

« Je suis convaincu qu'il n'a pas observé les faits sans esprit de parti. Je citerai contre l'opinion qu'il a émise une autorité assez connue en fait de maladies syphilitiques. M. Ricord a consigné dans ses registres plus de cas où l'iritis a été le premier symptôme syphilitique général. On doit donc croire que M. de Graefe cherche à abolir la théorie sur la spécificité, et ne l'admet que lorsque les faits sont trop évidents pour pouvoir être niés. Il soutient que l'iritis simple se guérit en détruisant les synéchies par l'application de l'atropine toutes les cinq minutes, sans aucun traitement local. Je voulus suivre le cours de cette iritis sur plusieurs malades qui devaient guérir par la destruction des synéchies; comme si, en détruisant les faits, on pouvait détruire la cause; comme si un fait aussi complexe que l'inflammation pouvait se résoudre par le seul effet de l'application topique de l'atropine! Je retournai plusieurs jours de suite à la clinique. L'état de plusieurs malades empirait au lieu de s'améliorer; quelques-uns guérissaient, mais, en les interrogeant, j'appris qu'ils prenaient des purgatifs et souvent du sublimé à l'intérieur. M. de Graefe reconnaît donc par le fait les principes de l'ancienne doctrine; mais son esprit réformateur l'empêche de se l'avouer à lui-même.

« Dans sa policlinique, très nombreuse, il fait grand usage des scarifications, du nitrate d'argent, du sulfate de cuivre, de l'atropine. »

Vous voyez, messieurs, Quadri voit les choses comme elles sont et, ce qui est plus important, il ose les dire alors que tout l'entourage de de Graefe, comme lié par des vœux sacrés, s'adonne à une adoration perpétuelle du maître et s'abstient de toute critique, de toute objection.

Il est intéressant, de rapprocher des impressions de Berlin celles que M. Quadri reçut à Paris.

« Paris, dit-il, ne possède point d'institutions officielles pour le traitement des maladies des yeux. On n'y trouve que deux dispen-

saires tout à fait privés, que M. Sichel et M. Desmarres ont fondés à leurs dépens et où ils font leur visite tous les matins. Chacun de ces dispensaires possède 5 à 6 lits pour les opérés et la consultation y est très fréquentée. M. Desmarres pratique l'extraction supérieure; je la lui ai vu pratiquer avec une remarquable précision. Il laisse parfois, selon l'usage d'Alexander, de Londres, une bride de conjonctive saine, en faisant le lambeau cornéen; c'est-à-dire que, lorsque la cornée est incisée et qu'il ne reste sur le couteau que la conjonctive, il retire l'instrument et laisse intact un petit lambeau de conjonctive. Dans le col de son aiguille se trouve un petit couteau qui, après la dilacération de la capsule, incise cette bride, laquelle favorise, selon lui, la cicatrisation par première intention. Mais qu'une partie soit incisée en un seul temps ou en deux, il n'en résulte pas une cicatrice plus facile; il me semble, d'ailleurs, que cette bride doit gêner beaucoup l'opérateur lors de la dilacération de la capsule, attendu que, si l'œil fait un mouvement brusque, il n'est plus maître de retirer l'instrument pour revenir à l'opération lorsque l'œil est redevenu plus calme. Je sais bien que rien n'est impossible à une main aussi habile et aussi délicate que celle de M. Desmarres; mais je crois que, s'il conseille aux jeunes chirurgiens d'imiter son exemple, ils se trouveront souvent fort embarrassés. Du reste, c'est un procédé qu'il suit très rarement à ce qu'il m'a dit lui-même... Je vis en outre ce professeur pratiquer avec une rare précision la pupille artificielle par ectomie, méthode qu'il préfère à la dialisis. Il opère même de strabotomie avec cette modification qu'il fait la suture de la conjonctive aussitôt après l'opération.

« Dans toutes ces opérations il fait usage des élévateurs, des pinces, de la pique de Pamard, pour fixer le globe de l'œil.

« La plupart des oculistes, tels que Sichel, Jaeger père, Arlt, von Ammon, Bowmann, Critchett, etc., ont abandonné ce système: je ne sais pas pourquoi M. Desmarres n'a pas fait comme eux.

« Dans sa clinique les incisions, les scarifications sont très fréquemment pratiquées au moyen de son instrument... J'ai assisté plusieurs fois à ses consultations, et j'y ai remarqué que sa médication est en grande partie locale. »

Je m'arrête à ces quelques citations, transcrites simplement, pour montrer qu'en 1856, de Graefe fait à Berlin ce qu'il avait appris naguère à Paris, à la clinique de Desmarres.

L'œuvre de Desmarres est immense et ne peut être jugée par des impressions de voyages. Elle est représentée par son *Traité des maladies oculaires*, dont la seconde édition vit le jour de 1854 à 1858. Une médaille dont ses élèves lui firent hommage en 1856, nous montre Desmarres entouré de disciples, venus de toutes

les parties du monde. Son influence directe et indirecte sur le développement de l'ophtalmologie moderne est énorme. Sa technique opératoire, abstraction faite de l'asepsie, est celle d'aujourd'hui. Si l'on faisait aujourd'hui une nouvelle édition de son traité, il y aurait beaucoup de choses à y ajouter, mais il n'y aurait rien à en retrancher. Quel est le livre de médecine de cette époque dont on peut dire autant. Les deux traités d'ophtalmologie qui ont eu le plus d'influence pendant la seconde moitié du XIXe siècle, sont les traités de Mackenzie et de Desmarres. Ces deux auteurs sont des observateurs de premier ordre. Mais, tandis que Desmarres soumet tout à une critique raisonnée, indique partout les lacunes de notre savoir, Mackenzie remplit son traité de gale rentrée, de chaud et froid, de masturbation et d'autres contes de vieilles femmes.

C'est à peine si l'œuvre et la vie de Desmarres ont été décrites jusqu'ici. Aujourd'hui l'un et l'autre nous apparaissent avec un recul suffisant pour être appréciées à leur juste valeur, et il sera encore possible de réunir les données indispensables pour que cette appréciation soit juste et complète.

J'ai l'honneur, messieurs et chers confrères, de proposer à la Société d'ophtalmologie de Paris de se constituer l'historiographe de Desmarres et de s'acquitter ainsi de la dette de gratitude et d'hommage que l'ophtalmologie moderne doit à ce grand maître.

M. Abadie. — Pendant l'hiver de 1869-1870, j'ai eu l'occasion d'aller à Berlin et de suivre pendant trois mois la clinique de de Graefe. J'avoue que je fus émerveillé de l'intensité du mouvement scientifique qui s'y déployait. Je ne me rappelle pas avoir vu appendu aux murs des couronnes de laurier, ni rien de théâtral. De Graefe faisait des leçons cliniques admirables chez lui et à l'Université, il se dépensait beaucoup et pourtant il était tellement malade et tellement souffrant que, dans le cours d'un après-midi, il se faisait parfois jusqu'à 2 ou 3 injections de morphine. Ses assistants d'alors étaient Leber, Swanzy, et d'autres dont le nom m'échappe et qui étaient des hommes du premier mérite. Certes, j'estime que Desmarres a été un grand praticien; je ne l'ai pas connu, je n'ai pas assisté à ses leçons, mais j'estime, comme M. Sulzer, que ses ouvrages dénotent bien la valeur de son enseignement. Il a fait en outre de véritables découvertes : l'iridectomie dans les irido-choroïdites chroniques avec synéchies est une des plus importantes de l'oculistique. Mais Desmarres finissait sa carrière quand l'ophtalmologie commençait, et l'on peut dire que c'est de Graefe qui a le mieux utilisé cette grande découverte. C'est lui qui, successivement, a décrit le premier la névrite des tumeurs cérébrales, l'embolie de l'artère centrale de la rétine. C'est grâce à lui qu'a été débrouillé le chaos des affections glau-

comateuses, et quand on pense qu'il est mort à 45 ans, en pleine activité scientifique, on ne peut s'empêcher d'admirer ce qu'il a produit et de considérer comme un malheur une fin si prématurée.

La séance est levée.

BIBLIOGRAPHIE ET REVUE DES JOURNAUX

Les altérations des vaisseaux de la rétine dans l'artério-sclérose, par HERTEL (Iéna). — L'auteur cherche à démontrer par l'examen anatomique de quelle façon les vaisseaux de la rétine participent à la sclérose générale. Il croit aussi que dans des yeux normaux, on trouve des altérations anatomiques qui en augmentant peuvent donner lieu à des troubles de circulation.

L'examen a été fait sur 12 yeux d'individus angiosclérotiques. Les résultats qu'il a obtenus sont les suivants : d'une part, il y a des altérations séniles de tous les vaisseaux avec élargissement de leur calibre, élargissement des parois avec augmentation des éléments élastiques; d'autre part, des altérations isolées de divers degrés des veines ou des artères, sous forme de processus inflammatoires avec augmentation des éléments élastiques; quelquefois il y a des néoformations de tissu élastique dans les artères et les veines; par suite donc d'inflammation chronique des parois vasculaires, ces altérations pourront à la longue amener des troubles de circulation.

KRAISKY. — **Deux cas de cysticerques des yeux** (*Westnik Ophtal.*, 1899, nos 4-5).

M. KRAISKY communique les deux cas de cysticerques suivants : chez une malade de Podolsk il constata plusieurs kystes sur la poitrine avec un cysticerque sous la conjonctive, près du cul-de-sac conjonctival. Après presque quatre ans elle se présenta à l'auteur pour la seconde fois : à la place du cysticerque se trouvait une petite cicatrice un peu enfoncée qui apparut après une ponction faite par un patricien du pays.

La seconde observation se rapporte à une femme âgée de 30 ans, qui a éprouvé des douleurs dans l'œil droit avec un affaiblissement de la vue. Il s'agissait d'un cysticerque sous-rétinien, situé un peu en dedans de la tache jaune, des troubles du corps vitré. La malade ne consentit pas à l'opération et un mois plus tard il lui est survenu une irido-choroïdite très intense, accompagnée de fortes douleurs, qui a amené la perte de l'œil.

Le Gérant : FÉLIX ALCAN

TABLE DES MATIÈRES

PAR ORDRE ALPHABÉTIQUE

A

Abaissement de la cataracte..... 559
Abcès du cerveau et trépanation..... 177
— du cervelet..... 304, 340
— du sinus frontal (Traitement des)..... 542
Abrine dans les granulations..... 539
Académie de médecine..... 340, 439, 749
— des sciences..... 178
Accommodation de l'œil; son mécanisme..... 628
— et réfraction..... 321
— (L') et la convergence..... 28
Acide (L') pyrogallique dans le traitement des dermatoses de la face.. 308
Acoïne (L') dans l'anesthésie locale..... 38
Acromégalie (Atrophie des papilles optiques dans un cas d')..... 234
Actinomycose fausse des canalicules lacrymaux..... 124
Acuité visuelle et faculté chromatique chez les agents du service actif des chemins de fer..... 460
— visuelle; son maximum..... 24
Adénoïdes (Tumeurs) et conjonctivites phlycténulaires..... 121
Affections héréditaires du nerf optique..... 444
— internes des yeux traitées par la glace..... 374
— oculaires et saturnisme..... 123
Albuminurie avec rétinite pigmentaire..... 172
Albuminurique (Rétinite) avec glaucome secondaire..... 291
Alcoolisme et illusions visuelles qu'il produit..... 219
Altération de la vue et myopie; traitement et guérison..... 276
— des voies lacrymales..... 636
Amaurose cérébrale dans le blépharospasme..... 41
— d'origine grippale..... 617
— quinique..... 555
Amblyopie quinique expérimentale..... 271
— suite de névrite périphérique par auto-intoxication d'origine intestinale par défaut d'alimentation..... 560
Amphibiens urodèles et régénération du cristallin..... 428
Analgésiques oculaires et dionine..... 172, 214, 623

Anatomo-pathologie du glaucome..... 29
Anesthésie locale par l'holocaïne..... 37
— oculaire dans le tabès..... 227
— oculaire par la tropacocaïne..... 376
— par l'éther..... 72
— par les injections sous-conjonctivales d'acoïne..... 38
Angio-mégalie symétrique des paupières supérieures..... 546
Aniridie traumatique..... 350
Anophtalmie avec kyste séreux congénital..... 222
Antiseptiques nouveaux pour les plaies infectées de la cornée..... 695
Arrachement d'un lambeau de la capsule antérieure au cours de l'extraction de la cataracte, dans ses rapports avec les divers procédés opératoires..... 558
Artère centrale (Embolie de l')..... 364
— du corps vitré; opacité au niveau du pôle postérieur du cristallin; glaucome..... 294
Artério-sclérose oculaire..... 27
— rétinienne..... 744
Artérites d'origine palustre..... 301
Arthritisme (L') et les thromboses artérielles du nerf optique..... 65, 138, 195, 257..... 326
Arthropathie coxo-fémorale et mal perforant buccal..... 344
— tabétique guérie par la médication salicylée..... 693
Ataxie cérébelleuse..... 392, 688
— cérébelleuse et cécité corticale..... 342
— optique et polyopie monoculaire..... 291
Atlas-manuel d'ophtalmoscopie..... 242
Atrophie de la peau des paupières et du cou et œdème des paupières. 166
— (L') de la papille précédant la paralysie générale..... 42
— des papilles et nystagmus dans un cas de sclérose en plaques..... 235
— des papilles optiques dans un cas d'acromégalie..... 234
— (L') du nerf optique de Fuchs..... 25
— du nerf optique et de la rétine; cas rare..... 60
— du nerf optique (Réaction du sympathique cervical dans l')..... 442
— optique héréditaire, chez trois frères exposés au saturnisme..... 441
— optique traumatique..... 491
— post-neuritique des deux nerfs optiques due aux oreillons..... 505
Avancement musculaire..... 346

B

Bactériologie en ophtalmologie..... 243, 372, 507
— de la conjonctivite pseudo-membraneuse..... 507
— des empyèmes des sinus de la face..... 543
Balle dans le cerveau..... 176
— de revolver dans l'orbite diagnostiquée et extraite à l'aide de l'appareil de Contremoulin..... 687
Basedow (Maladie de)..... 304
Benvenuto (Le collyre de)..... 32
Blennorragie (La dacryoadénite dans la)..... 162
— (La) et l'iritis..... 58
Blépharite (La) ciliaire traitée par le sulfure d'antimoine..... 50
— (La); son traitement..... 51

Blépharoplastie dans l'ectropion cicatriciel suite de lupus de la face... 240
Blépharorraphie médiane à lambeau dans l'exophtalmie..... 108
Blépharospasme essentiel; traitement chirurgical..... 33
— et l'amaurose cérébrale..... 41
Bleu (Le) de méthylène dans l'épithélioma..... 303
Bromures (Tolérance des)..... 62

C

Cacodylique (Médication) en dermatologie..... 61
Calcification de l'œil..... 293
Calomel (Injections de) dans le lupus..... 308
Campo-périmètre..... 626
Canalicules lacrymaux et pseudo-actinomycose..... 124
Canal nasal; obstruction de l'orifice inférieur..... 285
Cataracte (Abaissement de la)..... 559
— (Extraction de)..... 354
— (Extraction de la) suivie d'hémorragie..... 509
— (Extraction de la) avec arrachement d'un lambeau de la capsule antérieure..... 558
— (La) avec iridectomie préliminaire, suivie d'hémorragie intra-oculaire..... 280
— (La) chez les ouvriers travaillant à une haute température..... 303
— (La) compliquée; son traitement..... 24
— (Les) par éclat de fer..... 19
— (Orération de la) chez le chien..... 613
— (Opération de la) par le procédé à pont scléro-conjonctival..... 574
— polaire antérieure..... 278
— traumatique (Etude expérimentale sur la)..... 248
— (Plaie de la cornée dans l'opération de la)..... 618
— secondaire (Extraction totale de la)..... 575
— secondaires (Procédé nouveau pour le traitement des)..... 557
— sénile (Extraction simple de la) par la kératotomie latérale externe et suture de la cornée..... 617
— sénile (Luxation spontanée de la)..... 249
— sénile (Résorption spontanée de la) dans la capsule intacte..... 445
— (Traitement de l'œil avant et après l'opération de la)..... 616
— (Traitement des opérés de la)..... 618
— (Traitement post-opératoire de la)..... 621
— traumatiques..... 700
Catarrhe printanier..... 167
Cautérisation (La) ignée dans la morve primitive de l'œil..... 8
Cécité à la suite de blessures de l'orbite par armes à feu..... 702
— corticale et ataxie cérébelleuse..... 342
— gauche et monoplégie brachiale droite..... 693
— hystérique..... 43
Cellulite par dacryocystite, suivie de sinusite ethmoïdo-frontale..... 102
Centre cortical de la vision..... 568
— ovale (Hémorragie du)..... 441
Cerveau (Abcès du) et trépanation..... 177
— (Balle dans le)..... 176
— de borgne..... 441
Cervelet (Abcès du)..... 304, 390

Cervical supérieur (Extirpation du ganglion) dans le glaucome..... 698
Chalazion (Etiologie et traitement du)..... 449
Chaleur et son influence sur la température de l'œil..... 446
Chambre antérieure (Luxation traumatique du cristallin dans la)..... 227
— antérieure (Pénétration dans la) des substances injectées sous la conjonctive..... 249, 299
Champ visuel et glaucome chronique..... 511
Chancre syphilitique de la conjonctive bulbaire..... 201
Chemins de fer (Agents du service actif des); acuité visuelle et faculté chromatique..... 460
Chlorure de sodium (Le) en injections sous la conjonctive dans les choroïdites de la macula..... 375
Choroïdite à un âge peu avancé..... 172
— de la macula et injections de chlorure de sodium sous la conjonctive. 375
— ossifiante suite de choroïdite atrophique congénitale..... 513
Choroïde (Sarcome de la)..... 249
Chorio-rétinite chez un diabétique simulant une papille optique..... 172
Chromolocytes..... 690
Cils (Monilethrix des) et des sourcils..... 165
Collyres d'ésérine et ivresse qu'ils provoquent..... 218
— huileux..... 543
— (Le) de Benvenuto..... 32
Coloboma des paupières..... 457
Complications nerveuses du diabète sucré..... 239
Compresses froides et chaudes (Action des) sur la température de l'œil. 365
Compte rendu de l'Académie des sciences..... 173
— de l'Académie de médecine..... 340, 439
— de la Société de chirurgie de Paris..... 446, 687
— de la Société médicale des hôpitaux de Paris..... 30, 217
— du Congrès international de médecine..... 690
— de la Société de neurologie..... 440, 692
— de la Société médicale de l'Elysée..... 174
— de la Société de biologie..... 342
— de la Société de médecine légale..... 219
— de la Société anatomique..... 342, 441
— de la Société des sciences médicales de Lyon..... 176, 688
— de la Société anatomo-clinique de Toulouse..... 344
— de la Société de médecine de Toulouse..... 229
— de la Société médicale de la Drôme et de l'Ardèche..... 286
— de la Société de médecine et de chirurgie de Bordeaux..... 221, 285..... 346
— de la Société d'anatomie et de physiologie de Bordeaux..... 227, 282..... 349
— de la Société de médecine de Nancy..... 686
— de la Société de chirurgie de Lyon..... 287, 344, 491
— de la Société d'ophtalmologie de Paris..... 76, 143, 205, 266, 333, 428, 594, 665..... 729
— du Congrès international d'ophtalmologie..... 491, 535, 616
— de la Société belge d'ophtalmologie..... 117, 339, 432
— du Congrès international d'Utrecht..... 18
— de la Société américaine d'ophtalmologie..... 278
— de la Société d'ophtalmologie de la Grande-Bretagne..... 165
— de la Société d'ophtalmologie du Royaume-Uni..... 689
Congrès international de médecine..... 690
— international d'ophtalmologie..... 491, 535, 616

Congrès international d'ophtalmologie d'Utrecht..... 18
— pour l'étude de la malaria..... 376
Conjonctive bulbaire (Chancre syphilitique de la)..... 201
— bulbaire (Papule syphilitique de la)..... 639
— (Cysticerque sous la)..... 752
— (Eruption rubéolique de la)..... 315
— (Kystes de la)..... 293
— (Kystes épithéliaux de la)..... 266
— (Kyste séreux de la)..... 167
— (Infection de la) et de la cornée, d'origine meibomienne..... 636
— (Injection de chlorure de sodium sous la) dans la choroïdite de la macula..... 375
— (Morve de la) guérie par la cautérisation ignée..... 8
— (Restauration du cul-de-sac de la) dans un cas de symblépharon, par les greffes de Thiersch..... 447
— supérieure (Cul-de-sac de la); corps étranger..... 286
— (Syphilome primitif de la)..... 54
— (Tuberculose de la)..... 1, 354
— (Tuberculose de la) suite de tuberculose lacrymo-nasale..... 635
— (Ulcération tuberculeuse de la) consécutive à la tuberculose intra-nasale..... 167
Conjonctivite à bacille Koch-Wechs..... 302
— blennorragique métastatique..... 193
— chronique..... 167
— due au diplobacille..... 31
— et oreillons..... 699
— granuleuse en Algérie..... 538
— phlycténulaires et tumeurs adénoïdes..... 121
— pseudo-membraneuse..... 507
— purulente à méningocoques intra-cellulaires..... 52
— rhumatismale..... 253
Contusion du globe oculaire et iridoplésie..... 369
Convergence (La) et l'accommodation..... 28
— (Mesure de l'amplitude de la) par le stéréoscope..... 547
Corne cutanée de la paupière inférieure..... 293
Cornée (Epithélium de la), son imperméabilité à l'oxygène..... 121
— (Infection de la) et de la conjonctive, d'origine meibomienne..... 636
— (Plaie de la) dans l'opération de la cataracte..... 618
— (Plaies infectées de la); antiseptiques nouveaux..... 695
— (Les infiltrations de la) traitées par les eaux de mer..... 26
— (Nécrose de la) consécutive à une fracture de la base du crâne avec hémiplégie faciale..... 169
— (Opacité de la)..... 169
— (Sutures de la) et kératotomie latérale externe dans l'extraction simple de la cataracte sénile..... 617
— (Ulcère de la)..... 285
— (Xanthélasma de la)..... 364
Corps ciliaire (Tolérance du) pour un corps étranger enkysté depuis seize ans..... 221
— étranger du cul-de-sac conjonctival supérieur..... 286
— étranger du globe oculaire..... 42
— étranger enkysté dans le corps ciliaire, toléré pendant seize ans..... 221
— étrangers et tolérance de l'œil..... 430
— étrangers intra-oculaires en cuivre..... 438
— étranger intra-oculaire déterminé par la radiographie..... 283

Corps étrangers magnétiques intra-oculaires; diagnostic et traitement. 121
— (Les) étrangers métalliques; leur extraction par l'électro-aimant.... 695
— thyroïde.... 691
— vitré (Kyste du).... 279
Couleurs (Examen quantitatif des).... 637, 638
— (La périmétrie des).... 23
Crâne (Perforation du) produite par les sarcomes orbitaires.... 641, 705
Crédé (Méthode de).... 247
Cristallin (Ectopie congénitale symétrique du) des deux yeux.... 669
— (Le); physiologie et pathologie.... 57
— (Perte du) avec aniridie traumatique.... 350
— transparent (Extraction du).... 346
— (Extraction du) dans le traitement des opérations des myopies élevées 47, 305.... 351
— (Extraction du) dans la myopie forte.... 38
— (Luxation bilatérale congénitale du).... 282
— (Luxation traumatique du) dans la chambre antérieure.... 227
— (Opacité du pôle postérieur du) avec artère du vitré et glaucome.... 294
— (Opacité polaire antérieure du).... 278
— (Régénération du) chez les amphibiens urodèles.... 438
— (Subluxation traumatique du) et ophtalmie sympathique.... 334
— transparent (Le) et son extraction dans le traitement opératoire de la myopie.... 367
Critchett (Opération de) et ophtalmie sympathique.... 208
Cul-de-sac conjonctival supérieur; corps étranger.... 286
Cysticerque du fond de l'œil.... 689
— endoculaire.... 53
— intra-oculaires; étude clinique et anatomo-pathologique.... 35
— sous-conjonctival.... 744
— sous-rétinien.... 32, 744

D

Dacryoadénite blennorragique.... 162
Dacryocystite consécutive à tuberculose intra-nasale.... 167
— (Les); recherches bactériologiques et cliniques.... 55
— suivie de cellulite orbitaire et de sinusite ethmoïdo-frontale.... 102
— traitées par l'électrolyse.... 541
Décollement de rétine; guérison spontanée.... 733
— de rétine, sa thérapeutique.... 697
Dégénérescence quinique des cellules ganglionnaires (action paradoxale de la névrotomie optique sur la).... 342
Dents (Les) et l'œil; rapports.... 55, 385
Dermatite par la radiographie.... 283
Dermatoses de la face traitées par l'acide pyrogallique.... 308
Dermoïde de l'orbite.... 272
Dermo-lipome conjonctival.... 720
Descemet (Perforation précoce de la membrane de) dans les kératites à hypopyon.... 594
Développement des voies lacrymales chez l'homme et chez les animaux.... 297, 343
Diabète (Le) et la rétinite.... 47
— sucré et ses complications.... 239

Diagnostic et traitement des corps étrangers magnétiques intra-oculaires..... 121
Dionine (La) et les analgésiques oculaires..... 152, 214
— et thérapeutique oculaire..... 623
— (La) en ophtalmologie..... 307
Dioptrique oculaire..... 359
Diplobacille (Le) et la conjonctivite..... 31
Discussion du rapport du Dr Schiotz..... 620

E

Eaux de mer (Les) dans le traitement des infiltrations de la cornée.. 26
Echelles optométriques..... 633
Ectopie congénitale symétrique des deux cristallins..... 669
Ectropion cicatriciel suite de lupus de la face; blépharoplastie..... 240
Electro-aimant (L') dans l'extraction des corps étrangers métalliques.. 695
Electrolyse des paupières dans le traitement de l'entropion..... 246
— (Résultats de l') dans le traitement des dacryocystites..... 541
Electrophtalme..... 290
Embolie de l'artère centrale..... 364
— de la rétine..... 315
— de l'artère centrale de la rétine des deux yeux..... 689
— de l'artère centrale de la rétine; sa formation..... 700
— partielle de la rétine consécutive à des attaques d'amblyopie temporaire répétées..... 172
Empyèmes des sinus de la face (Bactériologie des)..... 543
— du sinus frontal et ses complications orbitaires..... 466, 521
— orbitaire et palpébral..... 314
Endocardite (L') et ses rapports avec d'autres maladies..... 237
Enophtalmie traumatique..... 355
Entropion et son traitement par l'électrolyse des paupières..... 246
Enucléation du globe oculaire et opérations conservatrices..... 702
— et goitre exophtalmique..... 612
— et opérations susceptibles de la remplacer..... 492
— suivie d'ophtalmie sympathique..... 499
Epithélioma de l'angle interne ayant envahi l'orbite et la face..... 354
— de la face ayant détruit les paupières et les yeux..... 721
— de la face et son traitement..... 348
— de la paupière droite et sarcome mélanique de l'œil gauche..... 290
— traité par le bleu de méthylène..... 303
Erythème noueux et ophtalmie septique..... 250
Ésérine (Collyres d') et ivresse qu'ils provoquent..... 218
— (L') et les troubles cérébraux..... 30
Ether (L') comme anesthésique..... 72
Ethmoïdo-frontale (Sinusite) suite de cellulite orbitaire par dacryocystite. 102
Etiologie et traitement du chalazion..... 449
Etude expérimentale sur la cataracte traumatique..... 248
Euphtalmine (L'); son action mydriatique..... 36
Exophtalmie traitée par la blépharorraphie médiane à lambeau..... 108
Exorbitis..... 688
Extirpation des tumeurs du nerf optique avec conservation du globe de l'œil, par la résection temporaire de la paroi orbitaire externe.. 633

Extirpation du ganglion cervical supérieur chez les jeunes animaux et ses conséquences 366
Extraction de cataractes 354
— du cristallin dans la myopie forte 38, 47, 346, 367
— simple de la cataracte sénile par kératotomie latérale externe et suture de la cornée 617
— totale de la cataracte secondaire 575
Extrait surrénal en ophtalmologie 367

F

Face (Epithélioma de la) ayant détruit les paupières et les yeux 721
Facultés chromatiques (Examen quantitatif des) 637, 638
— chromatique et acuité visuelle chez les agents du service actif des chemins de fer 460
Fatigue oculaire et le surmenage visuel 361
Fièvre typhoïde (La) et les troubles oculaires consécutifs 90
Fracture de la base du crâne suivie de la nécrose de la cornée 169
Froid et influence sur la température de l'œil 446
Frontal (Ostome géant du sinus) 433
Fronto-ethmoïdale (Sinusite) suite de cellulite orbitaire par dacryocystite. 102

G

Ganglion cervical supérieur (Extirpation du) chez les jeunes animaux et ses conséquences 366
— cervical supérieur (Extirpation du) dans le glaucome 698
— (Rôle des) lymphatiques dans l'infection 297
Glace (La) dans le traitement des affections internes des yeux 374
Glande lacrymale (Lympho-sarcome de la) 31
— lacrymale (Tumeurs de la) 123, 339
Glaucome absolu et résection optico-ciliaire 662
— (Altérations anatomiques du) 29
— chronique et champ visuel 511
— compliquant la migraine ophtalmique 434
— consécutif à une névralgie susorbitaire d'origine paludéenne 46
— (Le) et l'iritis 29
— (Extirpation du ganglion cervical supérieur du sympathique dans le) 639
— malin; traitement 294
— (Résection du sympathique cervical dans le) 442
— secondaire à la rétinite albuminurique 281
— (Le) traité par la sympathectomie 46
— traité par la résection du sympathique cervical 535
— (Le) traité par l'extirpation du ganglion cervical supérieur 698
Gliome de la rétine 354
— de la rétine produisant une ophtalmie sympathique 278
— récidivé de la rétine 686
Globe de l'œil (Rupture spontanée du) 279
— oculaires (Mouvements des) pendant la vision 729
Goitre exophtalmique 304
— exophtalmique et énucléation 612

Goitre exophtalmique et myxœdème..... 176
— exophtalmique; sa médication..... 697
Granulations en Algérie..... 538
— traitées par l'abrine..... 539
Greffe de l'œil de lapin dans la capsule de Tenon..... 748
— de Thiersch dans la restauration du cul-de-sac conjonctival dans un cas de symblépharon total..... 447
Grippe (Complications oculaires de la)..... 129
— suivie d'amaurose..... 697
— suivie de névrite optique..... 554

H

Hémianopsie bilatérale homonyme avec autopsie..... 440
— double homonyme..... 638
— double interne consécutive à une chute sur la tête..... 353
Hémiplégie faciale et nécrose de la cornée..... 169
Hémorragie du centre ovale..... 441
— expulsive spontanée..... 666
— intra-oculaire après iridectomie préliminaire dans la cataracte.... 280
— intra-oculaire suite d'extraction de la cataracte des deux yeux ayant déterminé une atrophie du globe..... 509
— rétiniennes..... 174
Holocaïne (Anesthésie par l')..... 37
Huile grise (Intoxication par l')..... 51
Hyaloïde (Reliquats de l')..... 124
Hydatique (Kyste) à échinocoque rétro-oculaire..... 636
Hydropisie enkystée de la bourse de Tenon..... 110
Hystérie et symptômes oculaires..... 442
— (L') et la cécité..... 43
— oculaire et troubles oculaires dans cette affection..... 397
Hystéro-tabès..... 344

I

Illusion visuelle d'origine onirique chez un alcoolique..... 219
— visuelle nouvelle et paradoxe optique..... 437
Impaludisme (L') et le glaucome..... 46
— (L') et les troubles oculaires..... 44
Imperméabilité de l'épithélium cornéen à l'oxygène..... 121
Index bibliographique..... 189, 255, 316, 703
Infection conjonctivale et cornéenne d'origine meibomienne..... 636
— (L') et le système des ganglions lymphatiques..... 297
Inhibition du releveur palpébral dans la paralysie faciale complète.... 435
Infiltrations (Les) de la cornée traitées par les eaux de mer..... 26
Injections de chlorure de sodium sur la conjonctive dans les choroïdites de la macula..... 375
— (L') des voies lacrymales..... 24
— sous-conjonctivales..... 249, 299
Insertion postérieure des muscles de l'œil..... 238

Intoxication et névrite optique..... 548
— par l'ésérine..... 30
— par l'huile grise..... 50
— saturnine oculaire..... 123
Inutilité du traitement chirurgical dans un épithélioma de l'angle interne ayant envahi l'orbite et la face..... 354
Ivresse par les collyres d'ésérine..... 218
Iridectomie dans le glaucome..... 670
Irido-cyclite (Tension de l'œil dans l')..... 170
Iridoplésie dans les contusions du globe oculaire..... 369
Iris (Kystes de l')..... 171
— (Nœvus de l')..... 171
— (Production nodulaire de l')..... 436
— (Tuberculose de l')..... 118, 435
— (Tuberculose primitive de l')..... 43
— (Tumeurs de l')..... 170
— (Tumeur pigmentée de l')..... 171
Iritis blennorragique..... 58
— (L') glaucomateuse..... 29
— tuberculeuse et iritis syphilitique..... 436

J

Jéquirity dans le traitement du trachome..... 247

K

Kératites à hypopion et perforation précoce de la membrane de Descemet..... 594
— interstitielle dans la syphilis acquise..... 351
— marginée..... 168
— neuro-paralytique..... 46, 252
— sclérosante symétrique..... 169
Kératocone (Traitement du)..... 35
Kérato-conjonctivite et oreillons..... 699
Kératoscopie..... 545, 637
Kératotomie latérale externe et sutures de la cornée dans l'extraction simple de la cataracte sénile..... 617
Kystes colobomateux rétro-palpébraux..... 437
— de la conjonctive..... 293
— de l'iris..... 171
— dermoïde congénital du rebord orbitaire..... 188
— dermoïde de l'orbite..... 272
— du vitré..... 279
— épithéliaux de la conjonctive..... 266
— hydatique à échinocoque rétro-oculaire..... 636
— rétro-palpébraux..... 437
— séreux congénital avec enophtalmie..... 222
— séreux de la conjonctive..... 167
— séreux rétro-oculaire à échinocoques..... 309

L

Lacrymales (L'injection des voles) 24
Lambeau à pont scléro-conjonctival dans l'opération de la cataracte... 574
Lame de couteau implantée dans les orbites 287
Larmoiement; altérations des voies lacrymales 656
Lèpre oculaire 27, 352
Lésions du grand sympathique dans le tabès 232
— oculaires congénitales chez un enfant issu de typhique 98
Lipome conjonctival 720
Loupe (Transformation de la) simple en loupe binoculaire et stéréoscopique 225
Lunettes (Origine des) 640
Lupus avec ectropion cicatriciel et blépharoplastie 240
— (Le) traité par les injections de calomel 308
Luxation congénitale bilatérale du cristallin 282
— spontanée de la cataracte sénile 249
— traumatique du cristallin dans la chambre antérieure 227
Lymphosarcome de la glande lacrymale 31

M

Maladie de Basedow 304, 697
— des yeux chez les nègres et les mulâtres 542
Malaria (La) et les troubles oculaires 44
Mal de Pott et névrite optique 369
— perforant buccal et arthropathie coxo-fémorale 344
Massage (Le) dans les traumatismes oculaires 250
— du sac lacrymal dans le traitement des voies lacrymales 540
— (Le) en thérapeutique oculaire 18
Mastoïdite suppurée avec névrite optique du même côté 444
Mélanosarcome multiple avec complications inflammatoires des deux yeux. 700
Méningocoques (Les) intra-cellulaires dans la conjonctivite purulente... 52
Méningo-encéphalocèle biloculaire de l'orbite avec occlusion de la poche kystale 118
Métastases libres dans des tumeurs oculaires; leur formation 22
Méthode de Crédé 247
Microscope cornéen binoculaire 370
Microscopique (Technique); réactifs colorants employés 701
Migraine ophtalmique 59
— ophtalmique compliquée de glaucome 234
Modifications de la pupille et leur importance dans le diagnostic 245
Molluscum contagiosum 273
Monilethrix des cils et des sourcils 165
Monoplégie brachiale droite et cécité gauche 693
Morve oculaire primitive guérie par la cautérisation ignée 8
Mouvements des globes oculaires pendant la vision 725
Muscles de l'œil (Insertion postérieure des) 238
— droits externes (Parésie des) 173

Mydriase monoculaire..... 313
— par l'euphtalmine..... 36
Myopie et altération de la vue (Traitement et guérison de la)..... 366
— élevées et leur traitement opératoire par l'extraction du cristallin... 351
— et recherches sur l'anatomie de l'œil myope..... 371
— (La) forte et l'extraction du cristallin..... 38, 47, 305, 367
— (Opération de la) et ses résultats éloignés..... 358
— (Traitement opératoire de la); suites durables..... 22
— traumatique par distension de la zonule de Zinn..... 581
Myxœdème et goître exophtalmique..... 176

N

Nécrologie..... 384
— de Mietvalsky..... 192
— de Mooren..... 192
— d'Ollier..... 703
— de Sgrosso..... 256
Nécrose de la cornée consécutive à une fracture de la base du crâne avec hémiplégie faciale..... 169
Nerf optique (Affections héréditaires du)..... 444
— optique (Atrophie du) et de la rétine; cas rare..... 60
— optique (L'atrophie du) de Fuchs..... 25
— optique (L'atrophie du) précédant la paralysie générale..... 42
— optique (Thromboses artérielles du) de nature arthritique. 65, 138, 195, 257..... 326
— optique (Tumeur primitive du)..... 280
— optique (Nervi nervorum du)..... 26
Nervi nervorum du nerf optique..... 26
Neurofibromatose et tumeur cérébrale..... 686
Névralgie faciale (Traitement de la) par la résection du ganglion cervical supérieur du sympathique..... 439
Névrite optique avec mastoïdite suppurée..... 444
— optique au cours du mal de Pott..... 369
— optique double avec céphalée (Diagnostic et pronostic de la)..... 352
— optique double d'origine grippale..... 554
— optique et sinusite sphénoïdale..... 119
— optique (La) dans la fièvre typhoïde..... 90
— optique toxique..... 548
— optique (Trois cas de) rétrobulbaire dans la même famille..... 291
— périphérique par auto-intoxication d'origine intestinale, suivie d'amblyopie..... 560
Névro-rétinite avec strabisme. — Tumeur cérébrale..... 300
Névrotomie optico-ciliaire (La) et la régénération consécutive des nerfs. 26
— optique et son action paradoxale sur la dégénérescence quinique des cellules ganglionnaires de la rétine..... 342
Nævus de l'iris..... 171
Nouvelles..... 190, 378, 511, 704
Nystagmus et atrophie des papilles dans un cas de sclérose en plaques. 235

O

Obscurité (Action de l') sur les organes des sens..... 692
Observations ophtalmoscopiques avec l'ophtalmoscope électrique..... 544
Oculo-moteur (Paralysie récurrente de l')..... 351
Œdème malin (charbonneux) des paupières avec guérison spontanée... 217
— des paupières..... 33
— des paupières et atrophie de la peau des paupières et du cou..... 166
— séreux palpébral traumatique; recherches bactériologiques négatives 50
— solide des paupières..... 166
Œil (Corps étrangers de l')..... 42
— (L') et les dents..... 55, 385
— (Lèpre de l')..... 27
— (Les traumatismes de l')..... 694
— tactile 290
Ollier (Nécrologie d')..... 703
Opacité de la cornée..... 169
Opération de Critchett et ophtalmie sympathique..... 208
— de la myopie et ses résultats éloignés..... 358
— susceptibles de remplacer l'énucléation..... 492
Ophtalmie granuleuse en Algérie..... 538
— septique et érythème noueux..... 250
— strumeuse..... 351
— sympathique..... 38, 437
— sympathique et opération de Critchett..... 208
— sympathique et subluxation traumatique du cristallin..... 334
— sympathique (Pathogénèse de l')..... 372
— sympathique produite par un gliome de la rétine..... 278
— sympathique survenant malgré l'énucléation..... 499
Ophtalmologie (L') de 1898 à 1899..... 698
— (L') en Angleterre..... 83
— (L') et l'emploi de l'extrait surrénal..... 367
Ophtalmologique (Voyage) à travers l'Europe en 1856..... 739
Ophtalmoscope électrique et observations ophtalmoscopiques..... 544
Ophtalmoscopie (Atlas-manuel d')..... 242
Opothérapie..... 691
Orbite (Balle de revolver dans l') diagnostiquée et extraite à l'aide de l'appareil de Contremoulin..... 687
— (Blessures de l') par armes à feu; cécité..... 702
— (Complications du côté de l') dans l'empyème du sinus frontal. 466, 521
— (Kyste dermoïde de l')..... 272
— (Kyste dermoïde du rebord de l')..... 188
— (Kyste séreux de l') à échinocoques..... 309
— (Lame de couteau implantée dans l')..... 287
— (Méningo-encéphalocèle biloculaire de l') avec occlusion de la poche kystale..... 118
— (Ostéome de l')..... 349
— (Sarcome de l')..... 117, 230
— (Tumeur de l')..... 344, 506
— (Tumeurs malignes de l')..... 119

Oreillons et kérato-conjonctivite..... 699
— suivis d'atrophie post-neuritique des deux nerfs optiques..... 565
Organes des sens; leur modification produite par l'obscurité..... 692
Organothérapie..... 691
Ossification de l'œil..... 293
— de la choroïde suite de choroïdite atrophique congénitale..... 513
Ostéome de l'orbite..... 340
— géant du sinus frontal..... 433
Oxygène (De l'imperméabilité de l'épithélium cornéen à l')..... 121

P

Pachy-choroïdite avec ossification, suite de choroïdite atrophique congénitale..... 513
Pannus granuleux (Traitement des) par le crayon au nitrate d'argent.. 364
Pansement oculaire avec le papier de Wolffberg..... 305
Papille (L'atrophie de la) précédant la paralysie générale..... 42
Papillome symétrique des paupières des deux yeux..... 32
Papillo-rétinite sympathique..... 120, 339
Papule syphilitique de la conjonctive bulbaire..... 639
Paradoxe optique et illusion visuelle nouvelle..... 437
Paralysie associée des mouvements des globes oculaires..... 698
— faciale et inhibition du releveur palpébral..... 435
— générale (Etat des pupilles dans un cas de)..... 223
— (La) générale précédée par l'atrophie de la papille..... 42
— post-pneumoniques..... 362
— récurrente de l'oculo-moteur..... 351
Parésie des muscles droits externes de l'œil..... 173
Pathogénèse de l'ophtalmie sympathique..... 372
Pneumocoques dans l'organisme et dans l'œil..... 372
Paupière (Corne cutanée de la)..... 293
— (Electrolyse des) dans le traitement de l'entropion..... 246
— (Empyème de la) et de l'orbite..... 314
— (Inhibition du releveur de la) dans la paralysie faciale complète.... 435
— (Œdème et pustule maligne des); traitement chirurgical..... 33
— (Œdème malin charbonneux des) avec guérison spontanée..... 217
— (Œdème solide des)..... 108, 720
— (Epithélioma de la)..... 290
— (Papillome symétrique des)..... 32
— (Sarcome primitif non pigmenté de la)..... 280
— supérieures (Angio-mégalie des)..... 546
Pédoncules cérébraux (Ramollissement des)..... 441
Perforation précoce de la membrane de Descemet dans les kératites à hypopyon..... 594
Péricystite gangreneuse et suppurations anaérobies..... 143
Périmètre aploscopique Tankel..... 33
Périmétrie (La) des couleurs..... 23
Phénacétine et sulfonal associés dans le traitement de la migraine.... 374
Phlébites d'origine palustre..... 301
Phlébites et thromboses gonococciques de la rétine..... 206
Phlyctènes de la conjonctive et tumeurs adénoïdes..... 121
Plaie de la cornée dans l'opération de la cataracte..... 618
— (Les) infectées de la cornée; antiseptiques nouveaux..... 695

Pneumonie et paralysies consécutives..... 362
— (Pupilles dans la)..... 238
Polyopie monoculaire et ataxie optique..... 291
Pression intra-oculaire et mécanisme de la pression dans les capillaires 173
Protargol (Le) en thérapeutique oculaire..... 60
Ptosis congénital..... 165
Pupilles des pneumoniques..... 238
— (Etat des) dans un cas de paralysie générale au début..... 233
— (Modification des) et leur importance dans le diagnostic..... 245
— (Phénomène de la) de Wesphal-Piltz..... 636
— (Réaction paradoxale de la) à la lumière..... 295
Pustule maligne des paupières..... 33

Q

Quinine (Sulfate de) amenant l'amaurose..... 555

R

Radiographie des corps étrangers intra-oculaires..... 283
Radioscopie et vision..... 509
Ramollissement des deux pédoncules cérébraux..... 441
Rapports de l'endocardite avec d'autres maladies..... 237
— des affections oculaires et dentaires..... 385
Rayons de Rœntgen; leur action et leurs effets..... 52
Réaction paradoxale de la pupille à la lumière..... 295
Recherches expérimentales sur le sulfate de carbone..... 229
— sur l'anatomie de l'œil myope..... 371
Réfraction et accommodation..... 321
Régénération du cristallin chez les amphibiens urodèles..... 438
Résection du ganglion cervical supérieur du sympathique dans le traitement de la névralgie faciale..... 439
— du sympathique cervical dans le traitement du glaucome..... 535
— du sympathique cervical dans le glaucome et l'atrophie du nerf optique..... 442
— optico-ciliaire dans le glaucome absolu..... 662
Résorption spontanée de la cataracte sénile dans la capsule intacte.... 445
Restauration du cul-de-sac conjonctival par les greffes de Thiersch.... 447
Résultats éloignés de l'opération de la myopie..... 358
Rétine (Artério-sclérose de la)..... 744
— (Atrophie de la) et du nerf optique; cas rare..... 60
— (Cysticerque de la)..... 440
— (Cysticerque sous la)..... 752
— (Décollement de la); sa thérapeutique..... 697
— (Décollement de la); guérison spontanée..... 733
— (Embolie de la)..... 315
— (Embolie de la) à la suite d'attaques d'amblyopie temporaire répétées..... 172
— (Embolie de l'artère centrale de la); sa formation..... 700
— (Embolie de l'artère centrale de la) des deux yeux..... 689
— (Gliome de la)..... 354

Rétine (Gliome récidivé de la) 686
— (Gliome de la) produisant une ophtalmie sympathique 278
— (Hémorragies de la) 174
— (Thromboses et phlébites gonococciques de la) 206
— (Thrombose de la veine centrale de la) 125
— (Syphilis de la) et son traitement 553
Rétinite albuminurique 37
— albuminurique avec taches pigmentaires 172
— albuminurique et le glaucome secondaire 281
— diabétique 47
Rétino-choroïdite chez un diabétique, simulant une papille optique 172
Rétino-névrite avec strabisme. — Tumeur cérébrale 360
Rétino-papillite sympathique 120
Revue des journaux anglais et américains 350
Rhinoplastie 440
Rhumatisme de la conjonctive 253
Rougeole (La) sur les yeux 345
Rupture spontanée du globe oculaire 279

S

Sac lacrymal (Massage du) dans le traitement des voies lacrymales 540
Sarcome de la choroïde 249
— de la glande lacrymale 31
— de l'orbite 117, 230
— mélanique de l'œil gauche et épithélioma de la paupière droite 290
— orbitaires amenant perforation du crâne 611, 705
— primitif non pigmenté de la paupière 280
Saturnisme oculaire 123
— et atrophie optique héréditaire 441
Sclérose en plaques avec atrophie des papilles et nystagmus 235
— symétrique de la cornée 169
Sensibilité oculaire à la pression dans le tabès 363
Sgrosso (Nécrologie de) 276
Sinus de la face (Bactériologie des empyèmes des) 543
— frontal (Empyème du) et complications orbitaires 466, 521
— frontal (Ostéome géant du) 433
— frontal (Traitement des abcès du) 542
Sinusite ethmoïdo-frontale suite de cellulite orbitaire par dacryocystite. 102
— sphénoïdale et névrite optique 119
Skiascopie 545, 637
Société américaine d'ophtalmologie 278
— anatomique 342, 441
— belge d'ophtalmologie 117, 339, 433
— anatomo-clinique de Toulouse 344
— d'anatomie et de physiologie de Bordeaux 227, 282, 349
— de biologie 342
— de chirurgie de Paris 440, 687
— de chirurgie de Lyon 287, 344, 491
— de médecine de Nancy 686
— de médecine de Toulouse 229
— de médecine et de chirurgie de Bordeaux 221, 285, 346
— de médecine légale 219

Société de neurologie..... 440, 692
— des sciences médicales de Lyon..... 176, 688
— médicale de la Drôme et de l'Ardèche..... 286
— médicale de l'Elysée..... 174
— médicale des hôpitaux de Paris..... 30, 217
— d'ophtalmologie de la Grande-Bretagne..... 165
— d'ophtalmologie de Paris. 76, 143, 201, 266, 333, 428, 594, 665..... 720
— d'ophtalmologie du Royaume-Uni..... 689
Soleil (Eclipse du) et troubles oculaires produits par son observation.. 544
Sourcils (Monilethrix des) et des cils..... 165
Sphénoïde (Sinusite du) et névrite optique..... 119
Stéréoscope (Le) employé à la mesure de l'amplitude de la convergence. 547
Stigmates ophtalmoscopiques de la syphilis héréditaire..... 588
— ophtalmoscopiques rudimentaires de la syphilis héréditaire et atavique..... 627
— ophtalmoscopiques rudimentaires (Valeur diagnostique des)..... 230
Strabisme et traitement..... 178
— d'origine cérébelleuse..... 270
— (Le) des jeunes enfants..... 20
Subluxation traumatique du cristallin et ophtalmie sympathique..... 334
Sulfonal et phénacétine associés dans le traitement de la migraine.... 374
Sulfure (Le) d'antimoine dans la blépharite ciliaire..... 50
— de carbone (Recherches expérimentales sur le)..... 229
Suppurations anaérobies et péricystite gangreneuse..... 143
S rmenage visuel et la fatigue oculaire..... 361
Symblépharon total et restauration du cul-de-sac conjonctival par les greffes de Thiersch..... 447
Sympathectomie..... 537
— (La) dans le glaucome..... 46
Sympathique (Action du) sur la tension oculaire..... 33
— cervical (Résection du) dans le traitement du glaucome..... 533
— (Lésions du grand) dans le tabès..... 232
— (Résection du ganglion supérieur du) dans le traitement de la névralgie faciale..... 439
— cervical (Résection du) dans le glaucome et l'atrophie du nerf optique. 442
— (Extirpation du ganglion cervical supérieur du) dans le glaucome.. 639
Symptômes oculaires dans l'hystérie..... 442
Syndrome de Weber avec autopsie..... 440
— oculaires hystériques simulateurs d'affections organiques..... 397
Syphilis acquise et kératite interstitielle..... 351
— de la rétine et traitement..... 553
— de l'iris et iritis tuberculeuse..... 436
— et tabès chez les enfants..... 361
— héréditaire; stigmates ophtalmoscopiques..... 588
— héréditaire et atavique et stigmates ophtalmoscopiques..... 627
— papuleuse de la conjonctive bulbaire..... 639
Syphilome primitif de la conjonctive..... 54

T

Tabès (Anesthésie oculaire dans le)..... 227
— (Arthropathie dans le) guérie par la médication salicylée..... 693

Tabès et sensibilité oculaire à la pression..... 363
— et syphilis chez les enfants..... 361
— et traumatisme..... 52
— (Lésions du grand sympathique dans le)..... 232
Tenon (Hydropisie de la bourse de)..... 110
Tension de l'œil dans l'irido-cyclite..... 170
Tension (La) oculaire et le sympathique..... 33
Thérapeutique oculaire..... 374
Thromboses artérielles du nerf optique, de nature arthritique..... 65, 138, 195, 257..... 326
— de la veine centrale de la rétine..... 125
— et phlébites gonococciques de la rétine..... 206
Thyroïdothérapie..... 691
Tolérance de l'œil pour les corps étrangers..... 430
— de l'œil pour un corps étranger enkysté dans le corps ciliaire..... 221
Trachome..... 443
— traité par le jéquirity..... 247
Traitement après l'opération de la cataracte..... 621
— arsenical dans un épithélioma de l'angle interne ayant envahi l'orbite et la face..... 354
— de la migraine par la phénacétine associée au sulfonal..... 374
— de la névralgie faciale par la résection du ganglion cervical supérieur du sympathique..... 439
— de l'entropion par l'électrolyse des paupières..... 246
— de l'œil avant et après l'opération de la cataracte..... 616
— de l'épithélioma de la face..... 348
— des abcès du sinus frontal..... 542
— des affections syphilitiques de la rétine..... 553
— des dacryocystites par l'électrolyse..... 541
— des opérés de la cataracte..... 618
— des pannus granuleux par le crayon au nitrate d'argent..... 364
— des voies lacrymales par le massage du sac lacrymal..... 540
— du glaucome par la résection du sympathique cervical..... 535
— du strabisme..... 178
— et étiologie du chalazion..... 449
— et guérison de la myopie et des altérations de la vue..... 366
— opératoire de la myopie par l'extraction du cristallin transparent... 367
— opératoire des myopies élevées par l'extraction du cristallin..... 351
— (Procédé nouveau pour le) des cataractes secondaires..... 557
Traumatisme (Action du) dans le développement de la myopie..... 581
— de la tête suivi d'hémianopsie interne double..... 353
— et tabès..... 59
— (Le) dans les cataractes..... 700
— oculaires..... 694
— (Les) oculaires traités par les massages..... 250
— suivi d'atrophie optique..... 491
— suivi d'œdème séreux palpébral. Recherches bactériologiques négatives..... 508
Tropacocaïne come anesthésique en ophtalmologie..... 376
Troubles généraux produits par l'ésérine..... 30
— oculaires produits par l'observation directe de l'éclipse solaire..... 544
— oculaires chez un malade atteint de pseudo-tabès, de mal perforant buccal et d'arthropathie coxo-fémorale..... 344
— oculaires dans la fièvre typhoïde..... 90
— oculaires de la malaria..... 44

Tubercules quadrijumeaux (Lésion probable des); monoplégie brachiale droite et cécité gauche..... 693
Tuberculose conjonctivale à forme végétante, suite d'une tuberculose lacrymo-nasale..... 635
— de la conjonctive..... 1, 354
— de l'iris..... 118, 170, 435
— de l'iris et iritis syphilitique..... 436
— intra-nasale suivie de dacryocystite..... 167
— oculaire; son traitement..... 577
— primitive de l'iris..... 43
Tumeur cérébrale et neurofibromatose..... 686
— adénoïdes et conjonctivites phlycténulaires..... 121
— congénitales sous-conjonctivales..... 428
— de la glande lacrymale..... 123, 339
— de l'orbite..... 506
— du nerf optique (Extirpation des) avec conservation du globe de l'œil par la résection temporaire de la paroi orbitaire externe..... 633
— pigmentée de l'iris..... 171
— de l'iris..... 170
— malignes de l'orbite..... 119
— oculaires suivies de métastases..... 22
— primitive du nerf optique..... 280

U

Ulcération tuberculeuse de la conjonctive consécutive à la tuberculose intra-nasale..... 167
Ulcère à hypopyon à forme clinique serpigineuse..... 594
— de la cornée..... 285

V

Vaisseaux de l'œil (Artério-sclérose des)..... 27, 744
Valeur diagnostique des stigmates ophtalmoscopiques rudimentaires.. 230
Ventouses oculaires..... 545
Verres périscopiques..... 508
Vision dans l'examen radioscopique..... 509
— (La) et les mouvements des globes oculaires..... 725
— (La) et son centre cortical..... 568
— (La); maximum de son acuité..... 24
Voies lacrymales chez l'homme et chez les animaux (Développement des). 343
— lacrymales; leurs affections..... 656
— lacrymales (L'injection des)..... 24
Voyage ophtalmologique à travers l'Europe en 1856..... 738

W

Weber (Syndrome de) avec autopsie..... 440
Westphal-Piltz (Phénomène pupillaire de)..... 636
West Samuel..... 37
Wolffberg (Le papier de) dans les pansements oculaires..... 305

X

Xanthélasma de la cornée..... 364

Y

Yeux (Epithélioma des)..... 724

Z

Zona ophtalmique..... 292

TABLE ALPHABÉTIQUE

PAR NOMS D'AUTEURS

Abadie, p. 499, 537, 681.
Adamkiewicz, p. 59.
Addario, p. 249, 299.
Alt Adolft, p. 278.
Anderson Critchett, p. 166.
Angelucci, p. 572.
Antonelli, p. 31, 98, 102, 588, 627, 721.
Armaignac, p. 221.
Aubaret, p. 227, 240, 283.
Aubineau, p. 273.
Aurand, p. 635.
Axenfeld, p. 26.

Baas, p. 41.
Babinski, p. 693.
Bach, p. 372.
Baker, p. 509.
Ballaban, p. 293.
Ballet, p. 693.
Balvey, p. 177.
Batten, p. 441.
Baup, p. 543.
Baylac, p. 229, 235, 345.
Béclère, p. 509.
Beevor, p. 172.
Benoit, p. 121, 438.
Berardinis, p. 35, 54.
Bernheimer, p. 570.
Bietti, p. 26, 31.
Bize, p. 46.
Borges de Souza, p. 49.
Boulloche, p. 362.
Bourgeois, p. 321, 440, 617, 621.
Brandès, p. 435.
Bressanin, p. 545.
Britto (de), p. 47.
Bronner Adolph, p. 38, 170.
Brosser, p. 699.
Bruch, p. 538.
Brudenell Carter, p. 38.
Bull, p. 351, 547.
Buller, p. 280.
Bullot, p. 121.
Burnett, p. 353.
Burri, p. 375.

Cabannes, p. 59.
Campos, p. 636.
Carra, p. 125, 513.
Carra (V.), p. 50.
Cerni, p. 300.
Cestan, p. 440.
Chevalier, p. 544.
Chevallereau, p. 208, 733.
Chipault, p. 439.
Chouquet, p. 702.
Cirera Salse, p. 246.
Clermont, p. 125.
Colombe, p. 250.
Colucci, p. 32.
Coppez, p. 118, 119, 121, 433.
Courmont, p. 176.
Cross Richardson, p. 38.
Cuénod, p. 242.
Czapski, p. 370.

Danlos, p. 61.
Darier, p. 18, 152, 214, 623.
Davios, p. 640.
Depage, p. 433.
Desbounets, p. 239.
Deschamps, p. 699.
Despagnet, p. 385, 460, 513.
Destot, p. 288.
Devereux Marshall, p. 171.
Dianoux, p. 26.
Dibot, p. 366.
Dieulafoy, p. 340.

Donald Gunn, p. 167.
Dor père, p. 565.
Dor (Louis), p. 26, 270, 361.
Dreyer-Dufer, p. 428, 612, 723.
Druault, p. 342, 555.
Duboys de Lavigerie, p. 266, 669.
Dufour, p. 692.
Dujardin, p. 364.
Dydynski, p. 361.

Eyre, p. 354.

Fage, p. 193, 541, 662.
Fayolle, p. 688.
Ferrand, p. 440.
Février, p. 725.
Finay, p. 354.
Finzi, p. 32.
Fischer, p. 165.
Fraenkel, p. 52.
Frenkel (Henri), p. 295.
Franke, p. 27.
Frézières, p. 700.
Fromaget, p. 222, 346, 354.

Galezowski, p. 65, 138, 195, 206, 257, 326, 372, 374, 440, 507, 553, 577, 656.
Gallemaerts, p. 118.
Gandenzi, p. 33.
Gaucher, p. 364.
Gault, p. 351.
Gauthier, p. 436.
Gautier, p. 691.
Gayet, p. 176, 289, 344, 506.
Ginestous, p. 282
Girot, p. 217, 508.
Goldzicher, p. 29.
Gontier-Lalande, p. 701.
Grandclément, p. 250, 313, 540.
Grangier, p. 219.
Greef, p. 25.
Græfe, p. 307.
Griffith, p. 167, 168.
Gripat, p. 315.
Grismale, p. 171.
Grosmann, p. 637.
Guende, p. 581.
Gunn, p. 172.
Gunsbourg, p. 121.
Gutman, p. 24, 37.

Haab, p. 242, 700.
Hanthorne, p. 47.
Hartridge, p. 172.
Hauenschild, p. 695.
Heine, p. 57, 371.
Hennort, p. 58.
Henschen, p. 568.
Herbert, p. 167, 170.
Herbont, p. 230.
Herscher, p. 364.
Hertel, p. 365, 366, 446, 744.
Hess, p. 28, 628.
Hilbert, p. 376.
Hinshelwood, p. 36.
Hippel, p. 22, 358.
Hirschberg, p. 695.
Hocquart, p. 618.
Hoffmann, p. 302.
Holden, p. 371.
Holmes Spicer, p. 166, 167.
Holmstrom, p. 234.
Hormuth, p. 444.
Hugo Wolff, p. 544, 639.

Jackson (Edward), p. 42.
Jacqueau, p. 638, 688.
Jaffary, p. 36, 165, 278, 350, 441.
Jessop, p. 689.
Jocqs, p. 670.
Jonnesco, p. 46, 535, 633.
Juler, p. 169, 173.

Kellmann, p. 51.
Klemperer, p. 697.
Klippel, p. 693.
Knapp, p. 42.
Kœnig, p. 90, 397.
Kœnigstein, p. 367.
Kopff, p. 554.
Kraisky, p. 744.
Kramsztyk, p. 294.
Kruch, p. 43.

Lagleize, p. 55.
Lagrange, p. 110, 225, 346, 349.
Landolt, p. 618.
Lantsheere (de), p. 123, 697.
Lapersonne (de), p. 539.
Lavagna, p. 309, 636.
Ledermann, p. 50.
Lediard, p. 169.
Leistikoff, p. 308.
Leprince, p. 303, 698.
Lesshaft, p. 60.
Liebrecht, p. 245.
Liegeois, p. 374.
Lieto-Vollars (de), p. 31.

Litten, p. 237.
Lor, p. 119, 435.
Lougnon, p. 557.

Mackenzie, p. 304.
Magron, p. 314.
Maguire, p. 304.
Maitland Ramsay, p. 351.
Majenski, p. 305.
Manfredi, p. 297.
Mann, p. 247.
Martin, p. 285.
May, p. 447.
Menacho, p. 544.
Mendel, p. 234.
Micas (*de*), p. 355.
Michaelsen, p. 247.
Michel (*Von*), p. 22.
Millikiri, p. 279.
Mittsizasu Ynonye, p. 251.
Mongour, p. 348.
Mohr, p. 639, 698.
Moous Ball, p. 442.
Morax, p. 143, 201, 610.
Muzzy (*Arthur*), p. 43.

Nagel, p. 638.
Nélaton, p. 440.
Nettleship, p. 172, 702.
Neuschuler, p. 33.
Nenstœtter, p. 24, 545, 637.
Neve, p. 352.
Noiszenki, p. 60, 290.
Nicati, p. 173.
Norbusne Jenkins, p. 443.
Nuel, p. 436, 550.

Obarrio (*de*), p. 24, 248.
Ollier, p. 289.
Oscroft Transley, p. 279.
Ostwalt, p. 508.
Ozenne, p. 188.

Painblan, p. 539.
Parinaud, p. 178, 693.
Pawel, p. 249.
Pécharmant, p. 693.
Péchin, p. 120, 491, 731.
Pergens, p. 119, 437, 633.
Pez, p. 33.
Petit, p. 594.
Pflüger, p. 492.
Picot, p. 227, 283.
Piton, p. 626.
Pitres, p. 363.
Praun, p. 694.
Preston Maxwell, p. 444.
Priestley-Smith, p. 20.
Pröbsting, p. 302.

Randolph, p. 280.
Rendu, p. 301.
Reynier, p. 687.
Reuss, p. 445.
Rhomer, p. 686.
Ricchi, p. 55.
Ridder (*de*), p. 438.
Rocher, p. 227.
Rogman, p. 123, 339.
Rohmer, p. 546, 686.
Rollet, p. 287.
Roubinovitch, p. 218.
Rome, p. 286.
Rouvier, p. 238.
Roux, p. 232.
Rowan, p. 350.
Rumszewicz, p. 293.

Santos Fernandez, p. 249, 369, 542, 560.
Saravel (*de*), p. 691.
Satler, p. 19.
Schanz, p. 243, 636.
Schœn p. 29.
Schœtz, p. 616.
Schweinitz, p. 497, 511.
Scrini, p. 543.
Seydel, p. 46, 252.
Segall, p. 690.
Sgrosso, p. 33, 35.
Siegrist, p. 27.
Snell, p. 364.
Snellen, p. 495.
Sorel, p. 312.
Speyr, p. 305.
Spillmans, p. 686.
Sroczynski, p. 294.
Staerkle, p. 697.
Stanculéanu, p. 247, 343, 543.
Stirling, p. 351.
Strzeminski, p. 8, 291, 449.
Sulzer, p. 23, 738.
Swanzy, p. 498.

Tanzi, p. 233.
Terrien, p. 575.
Terson, p. 163, 242, 558, 666.
Thoinot, p. 217.
Thompson, p. 170, 315, 354.
Touche, p. 342, 441.

Treacher Collins, p. 165, 169, 171.
Trousseau, p. 367.
Truc, p. 108, 559.

Uhlhoff, p. 548.

Vacher, p. 574.
Valois, p. 72.
Valude, p. 430, 613, 620.
Van der Straeten, p. 117, 124.
Van Duyse, p. 124, 437.
Von Brudzewski, p. 359.
Varry, p. 52.
Veasey, p. 280.
Veillon, p. 143.
Venneman, p. 120, 237, 437.
Verrotti, p. 308.
Vieusse, p. 1, 230, 466, 521, 542, 641, 715.
Vignes, p. 83, 174, 272.
Vincentiis (de), p. 32, 53.
Viré, p. 692.

Wagenmann, p. 700.
Wilson, p. 354.
Williamson, p. 352.
Woiciechonsky, p. 52.
Wood, p. 442.
Wosel (David), p. 689.
Wuillomenet, p. 334.

Yarr, p. 44, 172.

Zanoni, p. 238.

5835. — L.-Imprimeries réunies, B, rue Saint-Benoît, 7. — MOTTEROZ, directeur.